УДК 616.34-007.272-07-089-036

ХИРУРГИЧЕСКОЕ ЛЕЧЕНИЕ БОЛЬНЫХ КОЛОРЕКТАЛЬНЫМ РАКОМ, ОСЛОЖНЕННЫМ КИШЕЧНОЙ НЕПРОХОДИМОСТЬЮ, В УСЛОВИЯХ СПЕЦИАЛИЗИРОВАННОГО ОНКОЛОГИЧЕСКОГО ЦЕНТРА

[1]Мешков А.В., [2]Кривощеков Е.П.

[1]ГБУЗ «Самарский областной клинический онкологический диспансер», Самара;
[2]ГБОУ ВПО «Самарский государственный медицинский университет» Минздрава России, Самара, e-mail: mech123@mail.ru

Статья посвящена проблеме оказания хирургической помощи больным с осложненным колоректальным раком на примере опухолевой толстокишечной непроходимости. В связи с неудовлетворительными результатами лечения данной категории пациентов в хирургических стационарах общей лечебной сети предложен алгоритм оказания специализированной онкохирургической помощи, направленный на улучшение качества лечения значительной категории онкологических больных. Осложненное течение рака толстой кишки в 70% случаев развивается при II–III стадии заболевания. Применение ортоградного лаважа препаратом «Фортранс» при опухолевой толстокишечной непроходимости позволяет значительно улучшить непосредственные результаты хирургического лечения больных с осложненным колоректальным раком. Своевременно начатое лечение в данной ситуации в условиях специализированного онкологического центра приводит к излечиванию от злокачественного новообразования или длительной ремиссии.

Ключевые слова: осложненный колоректальный рак, опухолевая толстокишечная непроходимость, специализированная помощь

SURGICAL TREATMENT OF PATIENTS WITH COLORECTAL CANCER COMPLICATED ILEUS IN SPECIALISED ONCOSURGERY DEPARTAMENT

[1]Meshkov A.V., [2]Krivoshchekov E.P.

[1]Samara State Regional Clinical Cancer Center, Samara;
[2]Samara State Medical University, Samara, e-mail: mech123@mail.ru

The article deals with the problem of surgical treatment of patients with colorectal cancer is complicated by the example of the tumor colonic obstruction. Due to the unsatisfactory results of the treatment of these patients in surgical hospitals general health algorithm oncosurgery provide specialized assistance to help improve the quality of a large category of cancer patients. Morbidity of colon cancer in 70% of cases develops in II-III stages of the disease. Application orthograde lavage preparation «Fortrans» with small bowel obstruction can significantly improve the immediate results of surgical treatment of patients with complicated colorectal cancer. Treated early in a given situation in a specialized cancer center cures from cancer or long-term remission.

Keywords: complicated colorectal cancer, tumor colonic obstruction, special care

Во всех экономически развитых странах мира прослеживается отчетливая тенденция к росту заболеваемости колоректальным раком (КРР). Рак ободочной и прямой кишок в настоящее время занимает третье место в структуре злокачественных новообразований [14]. В Европе ежегодно регистрируется более 400 тыс. новых случаев заболеваний КРР, что составляет 12,9% от всех злокачественных опухолей, а в России данный показатель соответствует 11,7% у мужчин и 10,8% у женщин. Прирост абсолютного числа заболевших КРР в России с 2002 по 2009 г. составил 12,7% у мужчин и 14,5% у женщин [3, 12]. Манифестация КРР нередко происходит только на стадии осложнений. Опухолевая толстокишечная непроходимость (ОТКН) является одним из наиболее распространённых и тяжелых осложнений рака толстой кишки. По данным большинства авторов частота ее колеблется от 30 до 76,8% [4,8]. На момент верификации диагноза просвет толстой кишки более чем у половины больных резко сужен или полностью закрыт опухолью. Несмотря на то, что острая опухолевая непроходимость кишечника составляет лишь 3–9% всех острых хирургических заболеваний органов брюшной полости, она является причиной почти 30% летальных исходов во всей группе ургентных больных [14]. Острая кишечная непроходимость до настоящего времени остается актуальной и полностью не решенной проблемой ургентной хирургии. Чаще всего ОТКН развивается при локализации опухоли в левой половине толстой кишки [2, 10, 13]. Даже в плановой хирургии колоректального рака частота ОКН достигает 49%, а среди больных раком толстой кишки, поступающих в стационар в экстренном порядке, острая кишечная непроходимость встречается в 86% случаев

[6, 8]. Более 60% больных с осложненным течением КРР госпитализируется в экстренном порядке в хирургические стационары общего профиля [1, 11]. Эта группа пациентов на первом этапе не получает в полном объеме специализированную онкологическую помощь, что отражается в неудовлетворительных ближайших и отдаленных результатах лечения. В имеющихся законодательных документах не отражены особенности оказания экстренной и неотложной медицинской помощи онкологическим больным осложненным КРР [5]. Заболеваемость КРР в Самарской области с 2000 по 2010 г. выросла с 19,4 до 29,7 на 100 тыс. населения. Отмечается рост удельного веса больных, выявленных в I-II стадии заболевания (26,2–49,8) при незначительном увеличении запущенных случаев заболевания (19,3–23,1). При этом прослеживается отчетливая тенденция к росту числа осложненных случаев КРР. В общехирургических отделениях г.о. Самара за год оперируется до 300 первичных больных с осложненным КРР, что составляет 65% от всех пациентов с экстренной абдоминальной онкопатологией, госпитализируемых в ЛПУ города. С клиникой ОТКН в городских хирургических стационарах в 2000 г. оперировано 157 пациентов, а в 2010 г. – 196 больных, что составило 50% от всех оперативных вмешательств по поводу острой кишечной непроходимости (спаечная, странгуляционная непроходимость, другие причины). Решение проблемы оказания оптимальной хирургической помощи данной категории больных лежит на пересечении интересов неотложной хирургии и онкологии. Исходя из перечисленного, назрела необходимость тщательного анализа сложившейся ситуации и поиск пути её решения, направленного на доступность современных значимых достижений онкоколопроктологии данной категории больных [7].

Целью исследования является сравнительный анализ результатов лечения больных с опухолевой толстокишечной непроходимостью в хирургических стационарах общей лечебной сети и специализированном онкологическом центре, выработка рациональной хирургической тактики, направленной на улучшение результатов лечения пациентов.

Материалы и методы исследования

Использованы статистические данные хирургической службы г.о. Самара и показатели работы отделения колопроктологии Самарского областного клинического онкологического диспансера (СОКОД). Изучены результаты лечения 190 больных колоректальным раком левосторонней локализации, осложненным ОТКН. Первую (основную) группу составили 112 (59%) больных с ОТКН, находившихся на лечении в СОКОД в 2009–2010 гг. Во вторую группу (сравнения) вошли 78 (41%) пациентов, лечившихся по поводу ОТКН в хирургических стационарах города в 2007–2009 гг. Для исследования отбирались пациенты с субкомпенсированной и декомпенсированной стадиями нарушения толстокишечного пассажа. Клинически субкомпенсированная форма ОТКН характеризовалась по классификации ФГУ «ГНЦ Колопроктологии Росмедтехнологий» жалобами на стойкие запоры, отсутствием самостоятельного стула. Прием слабительных малоэффективен. Периодическое вздутие живота, затрудненное отхождение газов. Общее состояние пациента расценивалось как относительно удовлетворительное или средней тяжести. Заметны симптомы интоксикации. Эндоскопически – опухоль суживает внутрикишечный просвет до 1 см. При рентгенологическом исследовании ободочная кишка расширена до 6 см, заполнена кишечным содержимым, имеется пневматизация и ячеистость тени толстой кишки, могут определяться отдельные уровни жидкости (чаши Клойбера). При декомпенсированной форме ОТКН больные предъявляют жалобы на отсутствие стула и отхождение газов, нарастающие схваткообразные боли в животе и его вздутие, тошноту, иногда рвоту. Выражены признаки интоксикации, нарушение водно-электролитного баланса, имеется анемия, гипопротеинемия. При рентгенологическом исследовании петли кишечника расширены, раздуты газом. Определяется множество уровней жидкости (чаши Клойбера). В первой (основной) группе пациентов с субкомпенсированной ОТКН было 74 (39%) человека, с ОТКН в стадии декомпенсации 38 (20%) больных, во второй группе (сравнения) соответственно 42 (22%) и 36 (19%) пациентов. Больные обеих групп были сравнимы по полу и возрасту. Мужчин в основной группе было 51 (45,5%), в группе сравнения 42 (53,8%), женщин соответственно 61 (54,5%) и 36 (46,2%). Средний возраст пациентов составил 68,2 лет. Проведено сравнение способов предоперационной подготовки, объемов оперативных вмешательств. Изучено количество и структура осложнений, послеоперационная летальность.

Результаты исследования и их обсуждение

Из числа больных с ОТКН в основной группе у 42 (37,6%) диагностирована II стадия заболевания, у 36 (32,4%) III стадия, у 34 (30%) IV стадия опухолевого процесса. В основной группе (112 пациентов), находившихся на лечении в СОКОД, подготовка больных с ОТКН в стадии субкомпенсации носила комплексный характер, включала соблюдение диеты, инфузионную терапию, медикаментозную стимуляцию кишечника, коррекцию анемии и гипопротеинемии. В день, предшествующий операции, проводился ортоградный кишечный лаваж раствором полиэтиленгликоля «Фортранс». При декомпенсированной степени толстокишечной непроходимости лечение начиналось с кратковременной интенсивной инфузионной терапии, декомпрессии верхних отделов желудочно-кишечного тракта, профи-

лактической антибактериальной терапии, коррекции функциональных нарушений органов и систем. Формирование первичного анастомоза не являлось самоцелью, доминировал принцип онкологического радикализма (центральное лигирование нижней брыжеечной артерии, тотальная мезоректумэктомия, мезоколонэктомия, выделение не менее 12 регионарных лимфоузлов для адекватного стадирования, исследование линии резекции). Из 38 пациентов с декомпенсированной ОТКН в основной группе у 8 человек удалось добиться разрешения непроходимости, перевести ее в стадию компенсации, выполнить резекцию толстой кишки с формированием протективной колостомы, остальным 30 больным выполнены обструктивные резекции. Нагноение послеоперационной раны диагностировано в основной группе у 10 (9%) человек. Релапаротомии по поводу несостоятельности толстокишечного анастомоза и перитонита выполнены 7 (6,25%) пациентам. Летальность в основной группе составила 4,4% (5 человек). После патогистологического исследования и установления клинического диагноза по системе TNM дальнейшая тактика лечения в обязательном порядке согласовывалась с химиотерапевтами и радиологами. Реконструктивно-восстановительные операции по показаниям выполняются в сроки 3–4 месяца после обструктивных резекций. В группе сравнения (78 пациентов) все операции больным с ОТКН выполнены в первые двое суток с момента поступления в стационар. Предоперационная подготовка толстой кишки минимизирована постановкой очистительных клизм. Симптоматические вмешательства без удаления опухоли (формирование различных видов разгрузочных кишечных стом) выполнены 61 (78%) больному. Обструктивные резекции толстой кишки с удалением опухоли выполнены 17 (22%) пациентам. Стадирование опухолевого процесса в группе сравнения во всех случаях проведено неадекватно, не соответствовало принятой системе TNM. Интраоперационно генерализация диагностирована у 36 (46%) больных, но верификация метастатического процесса проведена только у 7 пациентов. Исследование необходимого для верного стадирования количества регионарных лимфоузлов (не менее 12 шт.) не проведено ни у одного пациента. Из 17 выполненных обструктивных резекций толстой кишки в 11 случаях не проведено гистологическое исследование линии резекции. Нагноение послеоперационной раны, параколостомические осложнения диагностированы у 23 (29,5%) человек. Релапаротомии выполнены 8 (6,2%) пациентам. Умерло 14 (18%) больных от прогрессирующей интоксикации на фоне неразрешившейся кишечной непроходимости и перитонита. На основании опыта работы отделения колопроктологии СОКОД придерживаемся следующего алгоритма оказания помощи пациентам с опухолевой толстокишечной непроходимостью (схема).

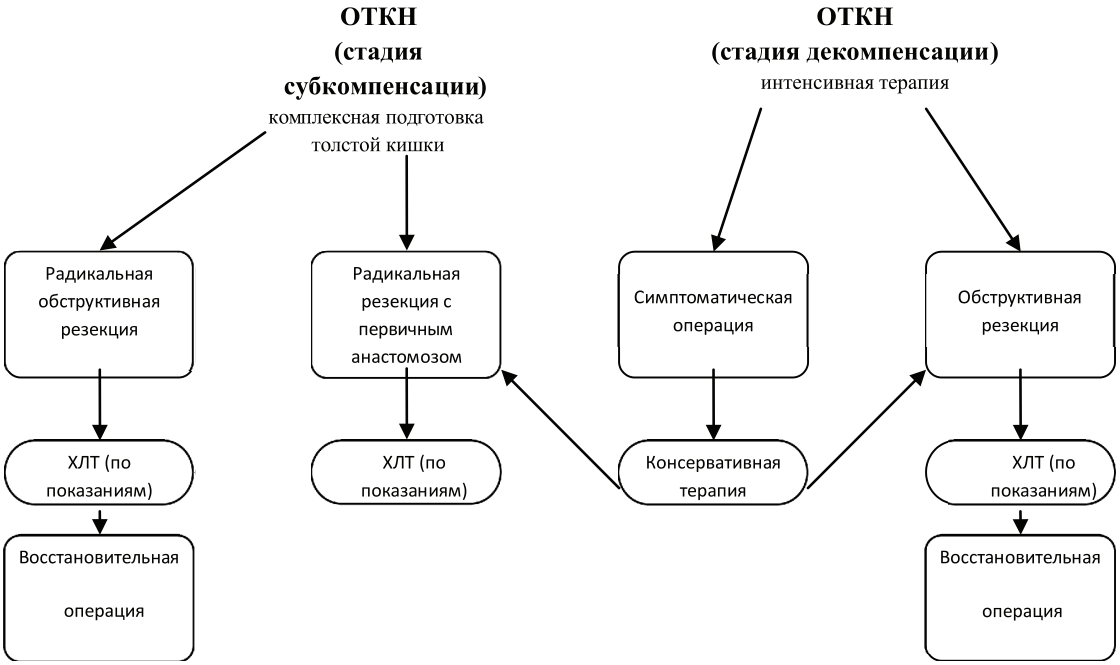

Алгоритм хирургического лечения больных с ОТКН в условиях онкоцентра

Выводы

При оказании неотложной квалифицированной хирургической помощи больным с ОТКН в хирургическом стационаре общей лечебной сети доминирует принцип минимизации объёма вмешательства, проводится неверное стадирование злокачественного процесса, что ведет к ошибкам в дальнейшей тактике лечения. Осложненное течение КРР в 70 % случаев развивается при II–III стадии заболевания. Применение ортоградного лаважа препаратом «Фортранс» при ОТКН позволяет значительно улучшить непосредственные результаты хирургического лечения. На всех этапах развития болезни, включая осложнённое течение, онкологические пациенты должны получать специализированную помощь, что явилось бы верным шагом по улучшению качества лечения значительной категории больных.

Список литературы

1. Брюсов П.Г., Малахов Ю.П. Эволюция подходов к хирургическому лечению больных раком ободочной кишки, осложненным острой обтурационной кишечной непроходимостью // Российский онкологический журнал. – 2004. – № 5. – С. 4–8.

2. Гафтон Г.И., Щербаков А.М., Егоренков В.В., Гельфонд В.М. Нарушение проходимости желудочно-кишечного тракта // Практическая онкология. – 2006. – Т.7, № 2. – С. 77–83.

3. Давыдов М.И., Аксель Е.М. Заболеваемость злокачественными новообразованиями населения России и стран СНГ в 2008 г. // Вестник РОНЦ им. Н.Н. Блохина РАМН. – 2010. – т. 21, № 2 (прил. 1).

4. Дмитриев М.О. Хирургическое лечение осложненного колоректального рака у лиц пожилого и старческого возраста (тактика, ближайшие и отдаленные результаты): диссертация на соиск. уч. степени канд. мед. наук. – Владивосток, 2007. – 130 с.

5. Захаренко А.А. Хирургия осложненных форм рака ободочной кишки – можем ли мы изменить ситуацию? // Российская Школа Колоректальной Хирургии: матер. VI международной конф. – М., 2012. – С. 77–82.

6. Козлов С.В., Мешков А.В., Каганов О.И. Проблемы оказания квалифицированной и специализированной хирургической помощи при осложненном колоректальном раке // Медицинская наука и образование Урала. – 2008. – № 3. – С. 88–89.

7. Мешков А.В., Савинков В.Г. Опухолевая обтурационная толстокишечная непроходимость (подход к оперативному лечению в общехирургическом и специализированном онкологическом отделении). // Современные аспекты кишечной непроходимости: матер. Российской научно-практической конф. – Анапа, 2007. – С. 155–157.

8. Макаров О.Г. Выбор рациональной тактики лечения рака толстой кишки, осложненного кишечной непроходимостью, в условиях областного колопроктологического стационара // Российский журнал гастроэнтерологии, гепатологии и колопроктологии. – 2007. – № 2. – С. 74–78.

9. Петров В.П., Лазарев Г.В., Китаев А.В. и др. Современные подходы к хирургическому лечению колоректального рака // Актуальные проблемы колопроктологии: матер. науч. практ. Конференции. – М.: ИД Медпрактика-М, 2005. – С. 271–273.

10. Ханевич М.Д., Манихас Г.М., Лузин В.В. и соавт. Колоректальный рак. Выбор хирургической тактики при толстокишечной непроходимости. – СПб.: Аграф+, 2008. – 136 с.

11. Яицкий Н.А., Седов В.М., Васильев С.В. Опухоли толстой кишки. – М.: МЕДпресс-информ, 2004. – 376 с.

12. Akasu T., Takawa M., Choi YJ, Sinqh B., Yamada Y. A novel multimodal approach for locally advanced rectal cancer involving the pelvic sidewall // Hepatogastroenterology. – 2010 Sep-Oct. – № 57(102-103). – P. 1001–4.

13. Compton C.C. Surgical pathology of colorectal cancer. – Totowa, NJ: Humana Press, 2002. – P. 247.

14. Jemal A., Bray F., Center M.M, Ferlay J. et al. Global cancer statistics // CA Cancer J Clin. – 2011. – № 61. – P. 69–90.

15. Merkel S., Meyer C., Papadopoulos T. et al. Urgent surgery in colon carcinoma // Zentrabl Chir. – 2007 Feb. – № 132(1). – P. 16–25.

References

1. Brjusov P.G., Malahov Ju.P. Jevoljucija podhodov k hirurgicheskomu lecheniju bol'nyh rakom obodochnoj kishki, oslozhnennym ostroj obturacionnoj kishechnoj neprohodimost'ju // Rossijskij onkologicheskij zhurnal. 2004. no. 5. pp. 4–8.

2. Gafton G.I., Shherbakov A.M., Egorenkov V.V., Gelfond V.M. Narushenie prohodimosti zheludochno-kishechnogo trakta // Prakticheskaja onkologija. T.7, no. 2 2006. pp. 77–83.

3. Davydov M.I., Aksel' E.M. Zabolevaemost' zlokachestvennymi novoobrazovanijami naselenija Rossii i stran SNG v 2008 g. // Vestnik RONC im. N.N. Blohina RAMN, t. 21, no. 2 (pril. 1), 2010.

4. Dmitriev M.O. Hirurgicheskoe lechenie oslozhnennogo kolorektal'nogo raka u lic pozhilogo i starcheskogo vozrasta (taktika, blizhajshie i otdalennye rezul'taty) // Dissertacija na soisk. uch. stepeni kand. med. nauk. Vladivostok, 2007. 130 p.

5. Zaharenko A.A. Hirurgija oslozhnennyh form raka obodochnoj kishki mozhem li my izmenit' situaciju? // Mater. VI mezhdunarodnoj konf. «Rossijskaja Shkola Kolorektal'noj Hirurgii». Moskva, 2012. pp. 77–82.

6. Kozlov S.V., Meshkov A.V., Kaganov O.I. Problemy okazanija kvalificirovannoj i specializirovannoj hirurgicheskoj pomoshhi pri oslozhnennom kolorektal'nom rake // Medicinskaja nauka i obrazovanie Urala. 2008. no. 3. pp. 88–89.

7. Meshkov A.V., Savinkov V.G. Opuholevaja obturacionnaja tolstokishechnaja neprohodimost' (podhod k operativnomu lecheniju v obshhehirurgicheskom i specializirovannom onkologicheskom otdelenii). // Mater. Rossijskoj nauchno-prakticheskoj konf. «Sovremennye aspekty kishechnoj neprohodimosti». Anapa, 2007. pp. 155–157.

8. Makarov O.G. Vybor racional'noj taktiki lechenija raka tolstoj kishki, oslozhnennogo kishechnoj neprohodimost'ju, v uslovijah oblastnogo koloproktologicheskogo stacionara // «Rossijskij zhurnal gastrojenterologii, gepatologii i koloproktologii», 2007, no. 2, pp. 74–78.

9. Petrov V.P., Lazarev G.V., Kitaev A.V. i dr. Sovremennye podhody k hirurgicheskomu lecheniju kolorektal'nogo raka // Mater. nauch. prakt. Konferencii «Aktual'nye problemy koloproktologii». M.: ID MEDPRAKTIKA-M, 2005. pp. 271–273.

10. Hanevich M.D., Manihas G.M., Luzin V.V. i soavt. Kolorektal'nyj rak. Vybor hirurgicheskoj taktiki pri tolstokishechnoj neprohodimosti. Spb.: Agraf+, 2008. 136 p.

11. Jaickij N.A., Sedov V.M., Vasil'ev S.V. Opuholi tolstoj kishki. Moskva: «MEDpress-inform», 2004. 376 p.

12. Akasu T., Takawa M., Choi YJ, Sinqh B., Yamada Y. A novel multimodal approach for locally advanced rectal cancer involving the pelvic sidewall. Hepatogastroenterology. 2010 Sep-Oct;57(102–103): 1001–4.

13. Compton C.C. Surgical pathology of colorectal cancer. Totowa, NJ: Humana Press. 2002. pp. 247.

14. Jemal A., Bray F., Center M.M, Ferlay J. et al. Global cancer statistics. CA Cancer J Clin 2011; 61: 69–90.

15. Merkel S., Meyer C., Papadopoulos T. et al. Urgent surgery in colon carcinoma. // Zentrabl Chir. 2007 Feb; 132(1): 16–25.

Рецензенты:

Иванов С.А., д.м.н., профессор кафедры хирургии ИПО, Самарский государственный медицинский университет, г. Самара;

Григорьев С.Г., д.м.н., профессор-консультант хирургического отделения, ММБУ ГБ № 8, г. Самара.

Работа поступила в редакцию 28.01.2015.