УДК 616-091.0

ПАТОМОРФОЛОГИЧЕСКАЯ ХАРАКТЕРИСТИКА ВНУТРЕННИХ ОРГАНОВ ПРИ ЭКСПЕРИМЕНТАЛЬНОЙ ИНТОКСИКАЦИИ ХЛОРИДОМ АЛЮМИНИЯ

Мартынова М.О., Козырев К.М., Цориева З.А.

ГБОУ ВПО «Северо-Осетинская государственная медицинская академия» Минздрава России, Владикавказ, e-mail: marika_mashenkin@mail.ru

Проведен патоморфологический и морфометрический анализ особенностей изменения внутренних органов при экспериментальной затравке крыс хлоридом алюминия. В эксперименте использовали крыс-самцов линии Вистар, которых разделили на 3 группы. Первая группа – интактные. Вторая группа – животные, получавшие 4,24 г $ALCl_3$ в пересчете на металл. Третья группа – 2,12 г. $ALCl_3$ в пересчете на металл. Во второй группе после однократного введения металла погибли все животные. При изучении внутренних органов отличительными особенностями явились коррозивное поражение желудка, множественные очаги кровоизлияний в почках с признаками некротического нефроза, полнокровием печени. В третьей группе после первого введения металла погибло 50 % животных, остальные были выведены из эксперимента спустя неделю после интрагастрального зондирования. Микроскопическая картина внутренних органов отличалась более выраженными изменениями, чем во второй группе, при стереотипности макроскопической картины. В паренхиме почек отмечалось достоверное увеличение площади клубочка с достоверным адекватным увеличением мальпигиева тельца. В проксимальных и дистальных канальцах отмечалось достоверное увеличение высоты эпителия, уменьшение просвета канальцев с признаками некроза и содержанием гомогенных белковых масс в их просветах. Наряду с этим наблюдалось утолщение слизистого слоя желудка с признаками некротического гастрита.

Ключевые слова: экспериментальное исследование, хлорид алюминия, токсичность, морфология

PATHOMORPHOLOGICAL CHARACTERISTICS OF THE INTERNAL ORGANS DURING EXPERIMENTAL INTOXICATION BY ALUMINUM CHLORIDE

Martynova M.O., Kozyrev K.M., Tsorieva Z.A.

North-Ossetian State Medical Academy, Vladikavkaz, e-mail: marika_mashenkin@mail.ru

We conducted pathologic and morphometric analysis to assess changes of the internal organs of rats with aluminum chloride poisoning in the experiment. Wistar rats were divided into 3 groups; group I – the control, group II received 4,42 AL g/kg body weight; group III received 2,12 AL g/kg body via oral intubation. In the second group all animals were died after one administration. At the autopsy intestines and stomach have been hyped. In the stomach were multiple foci of necrosis and hemorrhages, the mucous – with desquamated epithelium. The characteristic kidneys changes – the necrotic nephrosis. In the liver noted moderate hyperemia. In the third group were died 50 **%** animals after the first administration.The rest of the animal in this group were performed intragastric intubation during the week. In the kidney there a significant increase in the area of the renal glomerulus with a significant increase the area malpighian corpuscles. In the renal tubules are located mass of the protein. In the hepatocytes observed fat and vacuolar degeneration, central venous hyperemia. The gastric mucosa with signs of necrotizing gastritis

Keywords: experimental research, aluminum chloride, toxicity, morphology

Хотя алюминий и является третьим по распространенности в земной коре, тем не менее до сих пор его влияние на структурно-функциональные изменения внутренних органов мало изучено [6]. Как известно, кумуляция соединений алюминия в живом организме опосредована поступлением металла с водой, пищей, антацидами, нестероидными противовоспалительными препаратами, диализатом и другими источниками [1, 2, 7]. Алюминий по содержанию в организме относится к примесным микроэлементам, при наибольшей его концентрации в сыворотке крови, печени, легких, костях, почках, структурах оболочек нервных клеток [8]. Предполагается, что всасывание алюминия находится в зависимости от соединения, в состав которого входит металл, и пищи, находящейся в кишечнике или поступающей одновременно с ним [4, 5].

До недавнего времени алюминий считался инертным элементом, не представляющим опасности для человека [3], однако в последнее время появляется все больше сообщений о потенциальной токсичности соединений алюминия для живых организмов, в том числе для человека, что подчеркивает несомненную актуальность проблемы.

Цель исследования – морфологическое и морфометрическое исследование внутренних органов крыс при кратковременной их затравке хлоридом алюминия.

Материалы и методы исследования

В эксперименте использовали 50 крыс-самцов линии Вистар, в возрасте 3–4 месяцев, массой 150–200 г. Животные содержались на стандартном рационе в условиях свободного доступа к воде и пище при естественном световом режиме. Крысы по принципу аналогов были разделены на 3 группы. Первая группа – интактные ($n = 10$), которым вводили физиологический раствор. Крысы, получавшие 4,24 г (2-я группа $n = 20$) и 2,12 г (3-я группа $n = 20$) $AlCl_3$/100 г массы тела в пересчете на металл. Данные дозировки были рассчитаны эмпирическим путем и вводились ежедневно внутрижелудочно в виде раствора. Вывод крыс из эксперимента производили путем декапитации. Морфологическому анализу подвергались сердце, печень, почки, селезенка, желудок, тонкий кишечник. Исследуемые органы фиксировали в 10% нейтральном формалине, заливали в парафин, изготавливали срезы толщиной 5–6 мкм и окрашивали эозином и гематоксилином. Изучение и фотографирование микропрепаратов проводили на микроскопе Leica 5200 при увеличении x100, x160 и x600. Морфометрическую оценку проводили при помощи окулярной сетки. Статистическую обработку данных проводили при помощи программы Microsoft Exel 2010 с использованием t-критерия Стьюдента.

Результаты исследования и их обсуждение

В первые часы после введения крысам 4,24 г хлорида алюминия в пересчете на металл отмечалась гиподинамия, угнетение общего состояния животных, отказ от пищи и воды. Через 3 часа погибли 10 крыс, спустя сутки – оставшиеся 10 животных. Полученный материал был подвергнут макро- и микроскопическому исследованию. Макроскопически при вскрытии брюшной полости выявлены паретически раздутые петли кишечника и желудок. Преимущественно по большой кривизне желудка отмечались множественные мелкоочаговые кровоизлияния. В полостях сердца отмечалось небольшое количество посмертных сгустков. Почки на разрезе полнокровные, граница коркового и мозгового вещества несколько сглажена при неизмененной чашечно-лоханочной системе. Селезенка на разрезе темно-вишневого цвета, соскоб умеренно кровянистый.

В первой группе животных в печени микроскопически отмечалось умеренное полнокровие центральных вен и синусоидов, слабо выраженное расширение перисинусоидальных пространств. В гепатоцитах наблюдались признаки мелкокапельной жировой дистрофии и гиалиново-капельной альтерации.

В сердечной мышце диффузное капиллярное и венозное полнокровие перемежались с мелкими участками периваскулярных кровоизлияний и гемолизом эритроцитов, неравномерно выраженным отеком межуточного вещества.

В почках отмечались множественные мелкоточечные кровоизлияния с эритростазом и явлениями мелкоочагового гемолиза эритроцитов на фоне выраженного отека межуточной ткани. Отдельные группы почечных клубочков представлялись отечными с признаками незначительной гипертрофии за счет набухания мезангиальных клеток, эндотелиоцитов клубочковых капилляров и эпителия клубочковой капсулы. В большинстве случаев ядра эпителия преимущественно проксимальных канальцев находились на стадии пикноза и лизиса, по этой причине промежутки между эпителиальными клетками по границе их соприкосновения оказались расширенными. Выявлялись признаки некротического нефроза с очаговой эксфолиацией нефроцитов преимущественно проксимальных канальцев.

Изменения, обнаруженные в селезенке, в большей степени касались гемодинамических нарушений в виде неравномерного кровенаполнения органа и мелкоочаговых кровоизлияний (рис. 1).

В подслизистом слое желудка отмечалось значительное полнокровие капилляров, расширение просвета сосудов, стаз эритроцитов с обширными участками мелких очажковых кровоизлияний. Слизистая оболочка с признаками субтотальных некрозов и отторжением эпителия с ярко выраженной очаговой лимфогистиоцитарной инфильтрацией соединительнотканной стромы и парапластической субстанции. В поле зрения определяются множественные очаговые скопления измененных эпителиальных клеток с ядрами овальной формы, признаками кариопикноза и кариолизиса. В просвете концевых отделов желез выявлялось значительное количество эозинофильного вещества. В участках реактивных и деструктивных изменений наблюдалась умеренная гипертрофия подслизистого слоя желудка вследствие выраженного отёка и кровоизлияний, сопровождающаяся очаговым разволокнением тканевых структур и периваскулярной инфильтрацией мононуклеарами.

В третьей группе животных после второго введения 2,12 г хлорида алюминия в пересчете на металл отмечена гибель 50% крыс от их общего количества, остальные животные были выведены из эксперимента после недельного зондирования. Следует отметить стереотипность макроскопических изменений в опытных группах крыс при большей выраженности микроструктурной патологии в третьей группе.

Так, гистологическое исследование сердца показало набухание кардиомиоцитов с полиморфными и гипохромными ядрами при несколько утраченной их поперечной исчерченности и очаговой деформации.

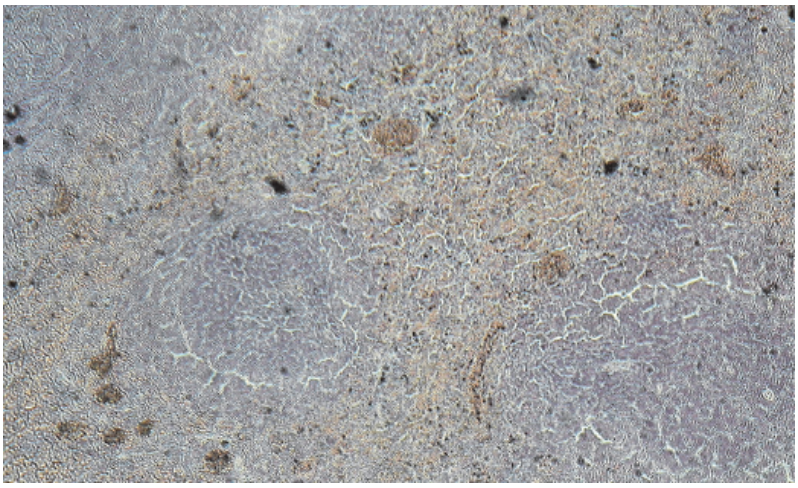

Рис. 1. Вторая группа крыс. Микропрепарат. Селезенка с признаками гемодинамических нарушений и гемолизом эритроцитов. Окраска эозином и гематоксилином, х160

Микроскопическая картина печени представлена неравномерным капиллярно-венозным полнокровием и отеком пространств Диссе. Гепатоциты находились в состоянии мелкокапельной жировой и вакуольной дистрофии, со светлой цитоплазмой и гиперхромным ядром. Ядра и цитоплазма отдельных групп клеток находились в состоянии пикноза и лизиса. В ткани печени животных, получавших недельное зондирование, обнаруживались диффузно располагающиеся полигональные клетки в виде булыжной мостовой, характерные для тяжелых дистрофических изменений. В строме органа отмечались единичные лимфогистиоцитарные элементы.

В почках – очаговые кровоизлияния, захватывающие органоспецифические и интерстициальные гистоструктуры с накоплением в них эозинофильных белковых масс (рис. 2). Полнокровие микроциркуляторного русла выражается в форме капиллярного и венозного застоя. Морфометрически почечные клубочки увеличены (таблица) за счет отека интеркапиллярного пространства и полнокровия капилляров мальпигиева тельца. В просвете клубочковой капсулы определяются бледно-розовые гомогенные белковые массы. Мезангиальные клетки отечные, приблизительно 1/10 капиллярных петель сосудистых клубочков подвергнуты фрагментации и распаду с формированием фокусных некрозов клубочка. Эпителиальные клетки проксимальных и дистальных канальцев в состоянии гидропической дистрофии, увеличены, не имеют четких границ соприкосновения между собой, базальная мембрана канальцев разрыхлена.

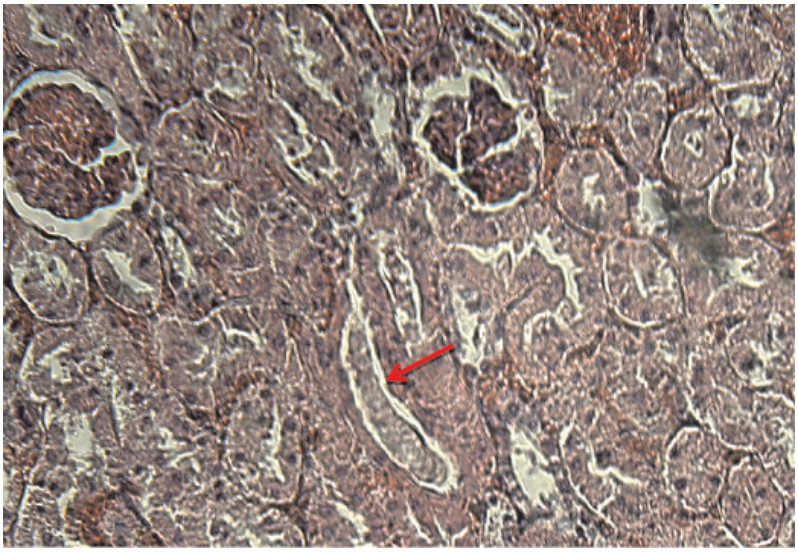

Рис. 2. Гомогенные массы в просвете канальцев (стрелка). Окраска эозином и гематоксилином, х160

Морфометрические показатели почечных клубочков, проксимальных и дистальных канальцев крыс, получавших 2,12 г $AlCl_3$ в пересчете на металл (3-я группа), *(p < 0,001)

Показатель	Интактные (n = 10)	Группа 3 (n = 20)
Площадь почечного клубочка вместе с капсулой мм^2	0,015 ± 0,001	0,025 ± 0,008
Площадь сосудистого клубочка, мм^2	0,06 ± 0,0002	0,013 ± 0,0005*
Площадь мочевого пространства, мм^2	0,007 ± 0,0013	0,012 ± 0,0027
Площадь просвета проксимальных канальцев, мкм^2	1,32 ± 0,07	0,75 ± 0,11*
Высота эпителия проксимальных канальцев, мм	0,004 ± 0,0007	0,010 ± 0,0001*
Высота эпителия дистальных канальцев, мм	0,005 ± 0,0009	0,012 ± 0,001*
Площадь просвета дистальных канальцев, мкм^2	0,041 ± 0,011	0,084 ± 0,013*

Очаговые некрозы канальцевого эпителия отмечаются преимущественно в корковом слое почки. Отдельные просветы канальцев мозгового вещества заполнены эозинофильными гомогенными белковыми массами. Данные изменения подтверждаются морфометрическими показателями (таблица).

В селезенке – выраженное полнокровие, отдельные лимфоидные фолликулы в состоянии гиперплазии, ростковый центр фолликулов несколько разрежен на фоне отека трабекулярного остова и диффузного гемолиза эритроцитов.

В стенке желудка и двенадцатиперстной кишки выявлено обильное слущивание поверхностных эпителиоцитов с небольшими фокусами некрозов. Желудочные ямки незначительно уплощены. При выраженной гиперемии сосуды микроциркуляторного русла с явлениями стаза и гемолиза эритроцитов. Мышечная оболочка желудка отечная, набухшая. Кишечный эпителий дистрофически изменен: эпителиоциты гипертрофированы, цитоплазма содержит вакуоли, ядра уплощены и оттеснены на периферию клетки. В отечной строме отмечается лейкоцитарная инфильтрация. Экзокринный эпителий отечный, набухший, с большим содержанием эозинофильных гранул.

Выводы

Введение животным 4,24 г хлорида алюминия в дозировке на 100 г массы тела в пересчете на металл вызывает гибель крыс второй группы в первые же сутки эксперимента, что, возможно, объясняется терминальной дозировкой алюминия, вызывающей множественную необратимую полиорганную патологию. Введение животным 2,12 г хлорида алюминия на 100 г массы тела в пересчете на металл вызывает гибель 50% животных, что указывает на проявление острой токсичности металла, подтвержденной ярко выраженными дистрофическими и некробиотическими изменениями внутренних органов. Литературные данные и результаты настоящих морфологических исследований могут способствовать поиску способов и эффективных методов профилактики экспериментального алюминоза.

Список литературы

1. Кудрин А.В., Скальный В.К., Жаворонков А.А. Иммунофармакология микроэлементов. – М.: Медицина, 2000. – С. 537.

2. Сынзыныс Б.И., Шарецкий А.Н., Харламова О.В. Иммунотоксичность хлористого алюминия // Гигиена и санитария. – 2004. – № 4.– С. 70–72.

3. Куценко С.А. Перикариальная токсическая нейронопатия // Основы токсикологии. – СПб., 2002. – С. 419.

4. Buraimoh A.A., Ojo S.A., Hambolu J.O., Adebisi S.S. Effects of Aluminium Chlorideon Anxiety-Related Behaviour // AmericanJournal of Neuroscience. – 2011. – № 2 (2). –P. 65–69.

5. Crisponia G., Nurchia V.M., Bertolasib V., Remellib M., Faa G. Chelating agents for human diseases related to aluminium overload // Coordination Chemistry Reviews. – 2012. – P. 89–104.

6. Farina M., Rotta L.N., Soares F.A., Jardim F., Jacques R., Souzaand D.O., Rocha J. B. Effects of aluminum sulfate on erythropoiesis in rats // Toxicology. – 2005. – № 209(1). – P. 29–37.

7. Lopez F.F., Cabrera C., Lorenzo M.L. Aluminum content of drinking waters, fruit juices and soft drinks: Contribution to dietary intake // Health Stream. – 2002. – № 28 – P. 11.

8. Yokel R.A. The toxicology of aluminum in the brain: a review // Neurotoxicol. – 2000. – Vol.5, № 21. – P. 813–828.

References

1. Kudrin A.V., Skalnyj V.K., Zhavoronkov A.A. Immunofarmakologija mikrojelementov. Moscow. Medicine, Publ. 2000, pp. 537.

2. Synzynys B.I., Shareckij A.N., Harlamova O.V., Gigiena i sanitarija., 2004, pp. 70–72.

3. Kucenko S.A. Osnovy toksikologii. St. Petersburg, 2002, pp. 419.

4. Buraimoh A.A., Ojo S.A., Hambolu J.O., Adebisi S.S., Anxiety-Related Behaviour AmericanJournal of Neuroscience. 2011. no. 2 (2). pp. 65–69.

5. Crisponia G., Nurchia V.M., Bertolasib V., Remellib M., Faa G., Coordination Chemistry Reviews., 2012. pp. 89–104.

6. Farina M., Rotta L.N., Soares F.A., Jardim F., Jacques R., Souzaand D.O., Rocha J.B. Toxicology. 2005. no. 209(1). pp. 29–37.

7. Lopez F.F., Cabrera C., Lorenzo M.L. Health Stream. 2002. no. 28. pp. 11.

8. Yokel R.A. Neurotoxicol. 2000. no. 21. pp. 813–828.

Рецензенты:

Джиоев И.Г., д.м.н., профессор кафедры нормальной физиологии, зав. ЦНИЛ, ГБОУ ВПО «Северо-Осетинская государственная медицинская академия» Минздрава РФ, г. Владикавказ;

Урумова Л.Т., д.м.н., доцент кафедры патологической физиологии, ГБОУ ВПО «Северо-Осетинская государственная медицинская академия» Минздрава РФ, г. Владикавказ.

Работа поступила в редакцию 12.02.2015.