УДК 616.3-008.1

ВЛИЯНИЕ ЭКСПЕРИМЕНТАЛЬНОГО ЛАКТАТ-АЦИДОЗА НА СТРУКТУРНУЮ ОРГАНИЗАЦИЮ ЖЕЛУДОЧНО-КИШЕЧНОГО ТРАКТА

Бочкарникова Н.В., Альфонсова Е.В.

ФГБОУ ВПО «Забайкальский государственный университет, Чита, e-mail: elena-alfonsova@yandex.ru

В статье представлены данные о структурной организации различных отделов желудочно-кишечного тракта при экспериментальном лактат-ацидозе. Было проведено несколько серий опытов, в которых создавали ацидоз различной глубины от pH 7,2 до pH 6,5 и продолжительности от 30 до 180 минут. Изменения в различных отделах желудочно-кишечного тракта (желудок, 12-перстная кишка, тощая, подвздошная, ободочная кишки) имеют однотипный характер. При сдвиге pH крови до 7,2 происходит отек рыхлой соединительной ткани, образование сладжей эритроцитов в сосудах подслизистого слоя, отек сосудистой стенки и слущивание эндотелия, снижение количества гликогена в гладкомышечных и железистых клетках. Понижение pH до 7,0–6,8 приводит к фрагментации коллагеновых, ретикулиновых и эластических волокон, некробиозу и мелкоочаговому некрозу железистых клеток, нарушению ацинарного рисунка вокруг железистых клеток слизистой оболочки, элиминации гликогена из клеток, делимфатизации инкапсулированных лимфоидных образований.

Ключевые слова: лактат, pH, метаболический ацидоз, морфология желудочно-кишечного тракта

INFLUENCE OF EXPERIMENTAL LACTATE-ACIDOSIS ON THE STRUCTURAL ORGANIZATION OF THE GASTROINTESTINAL TRACT

Bochkarnikova N.V., Alfonsova E.V.

Zabaikalsky State University, Chita, e-mail: elena-alfonsova@yandex.ru

The results of structural organization of gastrointestinal tract parts in the process of experimental lactic acidosis are represented in this article. Several runs were held in which acidosis of varying depth from 7,2 blood pH till 6,5 blood pH and duration from 30 and 180 minutes was created. The changes in different gastro-intestinal tract parts (ventricle, duodenum, nestis, ileum, segmented intestine) have homotypic character. Oedema of cellular tissue, appearance of blood cell sludges in vessels of submucous membrane, oedema of vessel wall and exfoliating of endothelial tissue, downregulation of glycogen in smooth muscle and glandular cells occur in consequence of blood shearing pH till 7,2. The reduction of blood pH till 7,0–6,8 leads to the breaking of collagenic, argentophilic and elastic fibers, necrobiosis and piecemeal necrosis of glandular cells, abnormality of acinar pattern around glandular cells of mucous coat, elimination of glycogen from cells, delymphatisation of encyst lymphadenoids

Keywords: lactate, pH, metabolic acidosis, the morphology of the gastrointestinal tract

В литературе значительное место занимают вопросы изучения лактат-ацидоза. Впервые он был описан W.E. Huckabee в 1961 году как синдром, характеризующийся резким увеличением концентрации молочной кислоты в крови (до 26 ммоль/л). С этого времени постоянно растет число исследований, посвященных ЛА. К настоящему времени известны обзоры по различным аспектам ЛА [2–4, 5]. Этот интерес, не угасающий в течение многих лет, объясняется до конца неизученным патогенезом ЛА, его неожиданным развитием и малой эффективностью терапии. Желудочно-кишечный тракт является наиболее уязвимым звеном при патологических состояниях, сопровождающихся метаболическим ацидозом [6]. Гипоксия и гипоксиацидоз слизистой оболочки кишечника во время шоковых состояний является следствием несоответствия спланхнической доставки кислорода его потреблению и причиной утраты слизистой оболочкой кишечника барьерной функции, приводящей к транслокации бактерий и эндотоксинов, что обуславливает поражение отдаленных органов и развитие синдрома полиорганной недостаточности. Несостоятельность желудочно-кишечного тракта при полиорганной недостаточности проявляется расстройствами микроциркуляции, нарушением проницаемости кишечной стенки, пристеночного и внутриполостного пищеварения и всасывания, выраженным парезом, образованием острых эрозий и язв, появлением выпота в брюшной полости и транслокацией патогенной микрофлоры [1, 6, 7].

Целью работы явилось изучение структурной организации различных отделов желудочно-кишечного тракта при экспериментальном лактат-ацидозе.

Материалы и методика исследования

Исследования проведены на беспородных животных (42 кошках). Лактат-ацидоз создавали введением 3% раствора молочной кислоты в изотоническом растворе NaCl в бедренную вену под гексеналовым наркозом. Различного сдвига pH в кислую сторону достигали дозированным капельным введением лактата обычно от 20 до 38 капель в мин. под контролем pH (pH-метр МР 120ВЕ). Было проведено несколько серий опытов, в которых создавали ацидоз различной

глубины от pH 7,2 до pH 6,5 и продолжительности от 30 до 180 минут. Для проведения гистологических и гистохимических исследований кусочки тканей сердца размером 0,5–1,0 см фиксировались в 10% забуференном нейтральном растворе формальдегида (pH 7,0) при температуре 18–20 °С в течение 24–48 ч. Заливка осуществлялась с использованием парафина (Г.А. Меркулов, 1969). Были использованы методы окрашивания морфологического материала: гематоксилин-эозином, гематоксилин-пикрофуксином по Ван-Гизон, гематоксилином Вейгерта в модификации Харта, импрегнация азотнокислым серебром по Футу. Системное медицинское морфометрическое исследование включало в себя следующие этапы: описание морфометрического материала, собственно морфометрическое исследование – измерение и подсчет изучаемых объектов (Г.Г. Автандилов, 1990) с использованием программы «Мастер-морфология 5.2». Статистическая обработка материала проводилась с использованием пакета программ Microsoft Excel 2007 для операционной системы Windows 7. Достоверность различий показателей в группах оценивали по величине t-критерия Стьюдента. Эвтаназия животных проводилась передозированием гексеналового наркоза. В работе с экспериментальными животными были соблюдены требования, изложенные в «Методических рекомендациях по проведению медико-биологических исследований с использованием животных» от 1985 г.

Результаты исследования и их обсуждение

Результаты исследований свидетельствуют о том, что изменения в различных отделах желудочно-кишечного тракта (желудок, 12-перстная кишка, тощая, подвздошная, ободочная кишки) имеют однотипный характер и зависят от глубины и продолжительности ацидоза. Уже на протяжении первых 30–60 минут ацидоза (pH 7,2) прослеживается неравномерное кровенаполнение кровеносных сосудов собственной пластинки слизистой, подслизистой и мышечной оболочек, расслоение крови, появление агрегатов форменных элементов, десквамация эндотелия единичных кровеносных сосудов. Развивается отек рыхлой соединительной ткани подслизистого слоя, а затем и мышечной оболочки (рис. 1), в это же время происходит снижение содержания гликогена в клетках, особенно это выражено в клетках мышечной оболочки. В базальном слое собственной пластинки слизистой отмечается отек, набухание и утолщение аргирофильных волокон и мелкоочаговое нарушение ацинарного рисунка аргирофильного каркаса вокруг железистых клеток слизистой оболочки (рис. 2). Границы лимфоидных фолликулов собственной пластинки слизистой нечеткие, размытые, отмечается расширение межклеточных щелей, очаговая делимфатизация, происходит миграция лимфоцитов в слизистую оболочку желудка и 12-перстной кишки, в некоторых срезах обнаруживается разрушение базальной мембраны собственной пластинки слизистой оболочки.

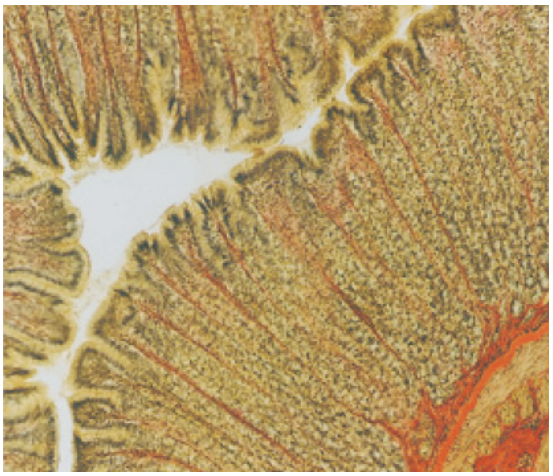

Рис. 1. Желудок кошки при pH 7,2 и экспозиции ацидоза 60 минут. Увеличение объема коллагеновых волокон Окраска по Ван-Гизон, ув. Об. 10 ок. 10

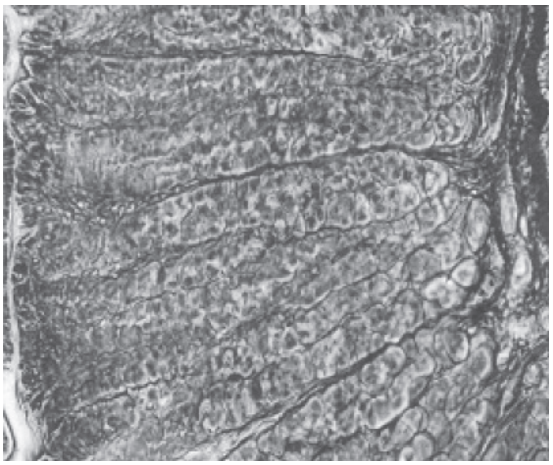

Рис. 2. Желудок кошки при pH 7,2 и экспозиции ацидоза 60 минут. Аргирофильный каркас стенки желудка. Отек и набухание тонких ретикулиновых волокон при pH крови 7,2 и продолжительности ацидоза 60 мин. Импрегнация серебром по Футу, ув. Об. 40 ок. 10

При сдвиге pH крови до 7,2 (30–60 мин) наблюдается полнокровие сосудов, отек сосудистой стенки и околососудистого пространства, застой крови различной степени выраженности, микротромбозы и микрокровоизлияния. В просвете сосудов преобладают сладжи эритроцитов. По мере углубления ацидоза и увеличения его продолжительности они сменяются тромбами, встречающимися в сосудах различного диаметра, и составляют от 80 до 100% случаев. Сосудистая стенка артерий и вен утолщена,

находится в состоянии отека, в некоторых местах наблюдается десквамация эндотелиоцитов. Соединительнотканные структуры разрыхлены, имеются деструкция и разрывы коллагеновых и ретикулиновых волокон. Отчетливо выражен околососудистый отек и дезинтеграция соединительнотканных структур. Клеточные элементы слизистой, подслизистого слоя и мышечной оболочки также находятся в состоянии отека.

При сдвиге pH крови от 7,0 до 6,5 и увеличении экспозиции ацидоза до 60–180 минут отек в рыхлой соединительной ткани подслизистой нарастает. Снижается способность ядер фибробластов и гладкомышечных клеток окрашиваться гематоксилином. Понижается способность эластических волокон окрашиваться фуксилином Вейгерта, аргирофильных – импрегнироваться азотнокислым серебром. По ходу волокон отмечается набухание и фрагментации, происходит снижение содержания гликогена в клетках слизистой и мышечной оболочек (рис. 3). В базальном слое собственной пластинки слизистой, мышечной пластинки слизистой и в мышечной оболочке выявляется увеличение объема коллагеновых волокон, а в слизистом слое отмечается мелкоочаговый некробиоз и некроз железистых клеток (рис. 4). В лимфоидных фолликулах нарастают признаки отека, увеличение межклеточных щелей, очаговая делимфатизациия, а также деструкции аргирофильного каркаса. При этом выявляются разрывы, фрагментации аргирофильных волокон, неравномерное окрашивание и пикноз ядер фибробластов и гладкомышечных клеток. Размеры лимфоидных фолликулов уменьшаются из-за нарастающей очаговой и диффузной делимфатизации Мелкие очаги некроза, некробиоза мышечных и железистых клеток сливаются и становятся генерализованными.

По данным морфометрии в пищеводе при pH 7,2 соотношение сладжей и тромбов в сосудах микроциркуляторного русла является одинаковым, а при pH 6,8 количество тромбированных сосудов возрастает до 80%, это соотношение сохраняется и при pH 6,5. Подобная тенденция наблюдается и в других отделах желудочно-кишечного тракта. Наименьшее количество затромбированных сосудов при pH крови 6,5 выявлено в ободочной кишке (70%), а наибольшее – в прямой кишке (100%) (табл. 1).

Выборочные исследования тканей различных слоев пищевода, желудка, двенадцатиперстной, подвздошной, тощей, слепой и ободочной кишок показали, что изменения, возникающие под влиянием лактат-ацидоза, плохо подвергаются статистическому анализу. Это связано, во-первых, с тем, что у всех изучаемых животных общая толщина различных отделов, а также их слоев варьирует в широких пределах. Во-вторых, отек практически пропорционально охватывает все тканевые структуры. Анализ процентного соотношения всех слоев пищевода также свидетельствует о большой вариабельности данных (табл. 2). По средним данным, при разных уровнях pH крови можно отметить, что толщина различных слоев располагается в следующей последовательности по мере ее уменьшения: внутренний мышечный слой – 17,24–41,54%; слизистая – 15,30–34,74%; наружный мышечный слой – 9,88–18,82%; мышечная пластинка слизистой – 9,45–14,79%; подслизистая основа – 4,80–14,52%; адвентиция – 4,97–9,35%.

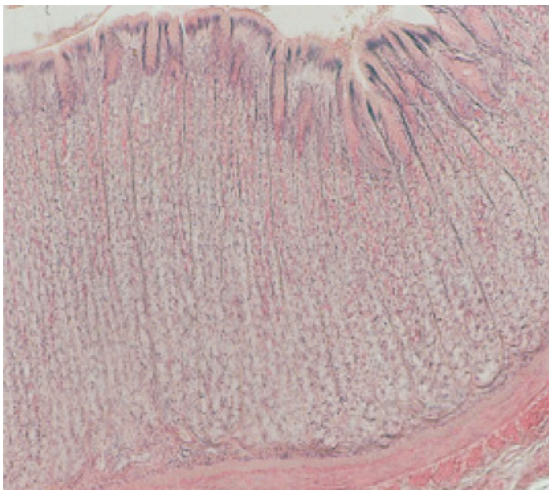

Рис. 3. Желудок кошки при pH 7,1 и экспозиции ацидоза 70 минут. Элиминация гликогена в клетках слизистой оболочки. Кармин по Бесту, ув. Об. 10 ок. 10

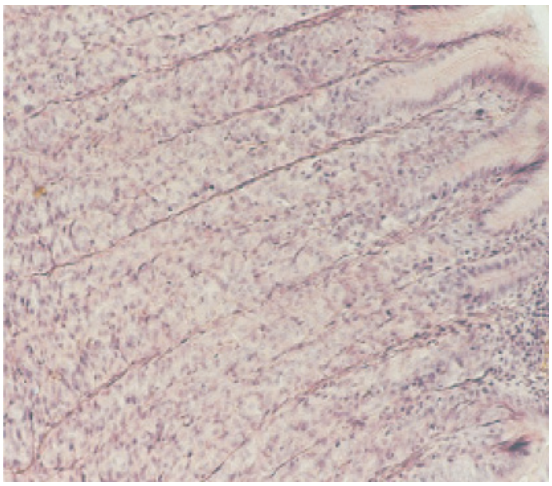

Рис. 4. Желудок кошки при pH 7,0 и экспозиции ацидоза 100 минут. Отек слизистой оболочки и подслизистого слоя. Лимфоидная инфильтрация апикального конца желудочных желез слизистой оболочки. Окраска гематоксилин-эозином, ув. Об. 40 ок. 10

Таблица 1

Процентное соотношение сладжей и тромбов в различных отделах желудочно-кишечного тракта при лактат-ацидозе в сосудах микроциркуляторного русла

Отдел желудочно-кишечного тракта	*n*	pH крови							
		pH 7,2		pH 7,0		pH 6,8		pH 6,5	
		Сладжи	Тромбы	Сладжи	Тромбы	Сладжи	Тромбы	Сладжи	Тромбы
Пищевод	40	52 ± 3,2	48 ± 3,2	40 ± 3,2	60 ± 3,2*	30 ± 2,8	70 ± 2,8*	10 ± 2,0	90 ± 2,0*
Желудок	40	43 ± 4,2	57 ± 4,2*	38 ± 2,6	62 ± 2,6*	30 ± 2,4	70 ± 2,4*	10 ± 2,0	90 ± 2,0*
Двенадцатиперстная кишка	40	70 ± 3,3	30 ± 3,3*	50 ± 3,0	50 ± 3,0	20 ± 2,0	80 ± 2,0*	10 ± 1,5	90 ± 1,5*
Подвздошная кишка	40	25 ± 2,5	75 ± 2,5*	20 ± 2,3	80 ± 2,3*	30 ± 3,0	70 ± 3,0*	0	100*
Слепая кишка	40	68 ± 3,2	32 ± 3,2*	50 ± 3,2	50 ± 3,2	20 ± 3,0	80 ± 3,0*	10 ± 1,5	90 ± 1,5*
Ободочная кишка	40	62 ± 4,2	38 ± 4,2*	60 ± 3,4	40 ± 3,4*	30 ± 2,5	70 ± 2,5*	30 ± 2,4	70 ± 2,4*
Сигмовидная кишка	40	71 ± 3,6	29 ± 3,6*	52 ± 3,2	48 ± 3,2*	20 ± 2,0	80 ± 2,0*	10 ± 2,0	90 ± 2,0*
Прямая кишка	40	70 ± 3,0	30 ± 3,0*	70 ± 3,5	30 ± 3,5*	50 ± 3,0	50 ± 3,0	0	100*

Примечания: *n* – количество стекол, подвергнутых морфометрическому анализу; * – достоверность различий между количеством сладжей и тромбов при данном pH, где $p < 0,01$.

Таблица 2

Процентное соотношение слоев стенки пищевода при метаболическом ацидозе у кошек

Исследуемые параметры	Контрольные животные	Опытные животные			
	pH 7,4 *n* = 10	pH 7,2 *n* = 10	pH 7,0 *n* = 10	pH 6,8 *n* = 10	pH 6,5 *n* =10
Слизистая (%)	34,74 ± 1,21	26,65 ± 1,20	24,39 ± 1,21	15,30 ± 0,87	31,52 ± 1,14
Мышечная пластинка слизистой (%)	14,26 ± 0,43	9,45 ± 0,34	14,79 ± 0,50	11,04 ± 0,60	10,05 ± 0,64
Подслизистая основа (%)	14,52 ± 0,32	9,12 ± 0,34	6,19 ± 0,22	9,26 ± 0,33	4,80 ± 0,15
Внутренний мышечный слой (%)	17,24 ± 0,34	39,12 ± 2,10	34,13 ± 1,90	41,54 ± 1,40	27,78 ± 1,83
Наружный мышечный слой (%)	9,88 ± 0,12	10,69 ± 0,42	12,72 ± 0,82	12,35 ± 0,43	18,82 ± 0,56
Адвентиция (%)	9,36 ± 0,12	4,97 ± 0,12	7,78 ± 0,24	8,36 ± 0,25	7,03 ± 0,45

Примечание. *n* – количество исследований (стекол, подвергнутых морфометрическому анализу).

Аналогичная картина наблюдается и при определении процентных соотношений различных слоев желудка, 12-перстной кишки, тонкого кишечника. Несмотря на большой разброс данных в контроле и в опытных образцах (pH 7,2–6,5 и продолжительность ацидоза 30–180 мин) общая закономерность изменения толщины различных слоев стенки желудка отчетливо просматривается (табл. 3).

В двенадцатиперстной кишке в контроле и в опыте на фоне возрастающего отека паренхимы и соединительнотканных структур сохраняется такая же закономерность. Морфометрический анализ стенки кишечника так же не дает статистически достоверных данных по мере сдвига уровня pH в кислую сторону и увеличения экспозиции ацидоза.

Таблица 3

Процентное соотношение слоев стенки желудка при метаболическом ацидозе у кошек

Исследуемые параметры	Контрольные животные	Опытные животные			
	pH 7,4 n = 10	pH 7,2 n = 10	pH 7,0 n = 10	pH 6,8 n = 10	pH 6,5 n =10
Слизистая (%)	47,93 ± 2,5	46,50 ± 2,80	37,74 ± 2,7	30,60 ± 1,9	29,40 ± 1,8
Мышечная пластинка слизистой (%)	2,56 ± 0,13	3,20 ± 0,16	1,59 ± 0,12	6,30 ± 0,35	6,40 ± 0,43
Подслизистая основа (%)	9,39 ± 0,54	10,00 ± 0,76	10,30 ± 0,90	13,50 ± 1,21	13,40 ± 1,10
Внутренний мышечный слой (%)	28,69 ± 1,80	35,30 ± 2,01	34,50 ± 2,34	36,00 ± 2,38	37,40 ± 2,56
Наружный мышечный слой (%)	6,40 ± 0,60	5,00 ± 0,10	13,49 ± 0,98	13,60 ± 0,79	13,40 ± 0,98

Примечание. *n* – количество исследований (стекол, подвергнутых морфометрическому анализу).

Таким образом, в различных отделах желудочно-кишечного тракта при ацидозе возникают неспецифические изменения, развиваются деструктивные процессы в коллагеновых и аргирофильных структурах, делимфатизация инкапсулированных лимфоидных образований, нарушение структуры секреторных клеток, которые зависят от глубины и продолжительности ацидоза. Между процессами тромбообразования в сосудах различных отделов органов пищеварения имеются существенные различия, которые могут быть связаны как с особенностями кровоснабжения этих органов, так и со степенью нарушения их структуры при ацидозе, а также величиной pH крови.

Работа поддержана Минобрнауки РФ, Государственное задание по вузу № 2707.14.

Список литературы

1. Кижаева Е.С., Закс И.О. Полиорганная недостаточность в интенсивной терапии // Вест. интенс. терапии. – 2004. – № 1. – С. 12–24.

2. Тверской А.Л. Лактат-ацидоз // МРЖ. Анестезиология и реаниматология. – 1981. – № 3. – С. 50–57.

3. De Backer D. Lactic acidosis // Intensive Care Med. – 2003. – Vol. 29. – P. 699–702.

4. Deitch E.A. Multiple organ failure. Pathophysiology and potential future therapy // Ann Surg. – 1992. – № 216. – P. 117–134.

5. Hucabee W.E. Lactic acidosis // Am. I. Med. – 1961. – Vol. 30. – P. 833–839.

6. Krejci V., Hiltebrand L., Banic A., Erni D. Continuous measurements of microcirculatory blood flow in gastrointestinal organs during acute haemorrhage // Br J Anaesth. – 2000, Apr. – Vol. 84(4). – P. 468–475.

7. Lundgren O. Physiology of the intestinal circulation. In: Marston A., Bulkley G.B., Fiddian Green R.G., Haglund U. (eds), Splanchnic ischemia and multiple organ failure, Edward Arnold, London, 2940 p.

References

1. Kizhaeva E.S., Zaks I.O. Poliorgannaja nedostatochnost' v intensivnoj terapii // Vest. intens. terapii. 2004. no. 1. pp. 12–24.

2. Tverskoj A.L. Laktat-acidoz // MRZh. Anesteziologija i reanimatologija. 1981. no. 3. pp. 50–57.

3. De Backer D. Lactic acidosis // Intensive Care Med., 2003, Vol. 29. pp. 699–702.

4. Deitch E.A. Multiple organ failure. Pathophysiology and potential future therapy // Ann Surg., 1992, 216, pp. 117–134.

5. Hucabee W.E. Lastis acidosis // Am. I. Med. 1961. Vol. 30. pp. 833–839.

6. Krejci V., Hiltebrand L., Banic A., Erni D. Continuous measurements of microcirculatory blood flow in gastrointestinal organs during acute haemorrhage // Br J Anaesth , 2000, Apr., Vol. 84(4), pp. 468–475.

7. Lundgren O. Physiology of the intestinal circulation. In: Marston A., Bulkley G.B., Fiddian Green R.G., Haglund U. (eds), Splanchnic ischemia and multiple organ failure, Edward Arnold, London, 2940 p.

Рецензенты:

Патеюк А.В., д.м.н., профессор кафедры социальной политики, психологии и педагогики профессионального образования, ФГБОУ ВПО «Забайкальский государственный университет», г. Чита;

Степанов А.В., д.м.н., зав. кафедрой безопасности жизнедеятельности и медицины катастроф, ГБОУ ВПО «Читинская государственная медицинская академия», г. Чита.

Работа поступила в редакцию 21.05.2014.