УДК 616.831 – 005.4 – 091.81

ОСОБЕННОСТИ НЕЙРОНОВ ГИПОТАЛАМУСА ПРИ ИШЕМИИ МОЗГА

[1,2]Рева И.В., [1]Рева Г.В., [1,2]Ямамото Т., [1]Сон Е.А., [1]Шек Л.И.

[1]Дальневосточный федеральный университет, Владивосток, e-mail: RevaGal@yandex.ru;
[2]Международный Медицинский Научно-образовательный Центр, Ниигата, Япония;
e-mail: avers2@yandex.ru

Инсульт и инфаркт на современном этапе являются одними из наиболее распространённых, а у людей старше 60 лет – преобладающими причинами смерти. При обширных инфарктах сердца и мозга вопросы прогнозирования исходов являются сложными, и по-прежнему перед медициной стоит задача поиска предупреждения этой патологии. Несмотря на многочисленные исследования патогенеза инсультов и инфарктов, продолжается изучение механизмов повреждения сосудов и нервной ткани при ишемии для полноценной профилактики и эффективного лечения. С помощью морфологических методов нами выявлены особенности структуры нейросекреторных нейронов гипоталамуса человека, содержащих включения липофусцина, их взаимоотношения с кровеносными сосудами на фоне инсультов и инфарктов. Получена характеристика нейронов гипоталамуса, расположенных не в зоне острой ишемии, а в отдалённых участках, испытывающих хроническое недостаточное кровоснабжение. Полученные данные могут служить фундаментальной платформой для разработки патогенетически обоснованных механизмов развития ишемий и реакции нервной ткани мозга для последующего принятия дополнительных стратегий эффективного лечения и предупреждения осложнений при хронической недостаточности кровообращения. По степени наполненности гранулами нейронов гипоталамуса и дегенеративных процессов в ядрах выделены 4 типа клеток. Анализ результатов указывает на роль липофусциновых включений в нейронах гипоталамуса как адаптацию на развивающуюся ишемию головного мозга.

Ключевые слова: гипоталамус, центральная нервная система, инсульт, нейросекреторные ядра, эпендимоциты, капилляры мозга, липофусцин, старение, адаптация

FEATURES HYPOTHALAMIC NEURONS IN CEREBRAL ISCHEMIA

[1,2]Reva I.V., [1]Reva G.V., [1,2]Yamamoto T., [1]Son E.A., [1]Shek L.I.

[1]Far Eastern Federal University, Vladivostok, e-mail: RevaGal@yandex.ru;
[2]International Medical Research Center, Niigata, Japan, e-mail: avers2@yandex.ru

Stroke and heart attack at the present stage are among the most common causes of death , and in people over 60 years of prevailing . Infarct questions forecasting outcomes are complicated by – still before the task is to find neurologists prevent this pathology. Despite numerous studies of the pathogenesis of strokes and heart attacks, none of them meet the needs of pathogenic fully to complete the prevention of vascular damage and nerve tissue of the brain. In this paper, using morphological methods identified structural features of neurosecretory hypothalamic neurons containing inclusions of lipofuscin, their relationship with blood vessels. Evaluating the degree of damage to the blood vessels of the hypothalamus and ependimocytes wall third ventricle of the brain. The data obtained can serve as a fundamental basis for the development of pathogenic mechanisms of stroke and brain nerve tissue reaction to ischemia for subsequent adoption of additional strategies for effective treatment and prevention of complications. Analysis of the results indicates the role of lipofuscin inclusions in neurons of the hypothalamus, an adaptation for developing ischemia.

Keywords: the hypothalamus, the central nervous system, stroke, neurosecretories cytes, ependimocytes, the capillaries of the brain, lipofuscin, aging, adaptation

В развитых странах смертность от нейродегенеративных и цереброваскулярных заболеваний в структуре общей летальности занимает 2–3-е места, в России наблюдается схожая ситуация. За последние 5 лет только в Российской Федерации от болезней системы кровообращения умерли 6,4 миллиона человек, что позволяет считать эту патологию глобальной эпидемией. Инсульт является лидирующей причиной инвалидизации населения. По данным Национального регистра инсульта, 31% перенесших инсульт больных нуждаются в посторонней помощи, 20% не могут самостоятельно ходить, что ставит эту проблему в ряд социально значимых. Лишь 8% выживших больных могут вернуться к прежней работе.

Учитывая то, что нейроны гипоталамуса играют важную роль в регуляции водно-солевого обмена и артериального давления, необходимость изучения взаимодействия гипоталамуса и высших отделов ЦНС в норме и при патологии в настоящее время бесспорна.

Нейроэндокринология сегодня располагает большим количеством взаимоисключающих фактов, воззрений, гипотез и концепций относительно функциональной роли отдельных гипоталамических ядер и гистофизиологического смысла тех или иных структурных изменений в секреторных нейронах в возрастном аспекте и при ишемиях. Тем не менее остаются малопонятными вопросы специфичности морфологических изменений в гипоталамусе.

Одним из спорных вопросов является роль в индукции апоптоза нейронов липофусцина, обнаруженного в ткани мозга у людей различных возрастных групп.

Dontsov A.E. с соавторами считают, что липофусцин потенцирует антиоксидантные свойства ДОПА-меланина, а Fernandez de Castro J.P., Mullins R.F., Manea A.M., Hernandez J., Wallen T., Kuehn M.H. (2013) рассматривают липофусцин как элемент нейродегенерации [4, 6]. Наименее изученными и противоречивыми являются вопросы о липофусциновых гранулах в нейросекреторных клетках гипоталамуса человека. Утверждение о липофусцине как пигменте старения сменилось на точку зрения о его защитной роли. Противоречивость знаний о химическом составе, источниках и механизмах образования липофусцина обусловила проведение многочисленных работ с анализом полученного материала на различных уровнях. Осмиофильность гранул позволила отнести липофусцин к липидным включениям, но имеются и данные, отрицающие принадлежность липофусцина нейронов к этому классу веществ. Некоторые авторы утверждают, что липофусцин, как и меланин, является производным тирозина. Наличие в составе гранул липофусцина митохондриальных ферментов позволило считать их производными митохондрий [13], присутствие кислой фосфатазы – предположить, что они происходят из лизосом, являются резидуальными тельцами, которые не реагируют на лизосомальные ферменты. Подтверждают эти результаты и данные Feeney E.J., Austin S., Chien Y.H., Mandel H., Schoser B., Prater S., Hwu W.L., Ralston E., Kishnani P.S., Raben N. (2014) о том, что накопление липофусцина – результат неэффективных лизосомальных деградаций [5].

Некоторые авторы считают, что это пигмент «старения» нейрона и связан он с процессами неполного расщепления веществ в лисосомах. По теории S.E. Toth (1968), в генезе гранул липофусцина участвуют митохондрии и гранулярная ЭПС, которые после упаковки в диктиосомах комплекса Гольджи приобретают вид гранул. Xue Q., Hou J., Li Y. (1992) и Okamoto K., Hirai S., Amari M., Watanabe M., Sakurai A. (2013) утверждают источниками, ответственными за формирование липофусциновых гранул, только диктиосомы комплекса Гольджи (2013) [6, 17, 24]. Markelic M., Velickovic K., Golic I., Klepal W., Otasevic V., Stancic A., Jankovic A., Vucetic M., Buzadzic B., Korac B., Korac A. (2013) считают липофусцин результатом слияния липидных капель и митохондрий с лизосомами [12]. Противники состоятельности теории S.E. Toth считают накопление липофусцина генетически запрограммированным и отрицают его образование и накопление как результат метаболической поломки органелл в клетке.

Наличие незначительных исследований на материале человека, отсутствие системного анализа, как в возрастном аспекте, так и при патологии, оставляют проблему роли липофусцина в норме и при инсультах открытой, что диктует продолжение работ в этом направлении. Современные данные о неоднозначной роли липофусцина в метаболизме нервных клеток и отсутствие исчерпывающих доказательств его участия в физиологической и репаративной регенерации нейронов мозга диктуют необходимость проведения исследований именно морфологического характера.

Целью исследования является предупреждение геронтологических изменений нейронов головного мозга и повышение эффективности лечения больных после инсульта. Соответственно цели были поставлены следующие задачи:

1. Изучить морфологию нейронов переднего гипоталамуса человека после инсульта.
2. Получить характеристику липофусцинсодержащих нейронов ядер переднего гипоталамуса на фоне хронической ишемии.
3. Установить топографические особенности распределения нейронов гипоталамуса, содержащих гранулы липофусцина, и их взаимоотношения с кровеносными сосудами.

Материалы и методы исследования

В работе проанализирован материал биоптатов дна и боковых стенок третьего желудочка у 14 пациентов мужского пола различных возрастных групп, умерших от инсульта, полученный в соответствии с приказом Минздравмедпрома РФ от 29.04.94 N 82 «О порядке проведения патологоанатомических вскрытий», по правилам регламентирующей инструкции о порядке вскрытий трупов в лечебных учреждениях. Группу контроля составили 28 пациентов, погибших в результате травм, несовместимых с жизнью, предположительно без соматической патологии в возрасте от 24 до 76 лет. Биопсийный материал гипоталамуса фиксировался по прописи для подготовки к иммуногистохимическим исследованиям сразу после забора. Исключение возможных артефактов основано на данных, полученных при специальном исследовании на собаках, свидетельствующих, что при сохранении трупов при температуре 7°С до 4–6 часов в морфологии гипоталамо-гипофизарной нейросекреторной системы микроскопически видимых изменений не наблюдается, кроме некоторого снижения интенсивности специфических реакций на нейросекрет.

Использованы классические гистологические методы исследования с окрашиванием гематоксилин-эозином для получения общей морфологической картины нейронов переднего гипоталамуса человека. Анализ материала проведён с помощью микроскопа Olympus – Bx82 и цифровой камеры CDx82 с фирменным программным обеспечением.

Результаты исследования и их обсуждение

В наших исследованиях нейроны передних ядер гипоталамуса имеют крупные

размеры, достигая 100–120 мкм. Ядро круглой формы с эу- и гетерохроматином, либо равномерно распределённым в кариоплазме, либо расположенным в виде кольца по периферии (рис. 1, а, б). У части нейронов имеется светлоокрашенное перинуклеарное пространство, которое может свидетельствовать о вступлении нейрона в апоптоз. Мелкоклеточная глия равномерно распределяется вокруг нейронов (рис. 1, в).

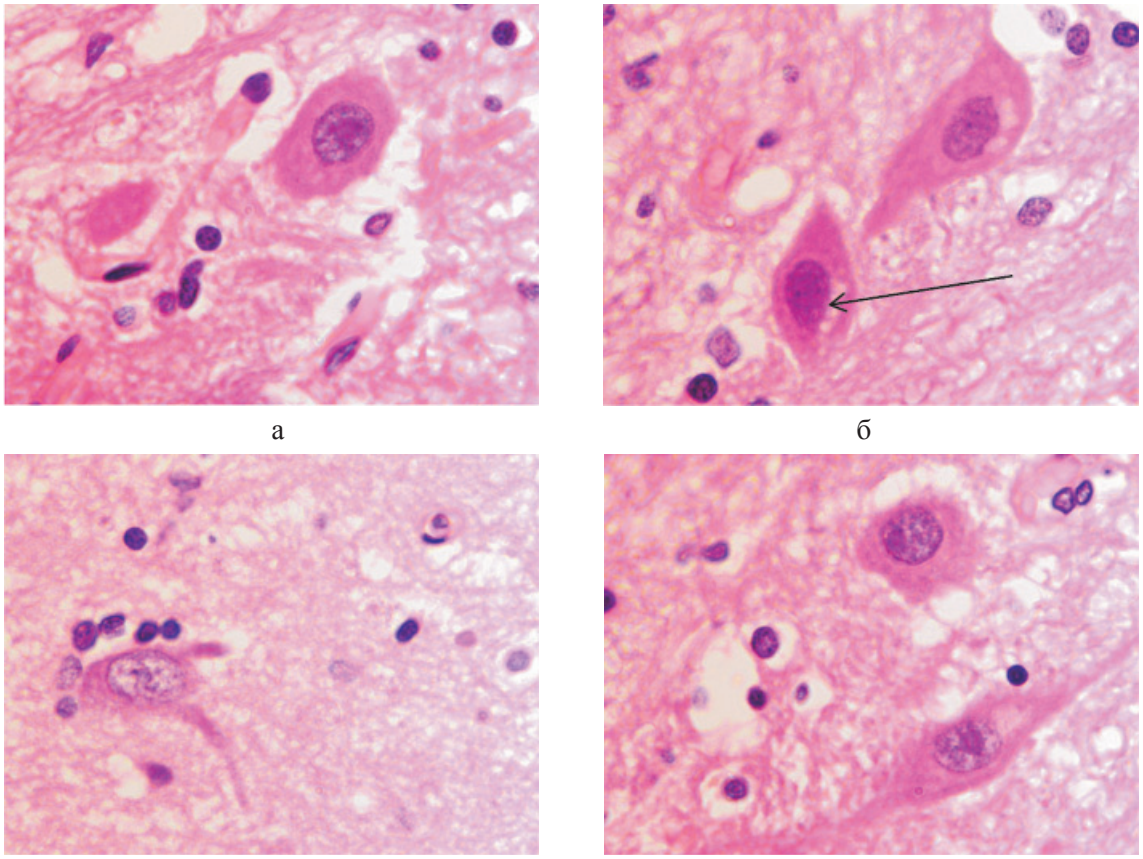

Рис. 1. Нейроны переднего гипоталамуса. Окраска г/э. Микрофото. Ув.х1000: а – эу- и гетерохроматин в ядре распределён неравномерно, по периферии и в центре, в нуклеоплазме идентифицируются глыбки хроматина; б – хроматин распределён равномерно, но ядро окружено светлым кольцом перинуклеарного пространства (указано стрелкой)

Кровеносные сосуды микроциркуляторного русла изученного нами гипоталамуса не образуют структур гематоэнцефалического барьера, как в других отделах головного мозга. Стенка капилляров представлена плоскими вытянутыми эндотелиоцитами с соответствующей вытянутой формой ярко базофильных ядер (рис. 2, а-е).

Нами отмечено, что диаметр капилляров достигает 10 мкм, в состав стенки более крупных капилляров входят перициты, располагающиеся в расщеплениях базальной мембраны (рис. 2, д, е).

Установлено, что в результате хронической ишемии и развившегося обширного инсульта в области прецентральной извилины мозга человека в нейронах переднего гипоталамуса накапливаются крупные гранулы липофусцина, заполняющие всю цитоплазму вокруг ядра (рис. 3, а). Следует отметить, что гранулы представлены мелкозернистой (до 0,68 мкм) ярко окрашенной субстанцией с высокой оптической плотностью. При этом ядро может занимать один из полюсов клетки, базофилия нуклеоплазмы снижена по сравнению с клетками, лишёнными гранул. Ядро приобретает сетчатое строение с чётко идентифицирующимся в центре шаровидным уплотнением хроматина, вокруг которого располагается базофильное кольцо. От кольца идут тонкие нити, достигающие кариолеммы и придающие ядру в целом вид колеса со спицами (рис. 3, б). Некоторые клетки на одном из полюсов содержат ядра, на другом сосредоточены секреторные гранулы (рис. 3 в), а в некоторых гранулы расположены значительными фрагментами (рис. 3, г). Это может быть

результатом либо накопления включений в динамике, либо результатом постепенного неполного освобождения цитоплазмы от гранул. Часть клеток содержит ядра с чёткими контурами (рис. 3 а, б), но в большей части клеток нуклеолемма разрушена (рис. 3, в-е), хроматин распределён хаотично, ядрышки не идентифицируются, как в исследованиях Sendrowski K., Sobaniec W., Sobaniec P., Sobaniec-Lotowska M.E. (2013) [20], относящих, как и мы, этот вид дегенерации клеток к апонекрозу.

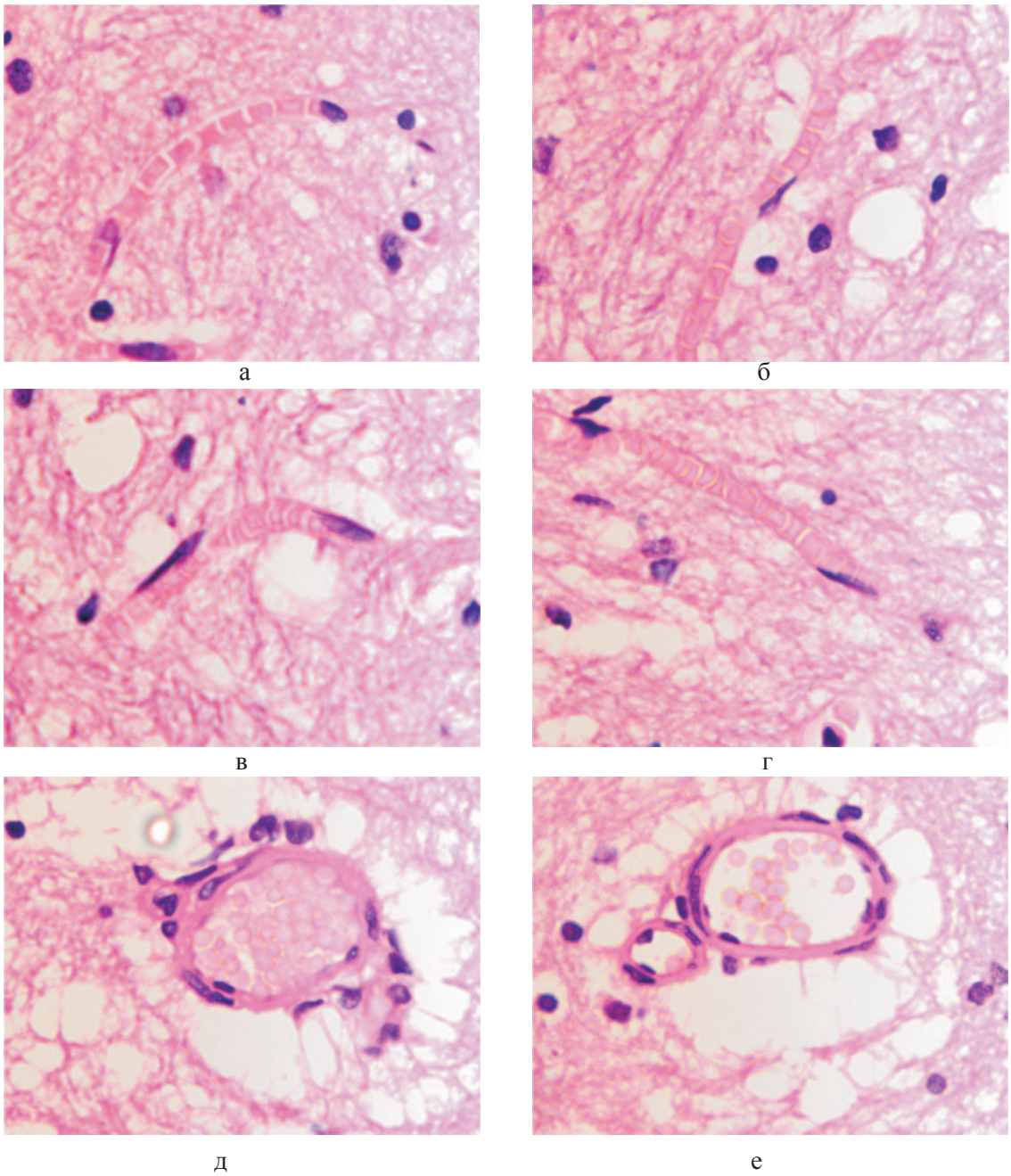

Рис. 2. Микроциркуляторное русло гипоталамуса человека. Окраска г/э. Микрофото. Ув. х600

В нейронах переднего гипоталамуса структура ядер свидетельствует о различном уровне дезорганизации хроматина, разрушении ядерной оболочки, апоптозе нейронов (рис. 3, д). Гранулы приобретают более тёмный коричневый цвет (рис. 3, е). В некоторых клетках вся цитоплазма заполнена гранулами, ядра не идентифицируются. Приобретение резкой базофилии окружающей нейроны глии свидетельствует об апоптозе.

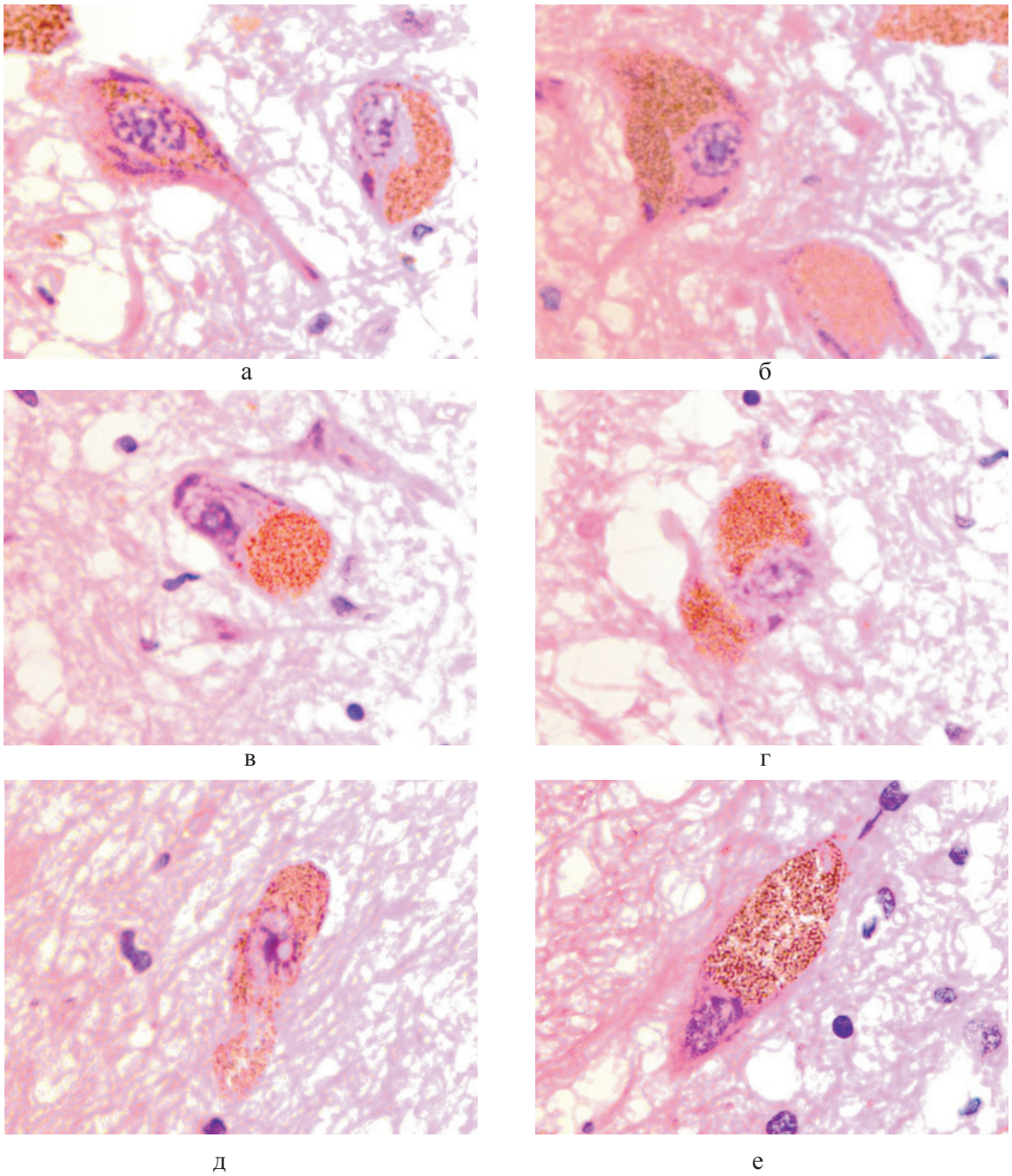

Рис. 3. Нейроны переднего гипоталамуса при ишемическом инсульте в области прецентральной извилины. Окраска г/э. Микрофото. Ув. х1000:
а – в клетке слева зернистые включения располагаются равномерно вокруг ядра, а в расположенном рядом нейроне – на одной стороне вдоль длинной оси клетки;
б – клетка с гранулами на одном из полюсов, ядро в виде колеса со спицами; в – клетка резко полярна, гранулы располагаются на одном из полюсов; г, д – гранулы располагаются в одном или двух фрагментах на противоположных полюсах клетки; д, е – вытянутая форма клеток со смещением ядра в один из полюсов, гранулы тёмно-коричневого цвета

Нами выделены 4 типа гранулосодержащих клеток: клетки 1 типа, практически лишенные гранул, по нашему мнению, наиболее активно выводящие нейросекрет; клетки 2 типа с умеренным темпом выведения нейросекрета и потому содержащие его гранулы в небольшом количестве в перинуклеарной зоне; клетки 3 типа с пониженной активностью выведения нейросекрета и цитоплазмой, переполненной гранулами. 4-й тип соответствует апоптозирующим нейронам. Наши данные частично

согласуются с данными Braak H., Braak E. (1987), которые при окрашивании нейронов по Нисслю также выделили четыре типа нейронов на основе размеров гранул [2]. Клетки I типа, по их данным, содержат крупные гранулы интенсивно окрашенного липофусцина. Клетки II типа характеризуются наличием плотных скоплений мелких гранул. III тип нейронов содержит рассеянные пылевидные гранулы, в то время как IV тип нейронов лишен пигмента. По нашим данным изменяется не размер гранул, а их количество в цитоплазме нейронов, отражающее секреторную активность клеток. Поэтому мы считаем, что наличие одинаковой величины гранул может подтверждать, что это результат накопления секрета в определённых структурах типа лизосом, как и в исследованиях Feeney E.J., Austin S., Chien Y.H., Mandel H., Schoser B., Prater S., Hwu W.L., Ralston E., Kishnani P.S., Raben N. (2014), предположивших, что накопление липофусцина – результат неэффективных лизосомальных деградаций [5].

Заключение

Особенностями нейронов гипоталамуса являются чувствительность к составу омывающей их крови, отсутствие гемато-энцефалического барьера между нейронами и кровью, способность нейронов к нейросекреции пептидов, нейромедиаторов. Возбуждение ядер передней группы гипоталамуса приводит к реакции организма по парасимпатическому типу, т.е. реакциям, направленным на восстановление и сохранение резервов организма. Различные виды артериальной гипертензии, развивающиеся после стимуляции гипоталамуса, обусловлены комбинированным влиянием симпатической части вегетативной нервной системы и выделением адреналина надпочечниками, хотя в данном случае нельзя исключить влияние нейрогипофиза в генезе устойчивой артериальной гипертензии. В экспериментах на животных установлено, что при острой гипоксии различной этиологии (ишемии, вызванной кровопотерей или перевязкой сосудов, питающих мозг, при уменьшении парциального давления кислорода в барокамере) увеличивается содержание нейросекрета в нейронах супраоптического и паравентрикулярного ядер, что, вероятно, следует рассматривать как признак, указывающий на подавление секреторной активности. Принято считать, что липофусцин накапливается в ущерб синтетической функции клеток. Хроническая гипоксия, сопутствующая кровопотере, и связанная с ней дегидратация явились в эксперименте причиной повышенной функции нейронов. Аналогичный характер изменений со стороны нейросекреторных ядер переднего гипоталамуса у лиц, умерших от острой кровопотери, наблюдали и другие авторы, отметившие преобладание в «секреторной формуле» ядер гипоталамуса нейронов с морфологическими и цитохимическими признаками, типичными для фаз синтеза и гиперсекреции, при невысоком содержании клеток, находившихся на других фазах секреторного цикла. По мнению авторов, активация функции гипоталамо-нейрогипофизарной системы при острой кровопотере, по-видимому, направлена на развитие защитной вазоконстрикторной реакции периферического сосудистого русла. Визуальная оценка состояния элементов, образующих супраоптические ядра при острой гипоксии в течение от 10 минут до 5 часов не приводит к каким-либо морфологическим сдвигам в нейронах паравентрикулярных ядер, однако отмечено, что высокая активность синтеза нейросекрета не соответствует темпам его выведения. В опытах с наложением лигатур на кровеносные сосуды было установлено, что уже на пятый день наблюдаются морфологические сдвиги в нейронах гипоталамуса с деструкцией части клеток. Хроническая ишемия структур мозга человека приводит к тому, что нейроны уменьшаются в размерах, часто имеют вытянутую форму, со значительным количеством гиперхромного секрета в цитоплазме; появляются дегенеративные («пикноморфные») нейросекреторные элементы, что наблюдалось и в наших исследованиях. В норме у человека преобладают клетки I типа; 2 и 3 типы содержатся в большем количестве в нейронах переднего гипоталамуса при хронической ишемии. Наши данные согласуются в этом отношении с результатами исследований других авторов, полученных в экспериментах на животных. При гипоксическом воздействии возрастает число нейронов с морфологическими признаками повышенной экструзии нейросекреторных гранул. Glees P., Spoerri P.E., El-Ghazzawi E. (1975) на обезьянах показали накопление липофусцина в заднем гипоталамусе у молодых особей и преобладание клеток, содержащих липофусцин в переднем гипоталамусе в старших возрастных группах подопытных животных [8]. Они не только отнесли идентифицированные гранулы к производным митохондрий, но и к факторам старения. Как и в наших исследованиях, они наблюдали наличие гранул в микроглии, расположенной вблизи капилляров.

Многие авторы рассматривают накопление липофусцина в цитоплазме как явле-

ние, предшествующее апоптозу нейронов [1, 18, 23]. Но факт его обнаружения в нейроцитах людей в возрасте 20 лет, погибших в результате причин, не связанных с ишемическим повреждением мозга, свидетельствует о накоплении липофусцина как физиологическом процессе, возможно, и для выполнения роли депо кислорода [7, 14]. Липофусцин накапливается в лизосомах, предполагается, что основной его источник – переваренные при аутофагии митохондрии. Исследования показали в гранулах липофусцина митохондриальные ферменты на разных стадиях образования, что является свидетельством повреждения липидной оксигенации клеточных мембран, а Fe-содержащий гемин, цитохром С и миоглобин рассматриваются как катализаторы этого процесса. Считают, что это мёртвый балласт, усложняющий работу нервных клеток. Davies I., Fotheringham A., Roberts C. (1983) не считают, что липофусцин накапливается в ущерб синтетической функции клеток [3]. Kubasik-Juraniec J., Knap N. (2009) выявили накопление липофусцина в нейронах при голодании [10, 11]. Navarro A., Tolivia J., Alvarez-Uría M. (1998) наблюдали при голодании у животных инвагинации ядерных мембран [15, 16], что отмечено и в наших исследованиях в нейронах гипоталамуса людей, умерших от ишемии мозга. Очевидно, проблема при ишемии мозга заключается не только в потреблении кислорода, но и в нарушении трофического обеспечения в целом. Sturrock R.R. связывает накопление липофусцина с синтезом антидиуретического гормона [21]. Некоторые авторы считают, что в основе накопления гранул лежит гидролитический фотораспад ретиноидов под действием ультрафиолетового излучения.

Несмотря на то, что в гранулах липофусцина 20–50% жира, 30–60% белков, 9–20% – остаток чёрного цвета, до сих пор точно неизвестно, из каких продуктов белкового обмена образуется липофусцин; полагают, что из продуктов ядерного распада. В настоящее время появились данные Lubarsch, Brahn, Schmidtmann (1913), что липофусцин является пигментом белковой природы, жиры в нем являются лишь случайной примесью и могут отсутствовать вовсе, причем от этого меняются лишь некоторые микрохимические реакции. По своему качественному составу (С – 50,4%, II – 5,9%, N – 10,8%, серы – 3,2%) липофусцин крайне близко примыкает к другому белковому пигменту меланину и многими авторами даже идентифицируется с ним. Разграничение проводится лишь в той плоскости, что меланин–пигмент эктодермального происхождения, а липофусцин встречается также и в дериватах других зародышевых листков и поэтому, вероятно, химически несколько отличается от кожного меланина, для которого главным фактором синтеза являются ультрафиолетовые лучи.

Морфологически наши данные не вписываются в общую картину четырёх морфологических стадий старения нейронов. У молодых нейронов (1-я стадия – диффузная) – липофусцина мало и он рассеян по цитоплазме нейрона. У зрелых нервных клеток (2-я стадия, околоядерная) – количество пигмента увеличивается и он начинает скапливаться в зоне ядра. У стареющих нейронов (3-я стадия – полярная), липофусцина все больше и больше и скопления его гранул концентрируются около одного из полюсов нейрона. И наконец, у старых нейронов (4-я стадия, биполярная), липофусцин заполняет большой объем цитоплазмы и его скопления находятся на противоположных полюсах нейрона. В ряде случаев липофусцина в клетке становится так много, что его гранулы деформируют ядро. Накопление липофусцина в процессе старения нейронов и организма связывают также со свойством липофусцина, как каротиноида, связывать кислород. Полагают, что таким образом нервная система адаптируется к происходящему с возрастом ухудшению кислородного питания клеток. В наших исследованиях все клетки содержали только крупные гранулы, степень заполнения цитоплазмы была различной, но в случае переполнения гранулами по всему объёму цитоплазмы сопровождалась смещением ядра к одному из полюсов. Изменения в ядре не носили классической картины апоптоза. В единичных клетках наблюдались инвагинации кариолеммы. Отмечено уменьшение плотности нейронов без увеличения количества глии, увеличивается содержание моноаминоксидазы, уменьшается содержание серотонина. Острая ишемия приводит к немедленной гибели нейронов от кислородного голодания. Но старой загадкой является вопрос, что происходит с нейронами в областях внешних по отношению к ядру зоны инсульта с уменьшенным, но не отсутствующим снабжением кислородом. Было показано, что картина умирания нейронов не полностью соответствует описанию апоптоза. До середины 1990-х большинство исследователей считали, что нейроны, погибшие в ходе инсульта, умирают не в соответствии срабатывания обычной программы апоптоза, но просто за счет разрушения в процессе неконтролируемой формы смерти, некроза. По нашим данным многие клетки с гранулами имели

признаки деструкции и разрушенные ядра с растворённым хроматином, что не совсем вписывается в морфологическую картину, характерную для апоптоза.

Выявленные нами нейроны, содержащие гранулы жёлто-коричневого цвета в цитоплазме, сохранившиеся после проводки материала по спиртам высокой концентрации для обезвоживания скорее всего имеют отношение к накоплению меланина. Кора головного мозга может оказывать тормозящий эффект на функции нейронов гипоталамуса, хотя расположенного не в зоне ишемии, но реагирующего на недостаток кислорода в крови путём снижения секреторной активности.

Исследование выполнено Рева И.В. и Ямамото Т. в рамках международного гранта ДВФУ (соглашение № 13-09-0602-а от 6 ноября 2013 г.).

Рева Г.В., Сон Е.А., Шеком Л.И. исследование выполнено в рамках ГЗ по теме «Разработка современных средств доставки лекарственных веществ на основе технологий стволовых клеток и наноструктурированных морских биополимеров», № проекта: 413.

Список литературы/ References

1. Boyer N.P., Tang P.H., Higbee D., Ablonczy Z., Crouch R.K., Koutalos Y. Lipofuscin and A2E accumulate with age in the retinal pigment epithelium of Nrl-/- mice. // Photochem Photobiol. 2012 Nov-Dec;88(6):1373–7.

2. Braak H., Braak E. The hypothalamus of the human adult: chiasmatic region. // Anat Embryol (Berl). 1987;175(3):315–30.

3. Davies I., Fotheringham A., Roberts C. The effect of lipofuscin on cellular function. // Mech Ageing Dev. 1983 Nov-Dec;23(3-4):347–56.

4. Dontsov A.E., Koromyslova A.D., Sakina N.L. Lipofuscin component A2E does not reduce antioxidant activity of DOPA-melanin // Bull Exp Biol Med. 2013 Mar;154(5):624–7.

5. Feeney E.J., Austin S., Chien Y.H., Mandel H., Schoser B., Prater S., Hwu W.L., Ralston E., Kishnani P.S., Raben N. The value of muscle biopsies in Pompe disease: identifying lipofuscin inclusions in juvenile- and adult-onset patients.// Acta Neuropathol Commun. 2014 Jan 2;2(1):2. doi: 10.1186/2051-5960-2-2.

6. Fernandez de Castro J.P., Mullins R.F., Manea A.M., Hernandez J., Wallen T., Kuehn M.H. Lipofuscin in human glaucomatous optic nerves // Exp Eye Res. 2013 Jun;111:61-6. doi: 10.1016/j.exer.2013.03.019. Epub 2013 Apr 6.

7. Frol'kis V.V., Bezrukov V.V. Aging of the central nervous system // Hum Physiol. 1978 Jul-Aug;4(4):478–99.

8. Glees P., Spoerri P.E., El-Ghazzawi E. An ultrastructural study of hypothalamic neurons in monkeys of different ages with special reference to age related lipofuscin // J Hirnforsch. 1975;16(5):379–94.

9. Kay G.W., Jay N.P., Palmer D.N. The specific loss of GnRH-positive neurons from the hypothalamus of sheep with CLN6 neuronal ceroid lipofuscinosis occurs without glial activation and has only minor effects on reproduction.// Neurobiol Dis. 2011 Mar; 41(3):614–23. doi: 10.1016/j.nbd.2010.11.008. Epub 2010 Nov 24.

10. Kubasik-Juraniec J., Zauszkiewicz-Pawlak A., Kotlarz G., Woźniak M., Knap N. Ultrastructural response of arcuate nucleus neurons to fasting in aged rats.// lia Morphol (Warsz). 2009 Nov;68(4):218–23.

11. Kubasik-Juraniec J., Knap N. Ultrastructural observations on the hypothalamic arcuate nuclei of aged rats in the fasting/refeeding model.//Folia Morphol (Warsz). 2009 May;68(2):79–83.

12. Krawczyk S., Dziubek K., Lach H. Studies on the lipofuscin pigment in the brain of Rana temporaria L. in the annual cycle. II. Tuber cinereum // Acta Morphol Acad Sci Hung. 1981;29(1):37–44.

13. Markelic M., Velickovic K., Golic I., Klepal W., Otasevic V., Stancic A., Jankovic A., Vucetic M., Buzadzic B., Korac B., Korac A. The origin of lipofuscin in brown adipocytes of hyperinsulinaemic rats: the role of lipid peroxidation and iron // Histol Histopathol. 2013 Apr;28(4):493–503. Epub 2013 Jan 18.

14. Murata S., Kasiwagi M., Tanabe T., Ashida A., Ozaki N., Tamai H. Juvenile neuronal ceroid-lipofuscinosis with hypertrophic cardiomyopathy and left ventricular noncompaction: a case report // Rinsho Shinkeigaku. 2014;54(1):38–45.

15. Navarro A., Tolivia J., Alvarez-Uría M. Quantitative ultrastructural evidences suggest no age-related changes in biosynthesis and processing within parvocellular cells of the paraventricular nucleus in hamsters // Mech Ageing Dev. 1998 Jun 1;103(1):91–103.

16. Navarro A., Tolivia J., Alvarez-Uría M. The magnocellular neurosecretory system of the hamster hypothalamus: an ultrastructural and morphometric study during lifetime. // Mech Ageing Dev. 1997 Aug;97(2):143–61.

17. Okamoto K., Hirai S., Amari M., Watanabe M., Sakurai A. Bunina bodies in amyotrophic lateral sclerosis immunostained with rabbit anti-cystatin C serum. //Neurosci Lett. 1993 Nov 12;162(1-2):125–8. Связывали с аппаратом Гольджи.

18. Ulfig N., Braak E., Ohm T.G., Pool C.W. Vasopressinergic neurons in the magnocellular nuclei of the human basal forebrain // Brain Res. 1990 Oct 15;530(1):176–80.

19. Sarpong A., Schottmann G., Rüther K., Stoltenburg G., Kohlschütter A., Hübner C., Schuelke M. Protracted course of juvenile ceroid lipofuscinosis associated with a novel CLN3 mutation (p.Y199X) // Clin Genet. 2009 Jul;76(1):38–45. doi: 10.1111/j.1399-0004.2009.01179.x. Epub 2009 May 21.

20. Sendrowski K., Sobaniec W., Sobaniec P., Sobaniec-Lotowska M.E. Ultrastructural study of hippocampal cortex neurons in an experimental model of valproate encephalopathy // Folia Histochem Cytobiol. 2013;51(1):31–7. doi: 10.5603/FHC.2013.005.

21. Sturrock R.R. A quantitative histological study of the anterodorsal thalamic nucleus and the lateral mammillary nucleus of ageing mice // J Hirnforsch. 1989;30(2):191–5.

22. Tominaga I., Hattori M., Kaïhou M., Takazawa H., Kato Y., Kasahara M., Onaya M., Nojima T., Kashima H., Iwabuchi K. Dementia and amyotrophy in Kufs disease. The adult type of neuronal ceroid lipofuscinosis // Rev Neurol (Paris). 1994 Jun-Jul;150(6–7):413–7. French.

23. Whiting R.E., Narfström K., Yao G., Pearce J.W., Coates J.R., Castaner L.J., Katz M.L. Pupillary light reflex deficits in a canine model of late infantile neuronal ceroid lipofuscinosis // Exp Eye Res. 2013 Nov;116:402-10. doi: 10.1016/j.exer.2013.10.006. Epub 2013 Oct 14.

24. Xue Q., Hou J., Li Y. Age-related morphological changes in the suprachiasmatic nucleus of the rat hypothalamus // Hua Xi Yi Ke Da Xue Xue Bao. 1992 Sep;23(3):314–7.

Рецензенты:

Храмова И.А., д.м.н., профессор, врач акушер-гинеколог, Приморский краевой диагностический центр, г. Владивосток;

Шульгина Л.В., д.б.н., профессор, заведующая лабораторией микробиологии, ФГУП «ТИНРО-Центр», г. Владивосток.

Работа поступила в редакцию 04.04.2014.