УДК 616.314-089.23-073-089.843(021)

СРАВНИТЕЛЬНЫЙ АНАЛИЗ ЭФФЕКТИВНОСТИ ЛЕЧЕНИЯ ПАЦИЕНТОВ С АНОМАЛИЯМИ ЗУБОЧЕЛЮСТНОЙ СИСТЕМЫ, ОСЛОЖНЕННЫМИ ИНФРАПОЛОЖЕНИЕМ ПРЕМОЛЯРОВ И МОЛЯРОВ ВЕРХНЕЙ ЧЕЛЮСТИ

Николаева Е.Ю., Зубарева Т.О., Мвакатобе Амбеге Д.

ГБОУ ВПО «Нижегородская государственная медицинская академия» Минздрава России, Нижний Новгород, e-mail: nn.zubik@rambler.ru

Клиническая картина аномалии зубочелюстной системы значительно осложняется при присоединении деформации зубных рядов, сопровождающей частичную потерю зубов. При использовании современной программированной техники не всегда удается достичь полноценного результата, поэтому для повышения качества ортодонтического лечения были предложены микроимплантаты. Проблеме оптимального планирования и ортодонтического лечения с применением микроимплантатов, как показало изучение специальной литературы, уделено недостаточно внимания. В частности, в зависимости от конкретной клинической ситуации не описаны способы перемещения зубов с использованием микроимплантатов параллельно с брекет-системой, отсутствуют программы планирования ортодонтического лечения, не отработаны показания для их применения. Предложенная нами методика, основанная на детальном изучении положения зубов в норме, позволяет обосновать перемещение зубов в процессе ортодонтического лечения и выбрать наиболее рациональный план лечения пациентов с инфраположением премоляра и первого постоянного моляра верхней челюсти с применением брекет-системы и микроимплантатов.

Ключевые слова: аномалии положения зубов, вертикальная плоскость, интрузия, брекет-система, микроимплантаты

THE COMPARATIVE ANALYSIS OF EFFICIENCY OF TREATMENT OF PATIENTS WITH THE ANOMALIES OF DENTOALVEOLAR SYSTEM COMPLICATED BY INFRAPOLOZHENY OF PREMOLAR TOOTHS AND MOLAR TOOTHS OF THE TOP JAW

Nikolaeva E.Y., Zubareva T.O., Mvakatobe Ambege D.

Nizhny Novgorod State Medical Academy, Nizhny Novgorod, e-mail: nn.zubik@rambler.ru

The clinical picture of anomaly of dentoalveolar system considerably becomes complicated at accession of deformation of the dentitions accompanying partial loss of teeth. When using the modern programmed equipment not always it is possible to reach full-fledged result therefore for improvement of quality of orthodontic treatment microimplants were offered. With application of microimplants as showed studying of special literature, not enough attention is paid to a problem of optimum planning and orthodontic treatment. In particular, depending on a concrete clinical situation ways of movement of teeth with use of microimplants in parallel with breket-system aren't described, there are no programs of planning of orthodontic treatment, indications for their application aren't fulfilled. The technique offered by us based on detailed studying of position of teeth in norm, allows to prove movement of teeth in the course of orthodontic treatment and to choose the most rational treatment planning of patients with an infrapolozheniye of a premolar tooth and the first constant molar tooth of the top jaw with use of breket-system and microimplants.

Keywords: anomalies of the teeth, the vertical plane, intrusion, bracket system, microimplants

Положение зубов в вертикальном направлении принято определять по отношению к окклюзионной плоскости. Если режущий край или бугорки зуба располагаются выше окклюзионной плоскости, говорят о супраокклюзии, если опускаются ниже ее – об инфраокклюзии. Супра- или инфраокклюзия наблюдаются как отдельные аномалии или сопровождают аномалии зубных и альвеолярных дуг в вертикальном направлении (например, при глубоком и открытом прикусах) [1,3].

При инфраокклюзии нижних и супраокклюзии верхних зубов лечение направлено на вытяжение этих зубов при помощи несъемных аппаратов механического действия (брекет-система, кольца с крючками, резиновая тяга). При вытяжении зуба происходит постепенное выдвижение его из альвеолы. Образование новой кости происходит на дне альвеолы, а также в области межкорневых перегородок и вершины его. Результатом этого является так называемое зубоальвеолярное удлинение [2, 4].

В случае супраокклюзии нижних и инфраокклюзии верхних зубов, чаще с целью зубоальвеолярного укорочения в области аномалии применяют лечебно-накусочные пластиночные аппараты с вестибулярными дугами, с перекидными крючками, переходящими через режущий край резцов на небную поверхность. При действии на зуб силы, погружающей его, явление резорбции наблюдается на дне альвеолы с распространением ее и на боковые стенки лунки. Для ускорения перемещения целесообразно

предварительно сделать компактостеотомию [5, 8]. Таким образом, тактика планируемого лечения пациентов полностью зависит от точности проведенной диагностики.

С начала 90-х годов в качестве стабилизации опоры при ортодонтическом лечении успешно применяются временные имплантаты. Микроимплантаты получили большое распространение в ортодонтии, поскольку имеют мало противопоказаний для применения в качестве временной опоры. Эффективность их использования практически не зависит от количества и плотности костной ткани, процедура установки несложна и малотравматична, микроимплантаты хорошо противостоят прямой силовой нагрузке и легко удаляются после завершения лечения [6, 7]. При этом в зависимости от конкретной клинической ситуации не описаны способы перемещения зубов в вертикальной плоскости с использованием микроимплантатов параллельно с брекет-системой.

Цель исследования: изучить эффективность и характер перемещения зубов в вертикальной плоскости при использовании различных ортодонтических аппаратов у пациентов с аномалиями и деформациями зубных рядов.

Материалы и методы исследования

Для решения поставленных задач нами были обследованы и приняты на лечение 60 пациентов (26 мужчин и 34 женщины в возрасте от 18 до 56 лет) с вертикальным перемещением верхних зубов – инфраположение верхнего второго премоляра и верхнего первого постоянного моляра (одностороннее и двустороннее). Все пациенты были разделены на три подгруппы в зависимости от аппарата, применяемого для лечения. В 1-й подгруппе (22 человека) лечение проводилось с помощью брекет-системы и микроимплантатов, во 2-й подгруппе (18 человек) с помощью микроимплантатов, в 3-й подгруппе (20 человек) с помощью брекет-системы.

С целью определения особенностей угла наклона зубов в вертикальной плоскости в норме были изучены 50 ортопантомограмм людей (25 мужчин и 25 женщин) с ортогнатическим прикусом и интактными зубными рядами в возрасте от 18 до 35 лет, которые составили контрольную группу.

Принятым на лечение пациентам проводили клиническое обследование, изучение диагностических моделей челюстей и ортопантомограмм.

Обследование полости рта проводили по стандартной методике, которая включала обследование преддверия и собственно полости рта. Особое внимание уделяли соотношению зубов-антагонистов в положении центральной окклюзии, а также при движениях нижней челюсти в переднюю и боковые (правую и левую) окклюзии. Кроме того, определяли форму и размер зубных дуг, аномалии положения отдельных зубов.

С целью биометрического изучения диагностических моделей челюстей и планирования перемещения зубов все модели челюстей были отсканированы в 3D сканере Activity 850. Для просмотра на компьютере этих моделей использовалась программа Rotor 3D и компас 3D.

Для определения изменения степени положения зубов в вертикальной плоскости всем пациентам проводили ортопантомографию, снимки сканировали в компьютер и в графическом редакторе «Gimp» измеряли углы наклонов зубов.

Определение положения зубов в вертикальной плоскости проводили относительно скуловых дуг и глазниц. Скуловые дуги и нижний край глазниц были выбраны как самые стабильные костные структуры, которые не изменялись в процессе ортодонтического лечения. На данном снимке находили самые нижние точки правой и левой орбит (ord и ors) и скуловую дугу справа и слева, на которых определяли наиболее выступающие точки (zd и zs). Затем отмечали верхушку корня каждого однокорневого зуба, у многокорневых зубов находили середину расстояния между верхушками корней.

После чего измеряли углы между верхушками корней всех зубов, наиболее выступающей точки на скуловой дуге и самой нижней точки орбиты. Для зубов первого и четвертого сегмента измерения проводились относительно скуловой дуги и нижнего края глазницы справа, а для второго и третьего – слева

Все данные были занесены в таблицу и подвергнуты статистической обработке, с использованием программной среды R. Для попарного сравнения групп пациентов по значениям признаков был выбран непараметрический критерий Уилкоксона-Манна-Уитни. Для оценки различий одновременно между более чем двумя выборками по уровню какого-либо признака использовался непараметрический критерий Краскела-Уоллиса.

По завершении активного ортодонтического лечения, проведенного до момента снятия ортодонтических аппаратов, с целью контроля качества проведенного лечения проводили повторный анализ диагностических моделей челюстей и ортопантомограмм. При необходимости вносили коррективы в план лечения и вновь осуществляли контрольное исследование.

Результаты исследования и их обсуждение

В табл. 1 приведены результаты описательной статистики продолжительности лечения (срок лечения, за который удалось добиться угла наклона зуба в норме согласно контрольной группе) пациентов (60 человек) с инфраположением второго верхнего премоляра и первого верхнего постоянного моляра, которые были разделены на три подгруппы в зависимости от выбранного ортодонтического аппарата: лечение с помощью брекет-системы и микроимплантатов (22 человека), с помощью микроимплантатов (18 человек), с помощью брекет-системы (20 человек).

Анализ результатов описательной статистики продолжительности лечения пациентов с инфраположением второго верхнего премоляра и первого верхнего постоянного моляра показал, что продолжительность

лечения в каждой подгруппе была различна. В первой подгруппе, где лечение проводилось с помощью брекет-системы и микроимплантатов, средняя продолжительность лечения соответствовала 21,55 (±2,20) недели. Во второй подгруппе, где лечение проводилось с помощью микроимплантатов, этот параметр был больше и составил 24,0 (±2,3) недели. В третьей подгруппе, где лечение проводилось только с помощью брекет-системы, лечение длилось дольше, чем в других подгруппах, и составило 26,7 (±2,56) недель (рис. 1). При этом различие в минимальной и максимальной продолжительности лечения во всех подгруппах колеблется в пределах 6 недель.

Таблица 1

Результаты описательной статистики продолжительности лечения пациентов с инфраположением второго верхнего премоляра и первого верхнего постоянного моляра

	1 подгруппа	2 подгруппа	3 подгруппа
Среднее	21,55	24,0	26,7
Минимум	18,00	21,0	24,00
Максимум	24,00	27,0	30,00
Станд. откл.	2,20	2,3	2,56

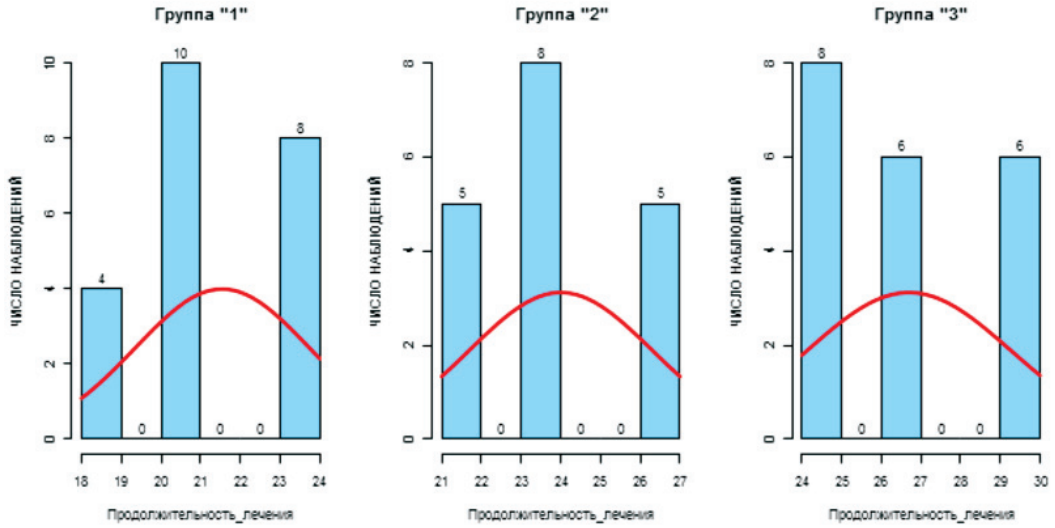

Рис. 1. Распределение значений признака «продолжительность лечения»

Таким образом, быстрее всего лечение инфраположения второго верхнего премоляра и первого верхнего постоянного моляра проходило с применением сочетания брекет-системы и микроимплантатов, тогда как лечение с применением только брекет-системы проводилось в среднем на 5 недель дольше.

В табл. 2 приведены результаты описательной статистики изменения угла наклона зубов в вертикальной плоскости по данным ортопантомограмм пациентов с инфраположением второго верхнего премоляра и первого верхнего постоянного моляра в процессе ортодонтического лечения.

Таблица 2

Результаты описательной статистики изменения угла наклона зубов по данным ортопантомограмм пациентов с инфраположением второго верхнего премоляра и первого верхнего постоянного моляра

	1 подгруппа	2 подгруппа	3 подгруппа
Среднее	4,14	3,7	2,65
Минимум	3,00	2,00	2,00
Максимум	6,00	5,00	4,00
Станд. откл.	0,94	1,00	0,67

Анализ результатов описательной статистики изменения угла наклона зубов в вертикальной плоскости по данным ортопантомограмм пациентов с инфраположением второго верхнего премоляра и первого верхнего постоянного моляра показал, что угол наклона данных зубов изменился в каждой подгруппе на разное количество градусов. В первой подгруппе, где лечение проводилось с помощью брекет-системы и микроимплантатов, угол наклона зубов изменился на 4,14 (±0,94) градуса. Во второй подгруппе, где лечение проводилось с помощью микроимплантатов, этот параметр был меньше и составил 3,7 (±1,0). В третьей подгруппе, где лечение проводилось с помощью брекет-системы, угол изменился меньше всего и был равен 2,65 (±0,67) градуса (рис. 2).

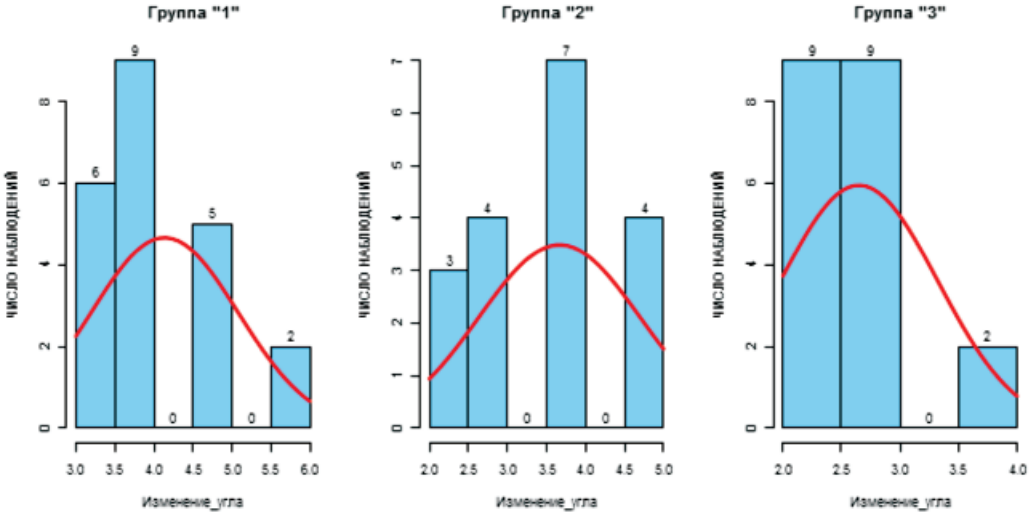

Рис. 2. Распределение значений признака «изменение угла наклона зуба»

Попарное сравнение непараметрическим методом подгрупп пациентов проводили с помощью W-критерия Уилкоксона-Манна-Уитни и соответствующие ему уровни значимости p для попарного сравнения групп. В данном исследовании в качестве критического был принят уровень значимости $p = 0{,}01$.

Сравнение показало, что подгруппы «1» и «2» различимы с уровнем значимости $p < 0{,}01$ по признаку «продолжительность лечения». Значения данного признака в среднем больше в подгруппе «2». По признаку изменения угла данные подгруппы достоверно не различимы, то есть лечение пациентов с помощью брекет-системы и микроимплантатов при инфраположении второго верхнего премоляра и первого верхнего постоянного моляра проходило достоверно быстрее, чем в подгруппе, где лечение проводилось с помощью микроимплантатов. При этом расстояние, на которое удалось переместить зубы при помощи аппаратов, достоверных отличий не имеет.

Подгруппы «1» и «3» различимы с уровнем значимости $p < 0{,}01$ по признакам «продолжительность лечения» и «изменение угла наклона зуба». Значение признака «продолжительность лечения» в среднем больше в подгруппе «3», а значение признака «изменение угла» в подгруппе «3» в среднем меньше. Это значит, что лечение с помощью брекет-системы и микроимплантатов проходило быстрее, чем с помощью брекет-системы. При этом удалось переместить зубы на большее расстояние.

Подгруппы «2» и «3» различимы с уровнем значимости $p < 0{,}01$ по признакам «продолжительность лечения» и «изменение угла». Значение признака «продолжительность лечения» в среднем больше в подгруппе «3», при этом значение признака «изменение угла» в этой же подгруппе в среднем было меньше. Таким образом, лечение инфраположения второго верхнего премоляра и первого верхнего постоянного моляра с помощью микроимплантатов проходило быстрее, чем с помощью брекет-системы, и расстояние, на которое удалось переместить зубы, оказалось большим.

Применение критерия Краскела-Уоллиса для определения различий в группах пациентов, подвергнутых разным типам воздействий, показало следующее. Подгруппы «1», «2», «3» различимы с уровнем значимости $p < 0{,}001$ по признакам «изменение угла» ($p = 2{,}594e\text{-}05$) и «продолжительность лечения» ($p = 9{,}104e\text{-}07$).

Выводы

Анализ полученных результатов показал, что в подгруппе, где лечение инфраположения второго верхнего премоляра и первого верхнего постоянного моляра проводилось с помощью брекет-системы и микроимплантатов, в большей степени, изменяется положение зубов, а этап нивелирования происходит быстрее. Кроме того, несмотря на продолжительность лечения и конструкцию аппарата, с помощью которого оно осуществлялось, положение зубов в конце лечения соответствовало норме у всех пациентов. Более значительное перемещение второго верхнего премоляра и первого верхнего постоянного моляра при лечении инфраположения с применением брекет-системы и микроимплантатов вызвано тем, что изначально в эту подгруппу были включены пациенты с более тяжелыми аномалиями положения отдельных зубов в вертикальной плоскости.

Таким образом, комплексное лечение и динамическое обследование пациентов при ортодонтическом лечении показало, что включение микроимплантатов в план лечения с применением несъемной программированной техники (брекет-системы) позволяет создать более стабильную костную опору, повысить скорость перемещения зубов и сократить общий срок лечения пациентов.

Список литературы

1. Жулев Е.Н. Ортопедическая стоматология: учебник. – М.: ООО Изд-во «Медицинское информационное агенство», 2012. – 824 с.

2. Польма Л.В., Оборотистов Н.Ю., Мураев А.А. Возможности ортодонтического лечения с применением временных имплантатов // Ортодонт. реф. журн. – 2004. – № 3. – С. 91–92.

3. Польма Л.В., Персин Л.С., Ломакин М.В., Мураев А.А. Использование имплантатов при ортодонтическом лечении // Ортодент-инфо. – 2002. – № 3. – С. 44–51.

4. Профит У.Р. Современная ортодонтия/ под ред. Л.С. Персина. – М.: Медпресс-информ, 2006. – 560 с.

5. Робустова Т.Г. Применение временных внутрикостных зубных имплантатов // Российский стоматологический журнал. – 2005. – № 1. – С. 46–48.

6. Bae S.M., Park H.S., Kyung H.M. et al. Clinical application of micro-implant anchorage. // Clin Orthod. – 2002. – May. 36(5). – P. 298–302.

7. Cheng S.J., Tseng I.Y., Lee J.J., Kok S.H. A prospective study of the risk factors associated with failure of mini-implants used for orthodontic anchorage // Int. J. Oral. Maxillofac Implants. – 2004. – Jan-Feb. 19(1). – P. 100–106.

8. Sung J.H., Kyung H.M., Bae S.M., Park H.S., Kwon O.W., McNamara J.A. Microimplants in orthodontics // Dentos Inc. – 2006.

References

1. Zhulev E.N. Ortopedicheskaya odontology: Textbook. M.: JSC Meditsinskoye informatsionnoye agenstvo Publishing House, 2012. 824 p.

2. Poljma L.V. Oborotistov N.Yu. Murayev A.A. Possibilities of orthodontic treatment with application of temporary implants//the Orthodontist. Raf. журн. 2004. no. 3. pp. 91–92.

3. Poljma L.V. Persin L.S., Lomakin M. V., Murayev A.A. Use of implants at orthodontic treatment//Ortodent-info. 2002. no. 3. pp. 44–51.

4. Profit U.R. a modern orthodontia / under the editorship of L.S. Persin. M.: Medical press inform, 2006. 560 p.

5. Robustova T.G. Application of temporary intra osteal tooth implants//Russian stomatologic magazine. 2005. no. 1. pp. 46–48.

6. Bae S.M., Park H.S., Kyung H.M. et al. Clinical application of micro-implant anchorage. // Clin Orthod. 2002. May. 36(5). pp. 298–302.

7. Cheng S.J., Tseng I.Y., Lee J.J., Kok S.H. A prospective study of the risk factors associated with failure of mini-implants used for orthodontic anchorage // Int. J. Oral. Maxillofac Implants. 2004. Jan-Feb. 19(1). pp. 100–106.

8. Sung J.H., Kyung H.M., Bae S.M., Park H.S., Kwon O.W., McNamara J.A. Microimplants in orthodontics // Dentos Inc. 2006.

Рецензенты:

Дурново Е.А., д.м.н., профессор, зав. кафедрой хирургической стоматологии и челюстно-лицевой хирургии, ГБОУ ВПО «Нижегородская государственная медицинская академия» Минздрава России, г. Нижний Новгород;

Казарина Л.Н., д.м.н., профессор, зав. кафедрой пропедевтической стоматологии, ГБОУ ВПО «Нижегородская государственная медицинская академия» Минздрава России, г. Нижний Новгород.

Работа поступила в редакцию 03.04.2014.