УДК 61:575

ВЫЯВЛЕНИЕ МИКРОАНОМАЛИЙ ХРОМОСОМ У ДЕТЕЙ С НЕДИФФЕРЕНЦИРОВАННЫМИ ФОРМАМИ УМСТВЕННОЙ ОТСТАЛОСТИ: ОРИГИНАЛЬНЫЙ АЛГОРИТМ АНАЛИЗА ХРОМОСОМ ВЫСОКОГО РАЗРЕШЕНИЯ МЕТОДАМИ МОЛЕКУЛЯРНОЙ ЦИТОГЕНЕТИКИ

[1,2]Колотий А.Д., [1,2,3]Ворсанова С.Г., [1,2]Юров И.Ю., [1,2,3]Демидова И.А., [1,2,3]Кравец В.С., [1,2,3]Куринная О.С., [1]Шаронин В.О., [1,2,3]Юров Ю.Б.

[1]ФГБУ «Московский НИИ педиатрии и детской хирургии Минздрава РФ», Москва;
[2]ФГБУ «Научный центр психического здоровья РАМН» Российской академии медицинских наук, Москва;
[3]Московский городской психолого-педагогический университет, Москва,
e-mail: svorsanova@mail.ru; y_yurov@hotmail.com

Приведены результаты лабораторной диагностики хромосомных микроперестроек у 14-ти детей с недифференцированными формами умственной отсталости, задержкой развития, пороками и/или малыми аномалиями развития. При проведении цитогенетического исследования методами дифференциального окрашивания хромосомная патология у этих детей не была выявлена. Недифференцированные (идиопатические) формы умственной отсталости создают трудности врачам-генетикам при медико-генетическом консультировании, что может привести к повторному рождению больного ребенка. Данные случаи сложны для цитогенетической диагностики, поскольку могут быть связаны с микроаномалиями кариотипа, выявление которых возможно только на хромосомах высокого разрешения с применением молекулярно-цитогенетических методов исследования. Применение специального алгоритма анализа хромосомных нарушений, основанного на сочетании дифференциального окрашивания хромосом высокого разрешения, гибридизации на хромосомах in situ (FISH-метод) и на ДНК-микроматрицах (array CGH) позволило выявить микроаномалии кариотипа и определить этиологические причины умственной отсталости, задержки и аномалий развития у всех 14-ти детей. Применение современных диагностических технологий в сочетании с методами кариотипирования позволяет выявлять новые нозологические формы наследственной патологии в обширной группе детей с недифференцированной умственной отсталостью и другими врожденными аномалиями.

Ключевые слова: медицинская генетика, цитогенетическая диагностика, недифференцированная умственная отсталость, молекулярное кариотипирование, вариации генома, геномные аномалии, хромосомные микроаберрации

DETECTION OF CHROMOSOMAL MICROANOMALIES IN CHILDREN WITH IDIOPATIC FORMS OF MENTAL RETARDATION: ORIGINAL ALGORITHM OF CHROMOSOME ANALYSIS USING HIGH RESOLUTION BANDING AND MOLECULAR CYTOGENETIC TECHNIQUES

[1,2]Koloty A.D., [1,2,3]Vorsanova S.G., [1,2]Iourov I.Y., [1,2,3]Demidova I.A., [1,2,3]Kravets V.S., [1,2,3]Kurinnaya O.S., [1]Sharonin V.O., [1,2,3]Yurov Y.B.

[1]Institute of Pediatrics and Children Surgery, Ministry of Health, Moscow;
[2]Mental Health Research Center of Russian Academy of Medical Sciences, Moscow;
[3]Moscow City University of Psychology and Education, Moscow,
e mail: svorsanova@mail.ru; y_yurov@hotmail.com

Clinical laboratory diagnosis of chromosomal microaberrations have been performed in 14 children with idiopathic mental retardation, developmental delay, defects and/or small abnormalities. All children had presumably «normal» karyotypes detected by differential banding techniques (G-banding). Idiopathic forms of mental retardation provide the problems for cytogenetic diagnosis in clinical practice and genetic counseling The failures in correct cytogenetic diagnosis could lead to recurrent birth of an affected child. It was proposed that these clinical cases of idiopathic mental retardation may be etiologically linked to microanomalies of karyotype not detectable by G-banding technique. Identification of microaberrations is only possible by the use of high-resolution banding and molecular cytogenetic methods. Here we used a special algorithm of chromosome analysis based on the combined application of high resolution G-banding, *in situ* hybridization (FISH-method) and DNA microarrays (array CGH). Microaberrations of karyotypes as etiological causes of mental retardation were identified in all 14 children.. The use of modern molecular cytogenetic technologies in combination with karyotyping tests allowed to reveals new etiological causes of mental retardation and should be used in clinical laboratory diagnosis.

Keywords: autism, medical genetics, idiopatic mental retardation, molecular karyotyping, genomic variations, genome anomalies, chromosomal microaberrations

Структурные хромосомные аномалии в виде делеций и дупликаций небольшого размера (менее 5–7 млн пн) составляют значительную долю хромосомной патологии среди детей с задержкой развития, аутизмом, пороками и/или малыми аномалиями развития [1]. Перестройки небольшого размера (микроперестройки) можно выявить лишь на хромосомах высокого разрешения при дифференциальном окрашивании их по длине (G- окрашивание или GTG). Кроме того, подобные аномалии требуют уточне-

ния молекулярно-цитогенетическими методами, включая различные варианты гибридизации in situ и сравнительной геномной гибридизации [10, 13, 14]. В практике лаборатории молекулярной цитогенетики нервно-психических заболеваний ФГБУ «Московский НИИ педиатрии и детской хирургии Минздрава РФ» наблюдалось несколько случаев, когда у больных детей, поступивших на обследование с нормальным кариотипом, определенным ранее по месту жительства, нами были обнаружены различные хромосомные микроперестройки. Поводом для проведения повторного цитогенетического исследования у 14 детей с нормальным кариотипом и клиническими проявлениями, характерными для хромосомных синдромов, являлась высокая вероятность наличия у пациентов несбалансированных хромосомных микроперестроек.

Материалы и методы исследования

Цитогенетические и молекулярно-цитогенетические исследования проводили на хромосомах высокого разрешения (около 550 G-сегментов на гаплоидный хромосомный набор) как описано ранее [1]. Большинство обнаруженных нами структурных перестроек уточнялись молекулярно-цитогенетическими методами. При FISH исследовании применялись сайт-специфичные ДНК зонды из коллекции лаборатории цитогенетики и геномики психических заболеваний ФГБУ «НЦПЗ» РАМН с использованием оригинальных протоколов, как описано в деталях ранее [1, 13, 16–22]. Молекулярное кариотипирование на ДНК-микроматрицах проводили, как описано нами ранее [11, 12, 14]. В работе при описании клинической картины и методов исследования были использованы следующие сокращения: ВПС – врожденный порок сердца; ЗПРР – задержка психоречевого развития; ЗПМР – задержка психомоторного развития; ГЗПМР – грубая задержка психомоторного развития; ГЗФР – грубая задержка физического развития; ЗФР – задержка физического развития; ЗВУР – задержка внутриутробного развития; FISH – флюоресцентная гибридизация на препарате (fluorescence in situ hybridization); array CGH – (array comparative genomic hybridization) серийная сравнительная геномная гибридизация (молекулярное кариотипирование); CGH – (comparative genomic hybridization) сравнительная геномная гибридизация; MCB – (multicolor banding) многоцветовое окрашивание хромосом; wcp – «пэйнтинговая» ДНК проба для окрашивания гомологичных хромосом.

Результаты исследования и их обсуждение

В данной работе приведены результаты анализа и клинические описания некоторых подобных случаев с якобы «нормальным» кариотипом, определенным при «стандартном» кариотипировании. Результаты повторного кариотипирования с применением специального алгоритма цитогенетического исследования, основанного на анализе хромосом высокого разрешения и молекулярно-цитогенетических исследованиях, представлены в таблице.

Случаи микроперестроек у детей, выявленные на хромосомах высокого разрешения с применением молекулярно-цитогенетического анализа (результаты повторной лабораторной диагностики после определения «нормального» кариотипа классическими цитогенетическими методами)

№ п/п	Результат первичного кариотипирования	Результат повторного кариотипирования на хромосомах высокого разрешения	Результат молекулярно-цитогенетической диагностики	Методы диагностики
1	46,XX*	46,XX, del(20)(q11.2q13.1)	46,XX,del(20)(q11.23q13.11)	FISH
2	46,XX	46,XX, del(1)(p32p22)	46,XX, del(1)(p31.2p22.2)	MCB
3	46,XX	46,XX, del(9)(q22.33q31.2)	46,XX, del(9)(q22.33q31.2)	MCB
4	46,XX	46,XX, del(4)(q2?3q2?6)	46,XX, del(4)(q27q31.1)	FISH, MCB
5	46,XY	46,XY, del(4)(p16.1)	46,XY, del(4)(p16.1)	FISH
6	46,XX	46,XX, del(2)(q37.?2)	46,XX, del(2)(q37.3)	FISH
7	46,XX	46,XX, del(9)(p22)	46,XX, del(9)(p22.3)	FISH
8	46,XX	46,XX, der(18)	46,XX, del(18)(q21.2q21.32), inv(8)(p11.21q11.2)	arrayCGH, MCB
9	46,XY	46,Y, add(X)(q28)	46,Y, dup(X)(q28)	FISH
10	46,XX	46,XX, add(16)(p13.3)	-	-
11	46,XX	46,XX, add(4)(q33)	46,XX,der(4)t(4;14)(q31.3;q24.3)mat	FISH с wcp зондами
12	46,XX	46,XX, add(1)(q44)	46,XX, der(1)t(1;16)(q44;p13.12) pat	Array CGH
13	46,XX	46,XX, der(6)(6pter- > 6q25.?3::?)	46,XX, der(6)t(6;12)(q25.3;q24.2) pat	FISH с wcp зондами
14	46,XX,4p +	46,XX, t(4;6)(p16.?3;p23)	46,XX,t(4;6)(p16.3;p23), del(4)(p16.3)	CGH, FISH

Примечание. *Все результаты цитогенетического исследования даны по международной номенклатуре [12].

Описание случаев

Случай 1. У девочки в возрасте 2 г. 3 мес. клинические проявления были следующими: ЗФР, ЗПМР, порок развития головного мозга (лисэнцефалия, гипоплазия мозолистого тела, киста промежуточного паруса), расщелина твердого и мягкого неба, гипоплазия зрительных нервов, пигментная кайма вокруг дисков зрительных нервов, врожденная миопия высокой степени, эпикант, монголоидный разрез глазных щелей, широкое переносье, крупный рот, оттопыренные ушные раковины, тугоухость II степени, вальгусные стопы, гемангиомы, клинодактилия мизинцев обеих рук, открытое овальное окно, синдром нарушения кишечного всасывания. При применении цитогенетического метода диагностики на хромосомах высокого разрешения выявлена интерстициальная делеция хромосомы 20. Кариотип девочки – 46,XX,del(20)(q11.2q13.1). Точки разрыва были уточнены методом FISH. Кариотип девочки после проведения молекулярно-цитогенетической диагностики – 46,XX,del(20)(q11.23q13.11) [3].

Случай 2. У девочки в возрасте 7 мес. при клиническом обследовании наблюдались следующие проявления: ЗПМР, поражение ЦНС, косоглазие, пороки сердца, вальгусная деформация стоп, тугоухость. При применении цитогенетического метода диагностики на хромосомах высокого разрешения выявлена интерстициальная делеция хромосомы 1. Кариотип ребенка – 46,XX,del(1)(p32p22). Делеция хромосомы 1 уточнялась методом МСВ. В результате исследования были уточнены точки разрыва. Кариотип после проведения молекулярно-цитогенетической диагностики– 46,XX,del(1)(p31.2p22.2).

Случай 3. У девочки в возрасте 10 лет обнаружены следующие клинические проявления: ЗФР, ЗПРР, птоз, эпикант, удлиненный фильтр, оттопыренные ушные раковины, брахидактилия кистей и стоп, аномалия шейных позвонков, удвоение левой почки, преждевременное половое развитие. При проведении цитогенетического анализа на хромосомах высокого разрешения выявлена интерстициальная делеция хромосомы 9. Кариотип девочки – 46,XX,del(9)(q22.3q31). Делеция уточнена методом МСВ. Кариотип девочки после использования молекулярно-цитогенетического метода диагностики – 46,XX,del(9)(q22.33q31.2).

Случай 4. У девочки в возрасте 1 г. 3 мес. симптомокомплекс включал следующие клинические проявления: ГЗФР, ЗПМР, ЗВУР III степени, микроцефалию, эпикант, широкий кончик носа, мочки ушей отделены глубокой складкой, узкий рот, пятно цвета «кофе с молоком» на спине, широкую грудную клетку. При применении цитогенетического метода диагностики на хромосомах высокого разрешения выявлена интерстициальная делеция хромосомы 4 с предположительными точками разрыва del(4)(q2?3q2?6). После проведения FISH диагностики с сайт-специфическими ДНК зондами на хромосому 4 и МСВ точки разрыва уточнены. Кариотип у ребенка – 46,XX,del(4)(q27q31.1) (рис. 1) [9].

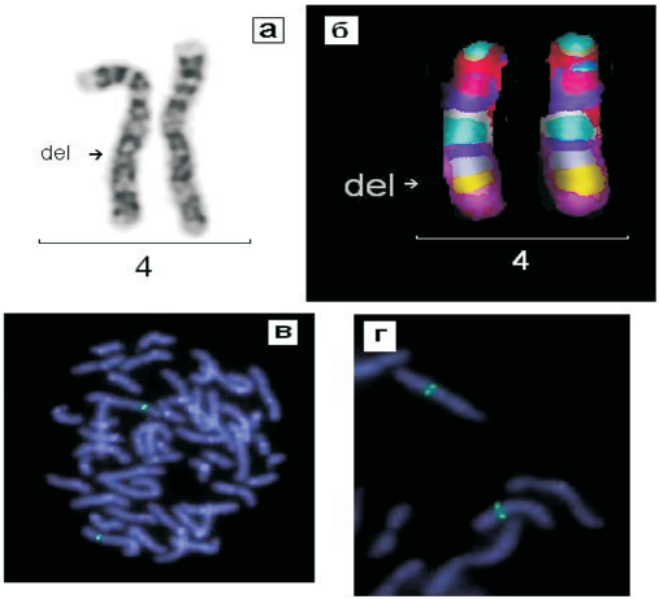

Рис. 1. Случай 4. (а) Гомологи хромосомы 4: интерстициальная делеция указана стрелкой; (б) уточнение точек разрыва при делеции методом МСВ: делеция на хромосоме 4 указана стрелкой; (в, г) уточнение размера потерянного участка FISH методом с использованием сайт-специфичных ДНК зондов на участки хромосомы 4 (4q26) (в) и (4q31.2) (г), данные участки в делетированной хромосоме присутствуют

Случай 5. У мальчика в возрасте 3 года среди клинических признаков были отмечены: ЗВУР, ЗФР, ЗПМР, ВПС, агенезия corpus callosum, стволовая гипоспадия, крипторхизм, антимонголоидный разрез глазных щелей, маленький уплощеный нос, экзофтальм, низкорасположенные диспластичные оттопыреные ушные раковины, выступающий сглаженный фильтр, маленькие кисти и стопы. При проведении цитогенетического анализа на хромосомах высокого разрешения обнаружена терминальная делеция хромосомы 4 – синдром Вольфа-Хиршхорна. Кариотип мальчика – 46,XY,del(4)(p16.1). Синдром Вольфа-Хиршхорна впоследствие подтвержден методом FISH с сайт-специфичным ДНК зондом на короткое плечо хромосомы 4.

Случай 6. У девочки в возрасте 1 г. 8 мес. при клиническом обследовании были отмечены: ЗВУР, ЗФР, ЗПМР, мышечная гипотония, выступающие теменные бугры, плоская переносица, частичный птоз верхних век, эпикант, маленький нос с выступающими вперед ноздрями, высокое небо, гипоплазия нижней челюсти, ретрогнатия, двусторонняя тугоухость, короткая шея, гипертелоризм сосков, пупочная грыжа, сандалевидная щель, низкорасположенные оттопыреные ушные раковины. При применении цитогенетического исследования на хромосомах высокого разрешения выявлена терминальная делеция длинного плеча хромосомы 2. Кариотип ребенка – 46,XX,del(2)(q37.?2). Делеция уточнена при помощи FISH с субтеломерным ДНК зондом на участок 2q37.3. Кариотип девочки после использования молекулярно-цитогенетической диагностики – 46,XX,del(2)(q37.3) [2].

Случай 7. У девочки в возрасте 8 лет клинические проявления при поступлении были следующие: ЗПРР, контрактуры в межфаланговых, лучезапястных и локтевых суставах, гипертелоризм глазных щелей, неправильный рост зубов, маленькие деформированные ушные раковины, гипоплазия нижней челюсти, пятно цвета «кофе с молоком» на плече, плосковальгусные стопы. При проведении цитогенетического анализа на хромосомах высокого разрешения выявлена терминальная делеция хромосомы 9. Кариотип ребенка – 46,XX,del(9)(p22). Точка разрыва была уточнена методом FISH. Кариотип девочки после применения молекулярно-цитогенетической диагностики – 46,XX,del(9)(p22.3).

Случай 8. У девочки в возрасте 8 лет отмечались следующие клинические проявления: ГЗПМР, микроцефалия, сдавленный с боков череп, узкий лоб, эпикант, антимонголоидный разрез глазных щелей, несимметричные деформированные ушные раковины, приподнятая верхняя губа, неправильный рост зубов, маленькие кисти и стопы, атрезия ануса, тератома копчиковой области. При цитогенетическом исследовании на хромосомах высокого разрешения определена структурная перестройка в хромосоме 18, не поддающаяся точному определению данным методом. Кариотип ребенка – 46,XX,der(18). Было рекомендовано молекулярное кариотипирование – array CGH. Выявлена интерстициальная делеция хромосомы 18. При применении метода MCB на хромосому 18 обнаружена перицентрическая инверсия хромосомы 18. Кариотип девочки после проведения молекулярно-цитогенетических исследований – 46,XX,del(18)(q21.2q21.32),inv(18)(p11.21q11.2) [14].

Случай 9. Мальчик в возрасте 1 года поступил на обследование со следующим симптомокомплексом: ГЗПМР; ЗФР; приступы судорог в виде замирания, с последующим тоническим напряжением мышц конечностей и туловища, частота которых постепенно нарастала (к году они стали ежедневными), характер их изменился на генерализованные тонико-клонические судороги; микроцефалия; высокий лоб; гипоплазия носа; седловидная переносица; маленький рот; гипоплазия нижней челюсти; поперечная ладонная складка; укорочение II пальцев стоп; крипторхизм; гипоплазия сосков и пупочного кольца; отсутствие глотательного рефлекса (кормление осуществлялось через зонд); отмечались частые респираторные заболевания; пневмонии. При применении цитогенетического метода диагностики на хромосомах высокого разрешения выявлено увеличение участка Xq28. Кариотип ребенка – 46,Y,add(X)(q28). Методом FISH была определена дупликация этого участка. Кариотип мальчика после проведения молекулярно-цитогенетической диагностики – 46,Y,dup(X)(q28) [5].

Случай 10. У девочки в возрасте 6 лет среди клинических проявлений обращали на себя внимание: ГЗПРР, ЗФР, атаксия, микроцефалия, короткая шея, монголоидный разрез глазных щелей, эпикант, широкая спинка носа, гипоплазия средней части лица, ротированные назад ушные раковины, рот «карпа», брахидактилия, проксимальное расположение I пальцев кистей и стоп, сандалевидная щель. При проведении цитогенетического анализа на хромосомах высокого разрешения обнаружен дополнительный материал на коротком плече хромосомы 16. Кариотип девочки – 46,XX,add(16)(p13.3).

Случай 11. У девочки в возрасте 2 года отмечался следующий симптомокомплекс: ЗПМР, мегауретерогидронефроз, частичная

атрофия зрительных нервов, тугоухость II–III степени, эпикант, гипотелоризм глазных щелей, короткий фильтр, готическое небо, сужение носовых проходов, маленькие диспластичные ушные раковины, телеангиэктазии кожи, ВПС в виде дефекта межпредсердной перегородки. Цитогенетический анализ на хромосомах высокого разрешения выявил дополнительный материал неизвестного происхождения на хромосоме 4. Кариотип ребенка – 46,XX,add(4)(q33). При обследовании родителей обнаружена реципрокная транслокация у матери. Точки разрыва уточнены методом FISH с применением wcp ДНК зондов (пэйнтинговые пробы)* на хромосомы 4 и 14. Кариотип матери пробанда после проведения молекулярно-цитогенетического исследования – 46,XX,t(4;14)(q31.3;q24.3). Таким образом, у девочки имелась частичная моносомия по хромосоме 4 и частичная трисомия по хромосоме 14. Кариотип ребенка после проведения всех исследований 46,XX,der(4) t(4;14)(q31.3;q24.3)mat (рис. 2) [6].

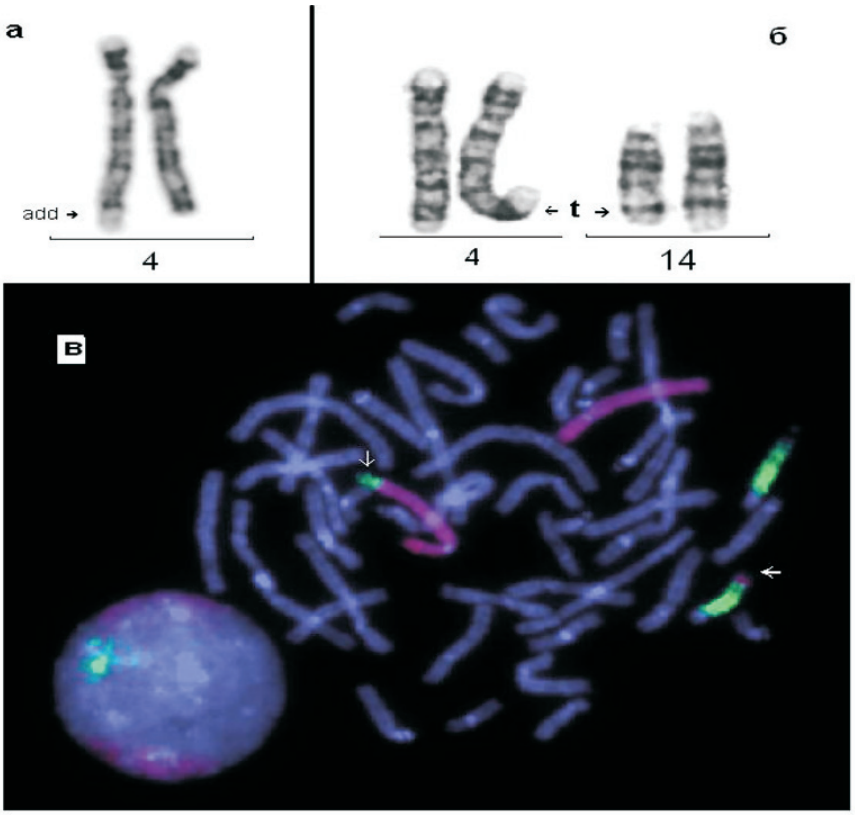

Рис. 2. Случай 11. (а) Дополнительный генетический материал на хромосоме 4 у пробанда; (б) реципрокная транслокация между хромосомами 4 и 14, выявленная у матери пробанда; (в) FISH исследование для уточнения точек разрыва при транслокации у матери с использованием wcp ДНК проб (пэйтинговых проб) на хромосомы 4 и 14, которые окрашивают хромосому определенным цветом по всей длине

Случай 12. У девочки 6-ти лет были выявлены следующие клинические проявления: ЗПРР, ЗФР, микроцефалия, комплекс лицевых микроаномалий. Обнаружен дополнительный материал неизвестного происхождения в терминальной части длинного плеча хромосомы 1. Кариотип ребенка после проведения цитогенетической диагностики на хромосомах высокого разрешения – 46,XX,add(1)(q44) [7, 8]. При обследовании родителей обнаружена реципрокная транслокация у отца девочки. Кариотип отца пробанда – 46,XY,t(1;16)(q44;p13.12) [7, 8]. В данном случае не представлялось возможности корректно определить хромосомную микроаномалию у ребенка, поэтому было рекомендовано проведение array CGH. Кариотип девочки после проведения молекулярного кариотипирования (arrayCGH) – 46,XX,der(1)t(1;16)(q44;p13.12) pat (рис. 3) [8,14].

Случай 13. У девочки в возрасте 1 г. 8 мес. наблюдались следующие клинические проявления: ЗПМР, мышечная гипотония, гидроцефалия, открытое овальное окно, гипертелоризм антимонголоидных глазных щелей, эпикант, плоская переносица, готическое небо, синдактилия II–III пальцев стоп, сакральный синус. При цитоге-

нетическом исследовании на хромосомах высокого разрешения было выявлено изменение терминального участка длинного плеча хромосомы 6. Кариотип ребенка – 46,XX,der(6)(6pter- > 6q25.?3::?). При цитогенетическом обследовании родителей обнаружена реципрокная транслокация у отца девочки с участием хромосом 6 и 12. Точки разрыва уточнены методом FISH с wcp ДНК зондами (пэйнтинговые пробы) на соответствующие хромосомы. Кариотип отца после проведения молекулярно-цитогенетического исследования – 46,XY,t(6;12)(q25.3;q24.2). Кариотип ребенка – 46,XX, der(6)t(6;12)(q25.3;q24.2) pat (рис. 4).

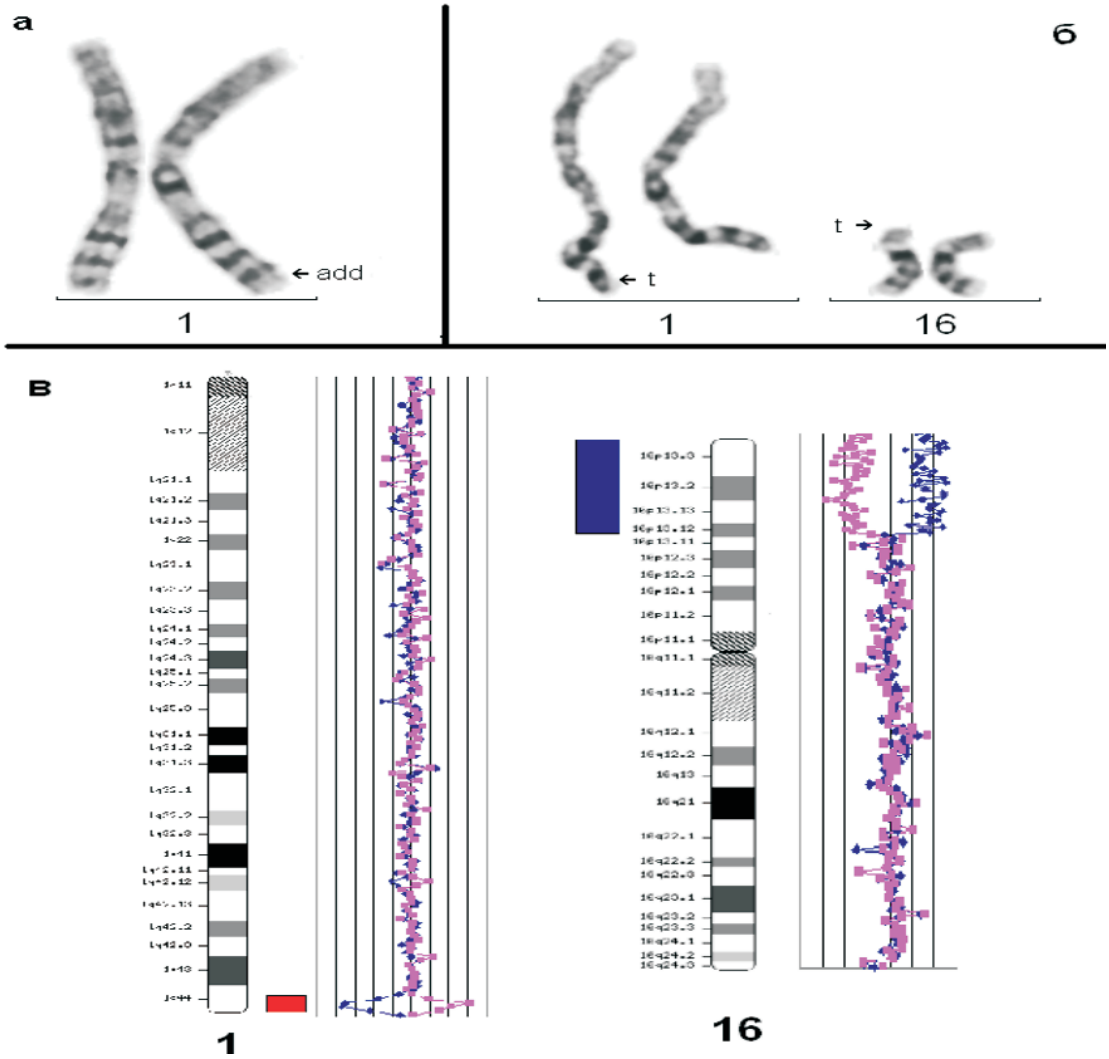

Рис. 3. Случай 12. (а) Дополнительный генетический материал на хромосоме 1 у пробанда; (б) реципрокная транслокация между хромосомами 1 и 16, выявленная у отца пробанда; (в) результат исследования arrayCGH, проведенного пробанду, с указанием делеции хромосомы 1 – участка 1q44 и дупликации хромосомы 16 – участка 16pter- > p13.12

Случай 14. Девочка в возрасте 1-го года поступила в клинику с кариотипом 46,XX,4p+. Симптомокомплекс у девочки был следующим: ГЗПМР, ЗФР, микроцефалия, судороги, гипертелоризм глазных щелей, экзофтальм, деформированные ушные раковины, опущенные углы рта, широкий нос, пигментные пятна на теле, дольчатость почек при ультразвуковом исследовании. При цитогенетическом исследовании на хромосомах высокого разрешения у девочки была обнаружена предположительно реципрокная транслокация между хромосомами 4 и 6. Кариотип ребенка – 46,XX,t(4;6)(p16.?3;p23). Учитывая тяжелую клиническую картину ребенка, для уточнения диагноза были проведены дополнительные молекулярно-цитогенетические исследования: CGH и FISH. Методом CGH несбалансированных хромосомных перестроек обнаружено не было, тогда как FISH исследование с субтеломерной ДНК пробой на короткое

плечо хромосомы 4 выявило делецию терминальной части хромосомы 4 (del4p16.3). Таким образом, транслокация у ребенка оказалась несбалансированной. Обнаружена делеция короткого плеча хромосомы 4. Таким образом, с помощью молекулярно-цитогенетических методов у девочки был выявлен синдром Вольфа-Хиршхорна [4].

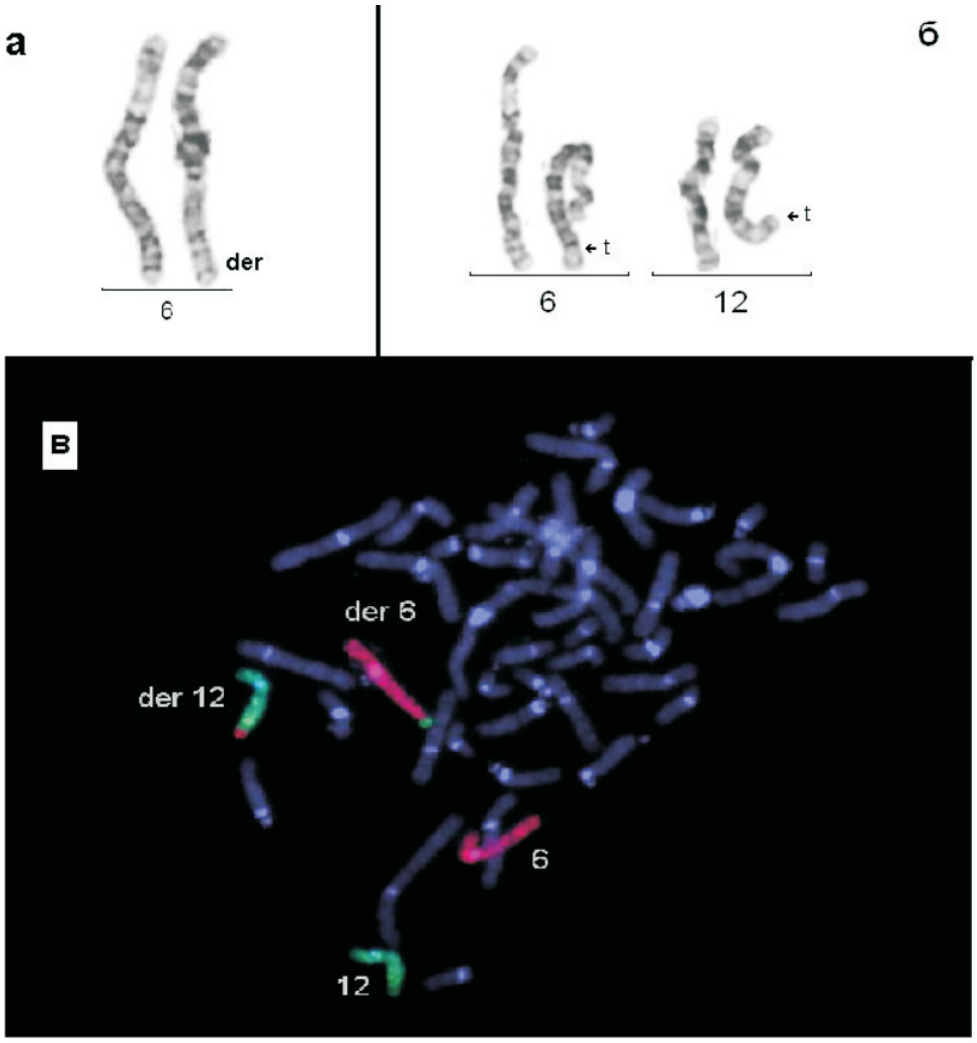

Рис. 4. Случай 13. (а) Дериватная хромосома 6 у пробанда; (б) реципрокная транслокация у отца пробанда между хромосомами 6 и 12; (в) уточнение точек разрыва методом FISH при транслокации 6 и 12 с использованием wcp ДНК проб (пэйтинговых проб), которые окрашивают хромосому определенным цветом по всей длине

Заключение

Мы привели описание 14 случаев хромосомных микроперестроек у детей с идиопатическими формами умственной отсталости, задержкой развития, пороками и/или малыми аномалиями развития, при которых детям ранее проводилось цитогенетическое исследование, но хромосомная патология не была выявлена. Данные случаи хромосомных аномалий сложны для цитогенетической диагностики, поскольку связаны с небольшими по размеру изменениями, выявление которых возможно только на хромосомах высокого разрешения. В приведенных случаях обнаружены аномалии следующих хромосом: 1, 2, 4, 9, 12, 14, 16, 18, 20 и X. В 2 случаях хромосомная патология наблюдалась у мальчиков и в 12 случаях – у девочек. В одном случае микроперестройку, которая была причиной заболевания ребенка, нельзя было выявить на хромосомах высокого разрешения (случай № 14), а именно микроделецию 4p16.3 у ребенка с транслокацией между хромосомами 4 и 6, цитогенетически видимую как сбалансированная перестройка. В этом случае размер делеции, вероятно, составлял менее 1,5–2 млн пн. FISH исследование с суб-

теломерной ДНК пробой на короткое плечо хромосомы 4 выявило делецию терминальной части хромосомы 4 (del4p16.3). Таким образом, транслокация у ребенка оказалась несбалансированной. Следует отметить, что ещё более эффективным методом исследования в подобных случаях является метод arrayCGH (молекулярное кариотипирование). Все обнаруженные хромосомные перестройки требовали уточнения молекулярно-цитогенетическими методами исследования. Эти методы были необходимы по следующим причинам:

1) для определения дополнительного хромосомного материала неизвестного происхождения;

2) для уточнения размера делеций, особенно интерстициальных;

3) для выявления генетического дисбаланса при «сбалансированных» транслокациях.

Необходимость применения методов FISH, MCB или arrayCGH определялась исходя из размера перестройки. При предположительно крупных (5–7 млн пн) перестройках применялся метод FISH. В двух случаях (№ 8 и № 12) использовался метод arrayCGH (молекулярное кариотипирование): при сложной перестройке в хромосоме 18 (случай № 8), при которой было проблематично подобрать необходимые ДНК зонды, и в случае № 12 для уточнения терминальной делеции, которая составила порядка 3 млн пн в перестроенной хромосоме 1. Таким образом, анализируя все случаи, необходимо подчеркнуть эффективность проведения цитогенетической диагностики на хромосомах высокого разрешения для выявления микроперестроек при недифференцированных формах умственной отсталости, а также использование молекулярно-цитогенетических методов для выявления геномных (хромосомных) микроаномалий с целью корректного медико-генетического консультирования. Идиопатические формы умственной отсталости создают трудности врачам-генетикам при медико-генетическом консультировании, что может привести к повторному рождению больного ребенка или спонтанным абортам в семье. Применение современных диагностических технологий позволяет не только повысить эффективность молекулярно-цитогенетической диагностики за счет выявления микронарушений генома у детей с нарушениями психики, но также выявлять новые нозологии из недифференцированных (идиопатических) форм умственной отсталости.

Работа выполнена при поддержке гранта Президента Российской Федерации (МД-4401.2013.7).

Список литературы

1. Ворсанова С.Г., Юров Ю.Б., Чернышов В.Н. Медицинская цитогенетика (учебное пособие). – М.: медпрактика, 2006. – 300 с.

2. Случай делеции длинного плеча хромосомы 2 у ребенка с задержкой психоречевого и моторного развития: необходимое применение молекулярного кариотипирования / И.А. Демидова, С.Г. Ворсанова, И.Ю. Юров и др. // Российский вестник перинатологии и педиатрии. – 2012. – № 57(5 Suppl. 2). – С. 104–105.

3. Интерстициальная микроделеция хромосомы 20 у ребенка с грубой задержкой развития и комплексом микроаномалий: использование современных технологий / А.Д. Колотий, И.Ю. Юров, Т. Лиер и др. // Современные технологии в педиатрии и детской хирургии: сборник материалов VI Российского конгресса. – М., 2007. – С. 83.

4. Микроделеция в районе 4p16.3 при транслокации с участием хромосом 4 и 6 у ребенка с фенотипом синдрома Вольфа-Хиршхорна / А.Д. Колотий, И.Ю. Юров, В.Ю. Воинова и др. // Современные технологии в педиатрии и детской хирургии: сборник материалов IX Российского конгресса. – М., 2010. – С. 94.

5. Дупликация Xq28 у мальчика с грубой задержкой психомоторного развития, множественными аномалиями и частыми респираторными инфекциями / А.Д. Колотий, М.И. Яблонская, Г.Ю. Сёмина и др. // Инновационные технологии в педиатрии и детской хирургии: сборник материалов X Российского конгресса. – М., 2011. – С. 81–82.

6. Случай частичной трисомии хромосомы 14 и частичной моносомии хромосомы 4, подтвержденный молекулярно-цитогенетическими методами / А.Д. Колотий, И.А. Демидова, Г.А. Алямовская и др. // Российский вестник перинатологии и педиатрии. – 2012. – № 57 (5 Suppl. 2). – С. 107–108.

7. Молекулярно-цитогенетическое исследование 28 случаев дополнительного хромосомного материала неизвестного происхождения у детей с задержкой психомоторного и психоречевого развития и МВПР / А.Д. Колотий, И.Ю. Юров, И.А. Демидова и др. // Российский вестник перинатологии и педиатрии. – 2012. – № 57 (5 Suppl. 2). – С. 108–109.

8. Диагностика частичной моносомии длинного плеча хромосомы 1 и трисомии короткого плеча хромосомы 16, образовавшихся в результате транслокации отцовского происхождения, с использованием инновационных молекулярно-цитогенетических технологий / О.С. Куринная, С.Г. Ворсанова, А.Д. Колотий и др.. // Российский вестник перинатологии и педиатрии. – 2012. – № 57 (5 Suppl. 2). – С. 112.

9. Случай интерстициальной делеции длинного плеча хромосомы 4 у ребенка с задержкой физического развития и множественными врожденными пороками развития: применение методов FISH и MCB / О.С. Куринная, С.Г. Ворсанова, А.Д. Колотий и др. // Российский вестник перинатологии и педиатрии. – 2012. – № 57(5 Suppl. 2). – С. 112.

10. Роль молекулярно-цитогенетической диагностики в пост- и пренатальном выявлении хромосомной патологии / И.В. Соловьев, С.Г. Ворсанова, И.А. Демидова и др. // Ультразвуковая перинатальная диагностика. – 1995. – № 6–7. – С. 65–70.

11. Генетические аспекты психологических и поведенческих нарушений у детей с аутистическими расстройствами и трудностями в обучении: диагностика геномных и хромосомных нарушений с использованием ДНК-микрочипов / И.Ю. Юров, С.Г. Ворсанова, О.С. Куринная и др. // Современные проблемы науки и образования. – 2012. –№ 3.

12. Диагностика геномных нарушений у детей с умственной отсталостью и аутизмом с помощью серийной сравнительной геномной гибридизации (array CGH и HRCGH) / И.Ю. Юров, С.Г. Ворсанова, О.С. Куринная и др. // Клиническая генетика и перинатальная диагностика. – 2012. – № 1. – С. 50–54.

13. Юров И.Ю., Ворсанова С.Г., Юров Ю.Б. Современные достижения в молекулярно-цитогенетической диагностике наследственных болезней // Клиническая лабораторная диагностика. – 2005. – № 11. – С. 21–29.

14. ISCN 2009. An international system for human cytogenetic nomenclature. L.G. Shaffer, M.L. Slovak, L.J. Cambell (eds); S.Karger, Basel. – 2009. – P. 138.

15. Iourov I.Y., Vorsanova S.G., Kurinnaia O.S. et al. Molecular karyotyping by array CGH in a Russian cohort of children with intellectual disability, autism, epilepsy, and congenital anomalies // Mol. Cytogenet. – 2012. – № 5. – P. 46.

16. Soloviev I.V., Yurov Y.B., Vorsanova S.G., Malet P. Microwave activation of fluorescence in situ hybridization: a novel method for rapid chromosome detection and analysis // Focus. – 1994. – Vol. 16(4). – P. 115–116.

17. Soloviev I.V., Yurov Y.B., Ioannou I. et al. Identification and molecular-cytogenetic characterization of large subset of human plasmids, cosmids PAC and YAC clones: the seach of DNA probes for pre-and postnatal diagnosis // Cs. Pediatrie. – 1997. – Vol. 52. – P. 529–538.

18. Vorsanova S.G., Kolotii A.D., Sharonin V.O. et al. FISH analysis of microaberrations at telomeric and subtelomeric regions in chromosomes of children with mental retardation // Am J Hum Genet. – 1998. – Vol.65 (Suppl.1). – P. 54.

19. Vorsanova SG, Yurov YB, Alexandrov IA et al. 18p− Syndrome: an unusual case and diagnosis by in situ hybridization with chromosome 18-specific alphoid DNA sequence // Human Genetics. – Vol.72 (2). – P. 185–187.

20. Vorsanova S.G., Yurov Y.B., Ulas V.Y. et al. Cytogenetic and molecular-cytogenetic studies of Rett syndrome (RTT): a retrospective analysis of a Russian cohort of RTT patients (the investigation of 57 girls and three boys) // Brain. Dev. – 2001. – Vol. 23. – P. 196–201.

21. Yurov Y.B., Soloviev I.V., Vorsanova S.G. et al. DNA probes for pre- and postnatal diagnosis of chromosomal anomalies: a collection for FISH analysis // Cs Pediatr. – 1997. – Vol.7. – P. 550–554.

22. Yurov Y.B., Vorsanova S.G., Soloviev I.V. et al. Original collection of DNA probes for preimplantational, fetal prenatal and postnatal diagnosis of chromosomal analysis by FISH / (eds): Macek M.Sr., Bianchi D., Cuckle H. Early prenatal diagnosis, fetal cells and DNA in mother, present state and perspectives. – Prague, 2002. – P. 275–283.

References

1. Vorsanova S.G., Yurov Yu.B., Chernyshov V.N. Medicinskaja citogenetika (uchebnoe posobie). M., MEDPRAKTIKA, 2006. 300 p.

2. Demidova I.A., Vorsanova S.G., Iourov I.Yu. i dr. Rossijskij vestnik perinatologii i pediatrii, 2012, Vol. 57 (5 Suppl. 2), pp. 104–105.

3. Kolotij A.D., Jurov I.Yu., Lier T. i dr. VI Rossijskij kongresc «Sovremennye tehnologii v pediatrii i detskoj hirurgii»: sbornik materialov kongressa. Moskva, Rossija, 2007, p. 83.

4. Kolotij A.D., Iourov I.Ju., Voinova V.Ju. i dr. IX Rossijskij kongresc «Sovremennye tehnologii v pediatrii i detskoj hirurgii»: sbornik materialov kongressa. Moskva, Rossija, 2010, p. 94.

5. Kolotij A.D., Jablonskaja M.I., Sjomina G.Ju. i dr. X Rossijskij kongresc «Innovacionnye tehnologii v pediatrii i detskoj hirurgii»: sbornik materialov kongressa. Moskva, Rossija, 2011, pp. 81–82.

6. Kolotij A.D., Demidova I.A., Aljamovskaja G.A. i dr. Rossijskij vestnik perinatologii i pediatrii, 2012, Vol. 57 (5 Suppl. 2), pp. 107–108.

7. Kolotij A.D., Iourov I.Yu., Demidova I.A. i dr. Rossijskij vestnik perinatologii i pediatrii, 2012, Vol. 57 (5 Suppl. 2), pp. 108–109.

8. Kurinnaja O.S., Vorsanova S.G., Kolotij A.D. i dr. Rossijskij vestnik perinatologii i pediatrii, 2012,Vol. 57 (5 Suppl. 2), pp. 112.

9. Kurinnaja O.S., Vorsanova S.G., Kolotij A.D. i dr. Rossijskij vestnik perinatologii i pediatrii, 2012,Vol. 57 (5 Suppl. 2), pp. 112.

10. Solov'ev I.V., Vorsanova S.G., Demidova I.A. i dr. Ul'trazvukovaja perinatal'naja diagnostika, 1995,Vol. 6, pp. 65–70.

11. Iourov I.Yu., Vorsanova S.G., Kurinnaja O.S. i dr. Sovremennye problemy nauki i obrazovanija, 2012, 3.

12. Iourov I.Yu., Vorsanova S.G., Kurinnaja O.S. i dr. Klinicheskaja genetika i perinatal'naja diagnostika, 2012, Vol. 1, pp. 50–54.

13. Iourov I.Yu., Vorsanova S.G., Yurov Yu.B. Klinicheskaja laboratornaja diagnostika., 2005, Vol.1, pp. 21–29.

14. ISCN 2009. An international system for human cytogenetic nomenclature. L.G. Shaffer, M.L. Slovak, L.J. Cambell (eds); S. Karger, Basel, 2009. pp. 138.

15. Iourov I.Y., Vorsanova S.G., Kurinnaia O.S. et al. Mol. Cytogenet., 2012, Vol. 5, pp. 46.

16. Soloviev I.V., Yurov Y.B., Vorsanova S.G., Malet P. Focus, 1994, Vol.16(4), pp. 115–116.

17. Soloviev I.V., Yurov Y.B., Ioannou I. et al. Cs. Pediatrie, 1997, Vol. 5, pp. 529–538.

18. Vorsanova S.G., Kolotii A.D., Sharonin V.O. et al. Am J Hum Genet., 1998, Vol.65 (Suppl.1), pp. 54.

19. Vorsanova SG, Yurov YB, Alexandrov IA et al. Human Genetics, Vol. 72 (2), pp. 185–187.

20. Vorsanova S.G., Yurov Y.B., Ulas V.Y. et al. Brain. Dev., 2001, Vol. 23, pp. 196–201.

21. Yurov Y.B., Soloviev I.V., Vorsanova S.G. et al. DNA probes for pre- and postnatal diagnosis of chromosomal anomalies: a collection for FISH analysis. Cs Pediatr., 1997, Vol. 7, pp. 550–554.

22. Yurov Y.B., Vorsanova S.G., Soloviev I.V. et al. Original collection of DNA probes for preimplantational, fetal prenatal and postnatal diagnosis of chromosomal analysis by FISH. (eds): Macek M.Sr., Bianchi D., Cuckle H. Early prenatal diagnosis, fetal cells and DNA in mother, present state and perspectives. Prague, 2002, pp. 275–283.

Работа поступила в редакцию 27.05.2013.