УДК 616.36-006.2-074

БИОХИМИЧЕСКОЕ ИССЛЕДОВАНИЕ СОДЕРЖИМОГО НЕПАРАЗИТАРНЫХ КИСТ ПЕЧЕНИ

[1,2]Котельникова Л.П., [1,2]Белякова Я.В., [1,2]Федачук Н.Н.

[1]ГБОУ ВПО «Пермская государственная медицинская академия им. ак. Е.А. Вагнера» Минздравсоцразвития России, Пермь, e-mail: rector@psma.ru;

[2]ГБУЗ «Ордена знак почета Пермская краевая клиническая больница», Пермь

За 6 лет оперировано 34 чел. по поводу солитарных кист и 36 чел. по поводу поликистоза печени. Выполняли лапароскопические и мини-ассистированные фенестрации кист, чрескожные пункции и склерозирование. При биохимическом исследовании во всех непаразитарных кистах найдены электролиты – калий, натрий, хлориды, а также мочевина. Содержание калия, натрия, креатинина и активность трансаминаз у большинства пациентов соответствовало нормальным показателям сыворотки крови, а уровень хлоридов и мочевины их превышал. Общий белок, билирубин, кальций и глюкоза обнаружены не во всех кистах, их показатели значительно варьировались. При сравнении результатов биохимического исследования содержимого кист оказалось, что при ПК чаще обнаруживается общий белок, реже – общий билирубин и глюкоза, причем уровень белка был выше, общего билирубина и глюкозы – ниже, чем при солитарных кистах.

Ключевые слова: киста печени, поликистоз печени, эхинококкоз, биохимический анализ, фенестрация

BIOCHEMICAL RESEARCH OF THE CONTENT OF NONPARASITIC LIVER CYSTS

[1,2]Kotelnikova L.P., [1,2]Belyakova Y.V., [1,2]Fedachuk N.N.

[1]Perm state medical academy, Perm, e-mail: rector@psma.ru;

[2]Perm Regional Clinical Hospital, Perm

The aim was to study the difference between the biochemical content of solitary and multiple nonparasitic liver cysts. Material and methods. During last 6 years 34 patients with liver cysts and 36 – with polycystic disease were operated on. They underwent miniinvasive fenestration of cysts and percutaneous aspiration with sclerotherapy. Cystic fluid was investigated by biochemical analysis. Results. In biochemical studies of cystic fluid in nonparasitic cysts potassium, sodium, chloride, and urea were found. Potassium, sodium, creatinine and transaminases activity corresponded to normal serum controls in this patients, but the level of chloride and urea exceeded them. The performance of protein, bilirubin and glucose varied considerably. Calcium in cysts fluid detected in 91 % and was lower than in normal serum. In polycystic liver protein were often found, but bilirubin and glucose were more rare than in solitary cysts. Conclusion. The biochemical composition of the contents of solitary nonparasitic cysts and polycystic disease is different.

Keywords: liver cyst, polycystic liver disease, echinococcosis, biochemical analysis, fenestration, deroofing

В связи с широким внедрением в клиническую практику УЗИ и КТ значительно возросло количество пациентов с паразитарными и непаразитарными кистами печени (НКП). Результаты их лечения зависят от этиологии кистозных образований, их связи с желчевыводящими путями и наличия осложнений. Большинство хирургов уделяют внимание только макроскопической оценке содержимого кист печени, описывая его, в большинстве, как прозрачную жидкость без цвета и запаха [4, 6, 8]. Иногда отмечают коричнево-зеленый оттенок кистозной жидкости [2], желеобразную ее консистенцию, наличие мутного с хлопьями содержимого, что свидетельствует об их связи с желчевыводящими протоками, инфицировании или кровоизлиянии в их просвет [2, 9, 14].

По данным литературы, при биохимическом исследовании в кистозной жидкости находят белок, глюкозу, холестерин, билирубин, муцин, эпителиальные клетки. При определении уровня эстрогена в кистозной жидкости выявлены некоторые механизмы его влияния на рост непаразитарных кист печени [15]. Изучение содержимого кист перспективно для выбора адекватного метода их лечения, в то же время работ, посвященных исследованию биохимического, цитологического, гормонального состава кистозной жидкости, недостаточно.

Цель – сравнить биохимический состав содержимого при солитарных и множественных непаразитарных кистах печени.

Материалы и методы исследования

В Пермской краевой клинической больнице за последние 6 лет обследовано и оперировано 34 чел. по поводу солитарных кист печени и 36 чел. – по поводу поликистозной болезни (ПК), что составило 10 % от всех пациентов с заболеваниями печени и желчевыводящих протоков.

Перед операцией всем больным были проведены общеклинические обследования, ультразвуковое исследование органов брюшной полости и компьютерная томография. Для дифференциальной диагностики с гидатидными кистами определяли антитела к эхинококку методом иммуноферментного анализа. При наличии толстой стенки, внутренних перегородок в полости кисты и плотного содержимого (более 20 HU), определяли уровень онкомаркеров: АФП,

РЭА, СА-199, СА-242. Пациенты были оперированы «открытым» (15,5%) и мини-инвазивным способами (84,5%), при этом выполняли лапароскопические или мини-ассистированные фенестрации кист печени с деэпитализацией, а также чрескожные пункции, дренирование и склерозирование под контролем УЗИ.

Перед фенестрацией кист для биохимического исследования их содержимого производили пункцию с аспирацией иглой 1,4 Fr. Оценивали количество общего белка, альбумина, общего билирубина, активность АСТ и АЛТ, уровень содержания глюкозы, мочевины, креатинина, натрия, калия, кальция и хлоридов. Проводили сравнение полученных результатов с дооперационными и нормальными биохимическими показателями сыворотки крови, а также определяли их взаимосвязь с течением раннего послеоперационного периода.

Результаты исследования и их обсуждение

Среди больных преобладали лица женского пола (90%) в возрасте от 23 до 69 лет. Средний возраст составил 59 лет. Основной жалобой при кистах печени больших размеров (диаметром от 5 см и более) была тяжесть, ноющая или распирающая боль в правом подреберье, усиливающаяся после физической нагрузки (42%). У двух пациенток в анамнезе отмечен подъем температуры тела до 39°С.

Гепатомегалия обнаружена у 44% больных поликистозом. У половины больных с солитарными кистами дополнительно диагностирована желчнокаменная болезнь.

В то же время при исследовании биохимического состава крови у больных все показатели в среднем были в пределах нормы. У некоторых больных при наличии поликистоза печени и солитарных кист более 15 см в диаметре в биохимическом анализе крови отмечали признаки цитолиза с повышением активности трансаминаз в 1,5–2 раза (10 чел.) и слабые – холестаза (4 чел.). У 10% пациентов уровень общего белка в сыворотке крови находился на нижней границе нормы, либо был чуть ниже. У одной больной поликистозом печени 3 типа по J.F. Gigot в сочетании с поликистозом почек обнаружено значительное повышение показателей очищения крови, активности трансаминаз и общего билирубина в 1,5 раза в связи с нарастающей печеночно-почечной недостаточностью. Пациентка в течение 6 лет находится на программном диализе.

У 12 человек при наличии толстой капсулы и перегородок в полости кисты уровень онкомаркеров – АФП, РЭА, СА-199, СА-24 – был в норме. Антитела к эхинококку определяли у 28 больных, у всех результат был отрицательным.

Размеры кист колебались от 5 до 20 см: в 53% – 5–10 см, в 29% – 10–15 см, в 18% – 15–20 см. В большинстве случаев (83%) кисты были тонкостенными с однородным содержимым низкой плотности до 15 HU. У остальных обнаружены неровные контуры, толстые стенки, гетерогенность содержимого с повышенной плотностью. До операции у 34 больных диагностированы солитарные непаразитарные кисты печени и у 36 пациентов – поликистоз, причем в половине случаев в сочетании с поликистозом почек. Среди осложнений до хирургического вмешательства только у двоих диагностировано инфицирование содержимого. Уровень лейкоцитов и температура тела при этом были в пределах нормы.

Интраоперационно при макроскопической оценке инфицирование содержимого кист выявлено у 9 чел. (13%), геморрагический характер – у троих (4,3%), примесь желчи – у 10 (14,3%), в том числе у четверых при поликистозе печени. Лишь у одной из них обнаружен свищевой ход между кистой и желчным пузырем. Пациентке лапароскопическая фенестрация кист печени дополнена холецистэктомией. При наличии инфицированной жидкости в полости кисты количество лейкоцитов в периферической крови колебалось от $5{,}5 \cdot 10^9$ до $20{,}4 \cdot 10^9$, в среднем составило $12{,}0 \cdot 10^9 \pm 5{,}9 \cdot 10^9$.

При статистической обработке обнаружена слабая положительная корреляция между уровнем лейкоцитов до операции и наличием инфицирования содержимого кист ($r = 0{,}136$, $p = 0{,}048$).

Биохимическое исследование кистозного содержимого проведено у 35 пациентов, из них у 15 – с солитарными непаразитарными кистами, у 19 – с поликистозом печени, у одной – с эхинококковой кистой. В одном случае при фенестрации предположительно ретенционной кисты установлен ее паразитарный (эхинококковый) характер, что было подтверждено результатом гистологического исследования.

Содержание калия и натрия у всех пациентов НКП соответствовало нормальным показателям сыворотки крови, а уровень хлоридов несколько превышал норму и в среднем составлял 118,7 ± 2,1 ммоль/л.

У 86,7% пациентов в содержимом НКП находили глюкозу, уровень которой колебался от 0,1 до 1,4 ммоль/л, что было достоверно ниже нормальных показателей сыворотки крови.

Общий белок обнаружен в 73%, его показатели варьировались от 1,0 до 22,0 г/л. Обнаружена прямая, слабая, статистически достоверная корреляция между уровнем общего белка сыворотки крови, количеством белка и альбумина в кистозной жидкости ($r = 0{,}28$, $p = 0{,}0098$; $r = 0{,}35$, $p = 0{,}006$).

Чем выше было содержание общего белка в сыворотке крови, тем выше уровень белка и альбумина в кистозной жидкости ($r = 0,92$, $p < 0,05$).

У 9 больных НКП (60 %) обнаружен общий билирубин в кистозном содержимом, уровень которого составлял от 1,0 до 25,0 ммоль/л. По данным литературы, желтая окраска достоверно свидетельствует о наличии в кистозной жидкости билирубина [1, 10]. При осмотре полости кисты мы ни в одном случае не обнаружили связи солитарных непаразитарных кист с желчевыводящими протоками, а послеоперационный период протекал без осложнений.

Содержание мочевины в 27 % случаев превышало уровень нормальных показателей сыворотки в 1,5 раза. Уровень креатинина и активность трансаминаз содержимого непаразитарных кист у большинства пациентов соответствовали норме, и лишь у одной больной с инфицированной рецидивной солитарной кистой отмечено значительное повышение активности АЛТ до 541 Ед./л, креатинина до 148 мкмоль/л.

У всех пациентов с ПК уровень калия в кистозном содержимом соответствовал нормальным в сыворотке крови, в то же время уровень натрия незначительно превышал норму, достигая 152 ммоль/л в 53 %.

Содержание хлоридов составляло 119,2 ± 7,8 ммоль/л, что выше, чем у больных с НКП и нормальных сывороточных показателей.

Уровень глюкозы колебался от 0,05 до 1,27 ммоль/л, а у 6 (32 %) – не определялся.

Общий белок и альбумин в содержимом кист отсутствовал в 16 %, у остальных белок варьировался от 1,0 до 72,0 г/л, альбумин – от 1,0 до 51,0 г/л.

Билирубин обнаружен в половине случаев, его содержание колебалось от 0,05 до 11,9 ммоль/л. Интраоперационно при ПК желчь обнаружили лишь в содержимом одной кисты у пациентки с наличием свища между кистой и желчным пузырем. Активность трансаминаз и уровень креатинина при ПК соответствовали референтным значениям сыворотки крови. Повышение содержания мочевины найдено в 21 %. Высокие цифры показателей очищения в содержимом кист обнаружены у пациентки с поликистозом печени и почек, осложненным хронической почечной недостаточностью. Уровень мочевины и креатинина у нее в содержимом кист и сыворотке крови были взаимосвязаны, одновременно повышаясь до диализа и снижаясь после.

Кальций в содержимом кист при НКП и ПК выявлен в 91 %, его количество колебалось от 0,2 до 3,4 ммоль/л, что было ниже показателей сывороточной нормы.

При сравнении результатов биохимического исследования содержимого кист оказалось, что при ПК чаще обнаруживается общий белок, реже – общий билирубин и глюкоза, причем уровень белка был выше, общего билирубина и глюкозы – ниже, чем при солитарных кистах. В то же время разница была статистически недостоверна. Во всех непаразитарных кистах найдены электролиты – калий, натрий, хлориды, а также мочевина. При развитии ХПН в содержимом кист повышается уровень мочевины.

В эхинококковой кисте уровень натрия соответствовал нижней границе нормы в сыворотке крови, а уровень хлоридов составлял 82 ммоль/л, что значительно ниже показателей у больных НКП, ПК и нормальных сывороточных. Содержание глюкозы было 5,2 ммоль/л, что превышало ее уровень при непаразитарных кистах печени не менее чем в 3,7 раза. Остальные показатели не отличались от таковых при других кистозных образованиях.

Осложнений в послеоперационном периоде было два (2,9 %). Среди них диагностировано образование белкового свертка в полости непаразитарной кисты после чрескожной пункции и склерозирования 96 % р-ром этилового спирта под контролем УЗИ. Перед процедурой было удалено 200 мл опалесцирующей прозрачной жидкости. Уровень белка в содержимом кисты составил 6,12 ммоль/л, альбумин отсутствовал. Через 2 суток при контрольном УЗИ в остаточной полости обнаружен желеобразный сверток, который удалить пункционно не удалось. Больной выполнена лапароскопическая фенестрация кисты и удаление белкового свертка (рисунок). По данным В.А. Вишневского и соавт. (2003 г.), при большой концентрации белка и гиалуроновых кист содержимое бывает вязким и может быстро сворачиваться при контакте с воздушной средой [3].

Еще у одной больной образовалась гематома в ложе фенестрированной кисты, которая также была удалена при релапароскопии. Пациентка выписана в удовлетворительном состоянии. Желчеистечений в раннем послеоперационном периоде не было, хотя максимальный уровень билирубина в содержимом кист составил 25 мкмоль/л.

Выводы

1. Биохимический состав содержимого кист при НКП и ПК имеет отличия. При ПК чаще обнаруживали общий белок, реже – общий билирубин, глюкозу.

2. При наличии белка в кистозном содержимом возможно формирование белкового свертка при проведении склеротерапии 96 % р-ром этилового спирта.

3. При уровне общего билирубина до 25 мкмоль/л в содержимом кисты послеоперационный период протекал без осложнений.

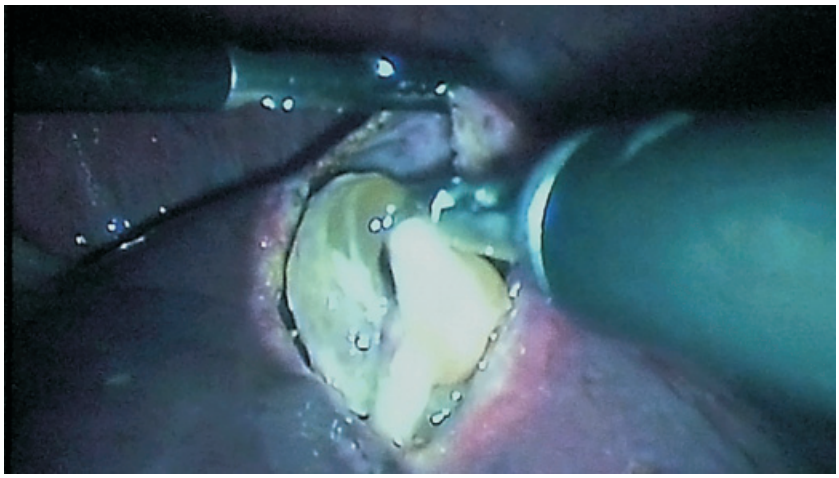

Пациентка Р., 65 лет. Лапароскопия. Желеобразный сверток после чрескожной пункции и склерозирования 96 % р-ром этилового спирта кисты печени

Список литературы

1. Алиханов Р.Б. Лапароскопические вмешательства на печени / Р.Б. Алиханов, П.В. Кудрявцев // Эндоскопическая хирургия. – 2005. – № 2. – С. 55–58.

2. Комплексная ультразвуковая диагностика крупных и гигантских непаразитарных кист печени / Г.И. Кунцевич, А.В. Гаврилин, В.А. Вишневский и др. // Хирургия. – 2007. – № 9. – С. 63–68.

3. Операции на печени: руководство для хирургов / В.А. Вишневский, В.А. Кубышкин, А.В. Чжао, Р.З. Икрамов. – М., 2003.

4. Хирургический взгляд на лечение билиарных кист печени и поликистоза / М.П. Кочиева, Н.Н. Багмет, А.Г. Абдуллаев, О.Г. Скипенко // РЖГГК. – 2010. – Т.20, № 1. – С. 30–37.

5. Шерлок Ш. Заболевания печени и желчных путей / Ш. Шерлок, Дж. Дули. – М.: ГЭОТАР-МЕД, 2002. – 864 с.

6. Laparoscopic Fenestration of a Simple Hepatic Cyst / C.Y. Chan, C.H.J. Tan, S.P. Chew, C.H. Teh // Singapore Med. J. – 2001. – Vol 42. – № 6. – P. 268–270.

7. Laparoscopic treatment of biliary cysts: short- and medium-term results/ V. Neri, A. Ambrosi, A. Fersini et al. // HPB. – 2006. – № 8. – P. 306–310.

8. Liver Cyst With Biliary Communication Successfully Treated With Laparoscopic Deroofing: A Case Report / Toshihiro Masatsugu, Shuji Shimizu, Hirokazu Noshiro // JSLS. – 2003. – Vol. 7, № 3. – P. 249–252.

9. Polycystic liver disease is a disorder of cotranslational protein processing / Drenth J.P., Martina J.A., van de Kerkhof R. et al. // Trends Mol. Med. – 2005. – Vol.11, № 1. – P. 37–42.

10. Qi Qian. Isolated polycystic liver disease // Adv. Chronic Kidney Dis. – 2010. – Vol.17, № 2. – P. 181–189.

References

1. Alikhanov R.B., Kudryavcev P.V. *Jendoskopicheskaja khirurgiya* – Endoscopic surgery, 2005, no. 2, pp. 55 – 58.

2. Kuncevich G.I., Gavrilin A.V., Vishnevskij V.A. *KHIRURGIYA – SURGERY*, 2007, no. 9, pp. 63–68.

3. Vishnevskij V.A., Kubyshkin V.A., Chzhao A.V., Ikramov R.Z. *Operacii na pecheni: rukovodstvo dlya khirurgov* [Operations in the liver: a guide for surgeons]. Moscow, 2003.

4. Kochieva M.P., Bagmet N.N., Abdullaev A.G., Skipenko O.G. *Rossijskij zhurnal Gastrojenterologii, Gepatologii, Koloproktologii – Russian Journal of Gastroenterology, Hepatology, Coloproctology*, 2010, Vol. 20, no. 1, pp. 30–37.

5. Sherlok Sh., Duli J. *Zabolevaniya pecheni I zhelchnykh putej.* [The diseases of the liver and biliary tract]. Moscow, *2002.*

6. Chan C.Y., Tan C.H.J., Chew S.P., Teh C.H. *Singapore Med. J.*, 2001, Vol 42. no 6, pp. 268–270.

7. Neri V., Ambrosi A., Fersini A. et al. *HPB,* 2006, no 8, pp. 306–310.

8. Toshihiro Masatsugu, Shuji Shimizu, Hirokazu Noshiro. *JSLS*, 2003, Vol. 7, no 3, pp. 249–252.

9. Drenth J.P., Martina J.A., van de Kerkhof R. et al. *Trends Mol. Med.,* 2005, Vol.11, no. 1, pp. 37–42.

10. Qian Qi *Adv. Chronic Kidney Dis.,* 2010, Vol.17, no. 2, pp. 181–189.

Рецензенты:

Самарцев В.А., д.м.н., зам. гл. врача по хирургии ГАУЗ ПК ГКБ № 4, г. Пермь;

Новиков В.Н., д.м.н., заместитель директора по науке ФГБУЗ «Пермский клинический центр Федерального медико-биологического агентства», г. Пермь.

Работа поступила в редакцию 14.02.2013.