УДК 615.27:616-005.8

СРАВНИТЕЛЬНЫЙ АНАЛИЗ КАРДИОПРОТЕКТОРНЫХ СВОЙСТВ 3-ОКСИПИРИДИНА СУКЦИНАТА И 3-ОКСИПИРИДИНА АЦЕТИЛЦИСТЕИНАТА ПРИ ОСТРОМ ИНФАРКТЕ МИОКАРДА В ЭКСПЕРИМЕНТЕ

[1]Замотаева М.Н., [1]Инчина В.И., [1]Чаиркин И.Н., [1]Дроздов И.А., [1]Кузьмичев Н.Д., [2]Кузнецов Ю.В.

[1]Мордовский государственный университет им. Н.П. Огарева, Саранск, e-mail: zamy03@mail.ru;

[2]Институт биохимической физики им. Н.М. Эммануэля РАН, Москва

При остром инфаркте миокарда у крыс исследована кардиопротекторная активность 3-оксипиридина сукцината и 3-оксипиридина ацетилцистеината. Показано, что 3-оксипиридина сукцинат в дозе 50 мг/кг оказывает выраженный кардиопротекторный эффект, выражающийся в уменьшении зоны риска и некроза миокарда и уменьшении морфологических изменений в этих зонах в виде значительного уменьшении межуточного и периваскулярного отека, отсутствия кровоизлияний и уменьшения выраженности клеточной инфильтрации по сравнению с контролем. 3-оксипиридина ацетилцистеинат в дозе 50 мг/кг оказывал менее выраженный кардиопротекторный эффект по сравнению с 3-оксипиридина сукцинатом, что выражалось в менее значительном уменьшении площади ишемии и некроза и сохранении нарушений гемодинамики в миокарде при остром инфаркте миокарда в эксперименте.

Ключевые слова: инфаркт миокарда, 3-оксипиридин, антиоксиданты

A COMPARATIVE ANALYSIS OF 3-OXYPIRIDINE SUCCINATE AND 3-OXYPIRIDINE ACETYLCISTEINATE CARDIOPROTACTIVE PROPERTIES AT EXPERIMENTAL ACUTE MYOCARDIUM INFARCTION

[1]Zamotaeva M.N., [1]Inchina V.I., [1]Chairkin I.N., [1]Drozdov I.A., [1]Kuzmichev N.D., [2]Kuznetsov Y.V.

1Mordovian N.D.Ogariov State University, Saransk, e-mail: zamy03@mail.ru;

2Biochemical Physics Emmanuel N.M. Institute Russian Academy of Sciences, Moscow

The 3-oxipiridine succinate and 3-oxipiridine acetylcisteinate cardioprotactive activity has been experimentally investigated at a cute myocardium infarction in rats. The 3-oxipiridine succinate in a doze of 50 mg/kg is revealed to possess an appreciable cardioprotactive effect resulting in diminishing the risk and myocardium necrosis zones, as well as in decreasing morphological changes in these zones in the form of a considerable decrease in intratissual and perivascular oedema. This effect also resulted in the absence of hemorrhage and in lesser manifestation of cell infiltration as compared to the control group of the animals. The 3-oxipiridine acetylcisteinate in a doze of 50 mg/kg showed a less appreciable efficiency in comparison with the 3-oxipiridine succinate resulting in a less substantial decrease in the ischemia and necrosis areas together with the conservation of hemodynamics disorders at acute myocardium infarction.

Keywords: myocardial infarction, 3-oxipiridine, antioxidants

Острый инфаркт миокарда (ИМ) остается одной из актуальных проблем современной практической кардиологии и занимает печально лидирующее положение среди всех летальных исходов, обусловленных кардиологической патологией [5]. Количество факторов риска развития ИМ постоянно возрастает [9], они приводят к эндотелиальной дисфункции и инициируют воспалительную реакцию [4]. Воспаление сопровождается активацией процессов свободнорадикального окисления [8]. Активация перекисного окисления липидов является начальной и постоянной составной частью основных звеньев патогенеза ИМ [2]. Участие свободнорадикальных процессов в развитии различных патологических состояний ставит вопрос о возможности профилактики и коррекции таких нарушений фармакологическими средствами [7]. На сегодняшний день нет сомнений в важности и актуальности поиска новых химических соединений, которые обладают антиоксидантными свойствами, на основе которых могут быть созданы лекарственные препараты [6]. К одному из наиболее перспективных классов синтетических антиоксидантов относятся кардиопротекторы-антиоксиданты из класса 3-оксипиридинов [3]. Поэтому целесообразно исследовать новые производные 3-оксипиридина.

Целью нашей работы явилась оценка эффективности 3-оксипиридина ацетилцистеината и 3-оксипиридина сукцината при острой сердечной недостаточности в эксперименте.

Материалы и методы исследования

Эксперименты проводились на 24 нелинейных белых крысах, содержащихся в стандартных условиях вивария. Моделирование острого инфаркта миокарда проводилось, после подключения наркотизированных (уретаном 800 мг/кг) животных к аппарату искусственной вентиляции легких. Производили левостороннюю торакотомию в четвертом межреберье, рассекали перикард, обнажали сердце и при помощи атравматичной иглы подводили лигатуру и перевязывали нисходящую ветвь левой коронарной артерии. Продолжительность окклюзии сосуда составляла 40 мин.

Исследовано 3 группы животных, по 8 крыс в каждой группе: 1-я – контроль с острым инфарктом миокарда без коррекции, 2-я – с коррекцией 3-оксипиридина сукцинатом в дозе 50 мг/кг и 3-я – с коррекцией 3-оксипиридина ацетилцистеинатом 50 мг/кг, вводимыми внутрибрюшинно, за 30 минут до формирования модели. По окончании эксперимента проводили оценку размеров анатомической зоны риска и зоны инфаркта с помощью методики «двойного окрашивания» синим Эванса и трифенилтетразолия хлоридом (ТТС). Подсчет площадей зоны риска и зоны инфаркта проводили на оцифрованных снимках поперечных срезов сердец, на персональном компьютере, с помощью программы ImageJ 1.45s. Для гистологического исследования кусочки миокарда фиксировали в 10% растворе нейтрального формалина. Срезы окрашивали гематоксилином и эозином. На светооптическом уровне оценивали качественное состояние миокарда. Статистическая обработка материала осуществлялась с помощью пакета статистических программ «Excel» на персональном компьютере, расчеты достоверности различия средних арифметических велись с помощью t-критерия Стьюдента при 5% уровне значимости.

Результаты исследования и их обсуждение

При «двойном окрашивании» синим Эванса и трифенилтетразолия хлоридом (ТТС) было выявлено, что объем зоны ишемии в контроле составил 54,9 ± 0,19% от общего объема сердца, при коррекции 3-оксипиридина сукцинатом, данный показатель достоверно уменьшился по сравнению с контролем на 33% ($p_к < 0,005$), а при коррекции 3-оксипиридина ацетилцистеинатом на 10,11%. Объем зоны некроза в контроле составил 37,59 ± 0,9% по отношению к объему сердца, на фоне коррекции 3-оксипиридина сукцинатом, зона некроза уменьшилась на 36,95% по сравнению с контролем, а на фоне коррекции 3-оксипиридина ацетилцистеинатом данный показатель был близок к показателям контрольной группы животных. Отношение площади некроза к площади ишемии в контроле составило 65 ± 4,09%, при коррекции 3-оксипиридина сукцинатом значение данного отношения приближалось к таковым в контроле, а при коррекции 3-оксипиридина ацетилцистеинатом доставерно возросло на 20% преимущественно за счет уменьшения объема зоны ишемии ($p_к < 0,005$).

При микроскопическом исследовании миокарда, в контрольной группе животных отмечались изменения преимущественно дисциркуляторного характера в виде стромального отека ткани, неравномерного кровенаполнения интрамиокардиальных сосудистых ветвей: полнокровие венозных сосудов и капилляров с их дистонией и периваскулярным отеком, на фоне малокровия артериол и участков кровоизлияний в ткань миокарда. Поперечная исчерченность мышечных волокон нечеткая, а местами и вовсе пропадает. Межмышечные и периваскулярные пространства неравномерно расширены. Отмечалось набухание кардиомиоцитов с выраженной гомогенной эозинофилией цитоплазмы, приобретающий «лаковый» вид, с базофильными пикнотичными ядрами. Отмечались участки миофибриллярной дегенерации и участки волокнистых, извилистых волокон с фрагментами миоцитолиза, глыбчатого распада миофибрилл кардиомиоцитов. А также отмечались участки контрактурного повреждения кардиомиоцитов. В просвете кровеносных сосудов и в тканях миокарда прилегающих к сосудистой сети, наблюдалась начинающаяся лейкоцитарная инфильтрация преимущественно нейтрофильного характера (рис. 1). На фоне введения 3-оксипиридина сукцината стромальный отек ткани и периваскулярный отек выражены в меньшей степени. Очаговые кровоизлияния не наблюдались, хотя сохранялась дистония кровеносных сосудов, преимущественно венозного компонента с единичными эритроцитарными экстравазатами. Клеточная инфильтрация также обнаруживалась, но была менее интенсивной. Однако сохранялось набухание кардиомиоцитов с выраженной эозинофилией цитоплазмы, без пикноза ядер и глыбчатого распада миофибрилл (рис. 2). На фоне применения 3-оксипиридина ацетилцистеината стромальные и перицеллюлярные отеки были близки к контролю. Набухание кардиомиоцитов с эозинофилией цитоплазмы и пикнозом ядер менее выражено по сравнению с другими исследуемыми группами животных. Поперечная исчерченность мышечных клеток миокарда смазана, наблюдались зоны ее отсутствия. Сохранялись участки контрактурного повреждения кардиомиоцитов в меньшей степени, чем в контрольной группе. Дистония венозных сосудов и малокровие артериол были близки к таковым во 2-й группе животных. Клеточная инфильтрация выражена незначительно. Кровоизлияний и эритроцитарных экстравазатов не отмечено (рис. 3).

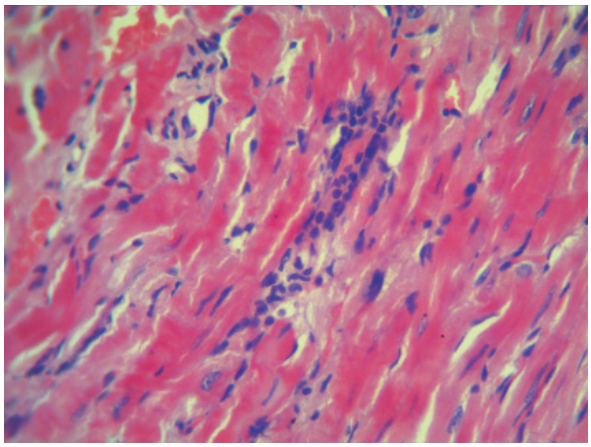

Рис. 1. Морфология миокарда при ОСН, контрольная группа. Окраска гематоксилином и эозином Ув. х400

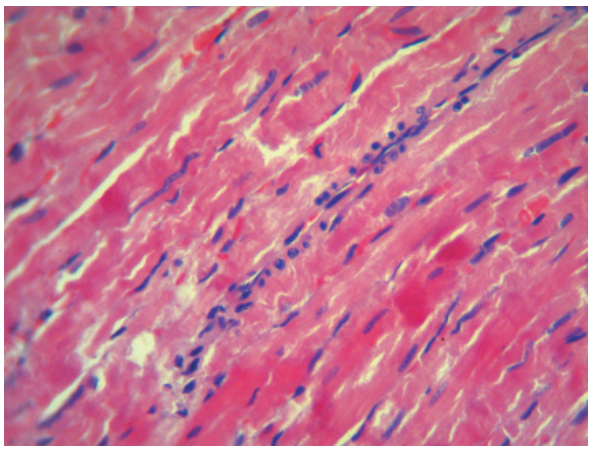

Рис. 2. Морфология миокарда при ОСН на фоне введения 3-оксипиридина сукцината. Окраска гематоксилином и эозином. Ув. х 400

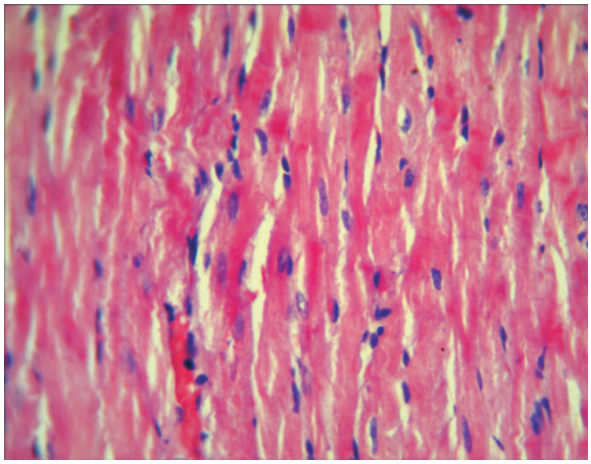

Рис. 3. Морфология миокарда при ОСН на фоне введения 3-оксипиридина ацетилцистеината. Окраска гематоксилином и эозином. Ув. х400

Заключение

3-оксипиридина сукцинат в дозе 50 мг/кг показал положительное действие на сердечную мышцу при остром инфаркте миокарда в эксперименте, выражающееся в достоверном уменьшении зоны риска в миокарде и уменьшении очага некроза кардиомиоцитов по сравнению со всеми остальными группами животных, что связано с его антиоксидантными

и мембранпротекторными свойствами [1]. 3-оксипиридина сукцинат также эффективно корригировал морфологическую картину миокарда, что выражалось в значительном уменьшении межуточного и периваскулярного отека, отсутствии кровоизлияний и меньшей клеточной инфильтрацией по сравнению с контрольными животными.

3-оксипиридина ацетилцистеинат в дозе 50мг/кг оказывал менее выраженный кардиопротекторный эффект при остром инфаркте миокарда в эксперименте, что выражалось в меньшем по сравнению с применением 3-оксипиридина сукцинатом уменьшении площади ишемии и некроза и сохранении нарушений гемодинамики в миокарде.

Таким образом, более перспективно использовать 3-оксипиридина сукцинат в дозе 50 мг/кг по сравнению с 3-оксипиридина ацетилцистеинатом в дозе 50 мг/кг при остром инфаркте миокарда.

Список литературы

1. Воронина Т.А. Мексидол: основные нейропсихотропные эффекты и механизм действия // Фарматека. – 2009 – № 6. – С. 28–31.

2. Голиков А.П., Полумисков В.Ю., Давыдов Б.В. Перекисное окисление липидов и основные факторы его активации у больных инфарктом миокарда // Кардиология. – 987. – № 7. – С. 53–59.

3. Дюмаев К.М., Воронина Т.А., Смирнов Л.Д. Антиоксиданты в профилактике и терапии патологий ЦНС. – М.: Изд-во Института биомедицинской химии РАМН. – 1995. – 272 с.

4. Орлова Н.В. Генетическая обусловленность воспаления при атеросклеротическом поражении сосудов сердца // Сердечная недостаточность. – 2008. – т.9. № 4. – С. 180–183.

5. Резник А.Г. Морфология острого инфаркта миокарда в донекротической стадии // Кардиология. – 2010. – № 1. – С. 4–8.

6. Собакарь М.С., Ших Е.В. Антиоксидантная терапия и метаболические подходы к лечению заболеваний сердечно-сосудистой системы // Биомедицина. – 2010. – № 3. – С. 10–21.

7. Тибирькова Е.В., Косолапов В.А., Спасов А.А. Антиоксидантные и мембранопротекторные свойства тролокса // Экспериментальная и клиническая фармакология. – 2009. – Т. 72. № 2. – С. 47–50.

8. Berg K. Weyergang A., Kaalhus O. Photodynamic therapy with an endocytically located photosensitizer cause a rapid activation of the mitogen-activated protein kinases extracellular signal-regulated kinase, p38 and c-Jun NH2 terminal kinase with opposing effects on cell survival, Mol. Cancer Ther. – 2008. – № 7. – P. 1740–1750.

9. Franzini M., Schredelseker J., Dayal A., et al. Proper restoration of excitation-contraction coupling in the dihydropyridine receptor β1-null zebrafish relaxed is an exclusive function of the β1a subunit // J. Biol Chem. – 2010. – № 284(2). – P. 1242–1251.

References

1. Voronina T.A. *Farmateka*, 2009. no 6, pp. 28–31.

2. Golikov A.P., Polumiskov V.U., Davydov B.V. *Cardiology*, 1987. no 7, pp. 53–59.

3. Dumayev K.M., Voronina T.A., Smirnov L.D. *Institute of Medical Sciences Biomedical Physics*, 1995. P. 272.

4. Orlova N.V. *Heart failure*, 2008. no 4, pp. 180–183.

5. Reznick A.G. *Cardiology*, 2010. no 1, pp. 4–8.

6. Sobakar M.S., Shih E.V. Biomedicine, 2010. no 3 pp. 10–21.

7. Tibirkova E.V., Kosolapov V.A., Spassov A.A. *Experimental and Clinical Pharmacology*, 2009. no 2, pp. 47–50.

8. Berg K., Weyergang A., Kaalhus O. *Mol. Cancer Ther*. 2008.no 7:1740–1750.

9. Franzini M., Schredelseker J., Dayal A., et al. *J. Biol Chem*. 2010. 284(2): 1242–1251.

Рецензенты:

Сиприов А.В., д.м.н., профессор кафедры фармакологии и клинической фармакологии с курсом фармацевтической технологии, ФГБОУ ВПО «Мордовский государственный университет им. Н.П. Огарева», г. Саранск;

Столярова В.В., д.м.н., профессор кафедры госпитальной терапии, ФГБОУ ВПО «Мордовский государственный университет им. Н.П. Огарева», г. Саранск.

Работа поступила в редакцию 17.01.2014.