УДК 617.735-089.819.843-031:611-018.84-032

РОЛЬ ГЛИАЛЬНЫХ ЭЛЕМЕНТОВ В РАННЕМ РЕМОДЕЛИРОВАНИИ СЕТЧАТКИ ПРИ СТРЕПТОЗОТОЦИНОВОМ ДИАБЕТЕ

Жданкина А.А., Варакута Е.Ю., Логвинов С.В., Свердева Ю.О., Потапов А.В., Герасимов А.В., Аникина Е.Ю.

ГБОУ ВПО «Сибирский государственный медицинский университет Минздрава России», Томск, e-mail: varelen@rambler.ru

С помощью методов световой и электронной микроскопии изучены изменения радиальных глиоцитов сетчатки на модели стрептозотоцинового диабета. Эксперименты выполнены на 20 белых крысах породы Wistar, которым вводили стрептозотоцин в дозе 15 мг/100 г массы тела. Забор сетчаток осуществляли через 2 мес. после введения стрептозотоцина, в аналогичные сроки забирали материал у контрольных интактных животных. Морфологические изменения радиальных глиоцитов характеризуются деструкцией в виде повышения осмиофилии ядра и цитоплазмы и вакуольной деградации органелл. Число пикноморфных радиальных глиоцитов относительно интактного контроля увеличивается в 2 раза ($p < 0,05$), что сопровождается снижением глионейронального индекса в 1,8 раз (контроль 0,37 ± 0,01; $p < 0,05$). Сохранившиеся глиоциты характеризуются пролиферацией отростков, замещающих деструктивные клеточные элементы, что на ранних сроках диабета является адаптивной реакцией, направленной на ограничение поражения сетчатки.

Ключевые слова: стрептозотоциновый диабет, сетчатка, радиальная глия

THE ROLE OF GLIAL ELEMENTS IN THE EARLY REMODELING OF STREPTOZOTOCIN DIABETES INFLUENCED RETINA

Zhdankina A.A., Varakuta E.Y., Logvinov S.V., Sverdeva Y.O., Potapov A.V., Gerasimov A.V., Anikina E.Y.

Siberian State Medical University, Tomsk, varelen@rambler.ru

Changes of the radial gliocytes of the retina were studied via electronic and light microscopes using the streptozotocin diabetes model. The experiments were carried out on 20 white Wistar rats which were injected by streptozotocin in proportion of 15 mg per 100g of body mass. Two months later the retinas of the injected animals were extracted, as well as the retinas of intact animals of the control group. Morphological changes of the radial gliocytes are characterized by destruction in form of increased osmophilia of the nucleus and cytoplasm and vacuole degradation of the organelles. The number of pyknomorphic radial gliocytes in comparison with the intact control group has increased by 2 times ($p < 0,05$) while glioneuronal index has decreased by 1,8 times (control 0,37 ± 0,01; $p < 0,05$). The rest gliocytes incur proliferation of processes replacing destructive elements, which appears to be an adaptive reaction at the early stage of diabetes aimed to limit retina destruction.

Keywords: streptozotocin diabetes, retina, radial glia

Как типичный патологический процесс, ремоделирование сетчатки наблюдается при различных ее заболеваниях. Критическую роль в этом процессе играют глиальные элементы, их реактивность в значительной степени определяет паттерн структурных изменений хориоретинального комплекса [2]. Метаболические нарушения, происходящие при сахарном диабете уже на ранних этапах течения заболевания, сопровождаются реорганизацией сетчатки, происходящей на тканевом и клеточном уровне. С точки зрения изучения процесса ремоделирования интересна роль глиальных элементов сетчатки, в частности, радиальных глиоцитов, которые осуществляют активный транспорт метаболитов, поддерживают гомеостаз калия, выполняют также барьерную, опорную, изолирующую функции, играют роль в развитии дегенеративных и репарационных процессов [4, 7, 11, 12].

Цель исследования – изучение морфологических изменений радиальных глиоцитов и их вклада в процесс ремоделирования сетчатки при экспериментальном сахарном диабете.

Материалы и методы исследования

Эксперименты проведены на 20 белых половозрелых крысах самцах породы Wistar. Животным ($n = 10$) воспроизводили сахарный диабет путем однократного внутрибрюшинного введения стрептозотоцина в дозе 15 мг/100 г массы тела. Критерием тяжести заболевания служили уровень гипергликемии (свыше 15 ммоль/л), потеря массы тела, выраженность полиурии и полидипсии. Контролем ($n = 10$) служили интактные животные, которых содержали в идентичных условиях вивария. Декапитацию производили под эфирным наркозом через 2 месяца после введения стрептозотоцина, в аналогичные сроки производили взятие контрольного материала. Центральные участки задней стенки глаза фиксировали в растворе, содержащем смесь 4% параформальдегида и 0,5% глютаральдегида на 0,2 М какодилатном буфере (pH 7,4). Материал постфиксировали в 2% растворе четырехокиси осмия и заливали в эпон. Полутонкие срезы окрашивали толуидиновым синим, ультратонкие контрастировали уранилацетатом и цитратом свинца, просматривали и фотографировали в электронном микроскопе JEM-7 A. Для изучения

филаментозных образований субсинаптических единиц сетчатки контрастировали в 5% растворе фосфорно-вольфрамовой кислоты (ФВК) на абсолютном спирте в течение 3 часов и заливали в эпон. Для оценки изменений синаптоархитектоники фотографировали по 10 случайно выбранных полей зрения внутреннего сетчатого слоя с 5 срезов каждой сетчатки при стандартном увеличении 8500. На фотографиях при конечном увеличении 30000 определяли количество межнейронных контактов (площадь поля зрения – 50 мкм²) и высчитывали численную плотность синапсов на 100 мкм² нейропиля. Длину активной зоны контакта определяли с помощью тестовой решетки с шагом 3 мм. На полутонких срезах производили подсчет пикноморфных радиальных глиоцитов на 200 клеток, определяли глионейрональный индекс во внутреннем ядерном слое. Статистическую обработку результатов проводили методами вариационной статистики. Для оценки достоверности различий при сравнении средних величин использовали непараметрический критерий Манна–Уитни.

Результаты исследований и их обсуждение

Через 2 месяца после введения стрептозотоцина у крыс наблюдается сохранность структурной организации сетчатки. Нейроны внутреннего ядерного слоя при стрептозотоциновом диабете длительностью 2 месяца остаются относительно интактны. Их изменения носят преимущественно реактивный характер, характеризующийся уменьшением числа полисом, фрагментацией и набуханием цистерн гранулярной ЭПС, деструкцией митохондрий. Аналогичные изменения наблюдаются и в центральных отростках ассоциативных нейронов, которые располагаются во внутреннем сетчатом слое и образуют с дендритами ганглионарных нейронов синаптические контакты, при этом число последних снижается относительно контрольных значений в 4 раза ($p < 0,05$, контроль, 20,00 ± 0,45 на 100 мкм² нейропиля). Между отечными нервными отростками во внутреннем сетчатом слое выявляются гипертрофированные отростки радиальных глиоцитов. Такое глионейрональное взаимодействие, возможно, улучшает трофику нейронов и способствует реорганизации нейропиля. Так, на фоне дегенерации синапсов с малой длиной активной зоны контакта в 3 раза возрастает число усложненных гипертрофированных контактов ($p < 0,05$, контроль, 0,98 ± 0,10 на 100 мкм² нейропиля).

Для изучения взаимодействия ассоциативных нейронов и радиальной глии был использован показатель глионейронального индекса (ГНИ), который снижается в 1,8 раза по сравнению с контролем ($p < 0,05$), что, возможно, связано с гибелью глиоцитов (таблица). В условиях ишемии наблюдается повышенная стимуляция нейронов, которые синтезируют большие количества глутамата и калия [6, 8]. Возможно, глутамат токсически действует не только на нейроны, но и на глию сетчатки, вызывая ее гибель. Так, преимущественно на границе между наружным сетчатым и внутренним ядерным слоями наблюдается деструкция глиоцитов. Часть клеток подвержена выраженным дегенеративным изменениям митохондрий, цистерн эндоплазматической сети и комплекса Гольджи, что способствует вакуольному перерождению цитоплазмы. Грубые нарушения липопротеидных комплексов мембран вследствие гипоксии, вызванной сосудистыми нарушениями, характерными для диабета, приводят к потере клеткой воды и сморщиванию, что сопровождается конформационными изменениями белков клетки. Это выражается в повышении осмиофилии цитоплазмы и кариоплазмы при продолжающемся уменьшении органелл (рис. 1). Число пикноморфных радиальных глиоцитов относительно интактного контроля увеличивается в 2 раза ($p < 0,05$) (таблица).

Количественный анализ изменений радиальных глиоцитов сетчатки при стрептозотоциновом диабете

Группы эксперимента	Пикномофные радиальные глиоциты (%)	Глионейрональный индекс (ГНИ)
Контроль	2,1 ± 0,33	0,37 ± 0,01
Диабет	4,22 ± 0,42*	0,21 ± 0,02*

Примечание: * – достоверность различий ($p < 0,05$) при сравнении с показателями контрольных животных.

Однако помимо деструктивных изменений радиальных глиоцитов возрастает количество реактивно измененных клеток, характеризующихся снижением электронной плотности, вакуолизацией цитоплазмы, отеком склеральных отростков. По данным литературы, радиальные глиоциты более склонны к набуханию, чем нейроны, так как они осуществляют транспорт воды, образующейся в результате функционирования нейронов [3]. Склеральные отростки радиальных глиоцитов гипертрофированы, в их

цитоплазме содержатся лизосомы, фагосомы с частицами фоторецепторных элементов, вакуоли (рис. 2). В некоторых участках отростки прорастают в наружные слои сетчатки и замещают погибшие фоторецепторы. Активирует пролиферацию глии, в частности, повышенный вход в клетку ионов кальция [9]. В патологических условиях транспорт Ca^{2+} усиливает аденозин, количество которого увеличено на 300% при гипоксии сетчатки [10]. Сохранившиеся фоторецепторы, а также ассоциативные нейроны окружены глиальными пластинами, изолирующими неповрежденные элементы сетчатки и, возможно, оказывающие нейротрофическое действие [5]. Подобные структуры обнаруживались также при фотоповреждении сетчатки [1].

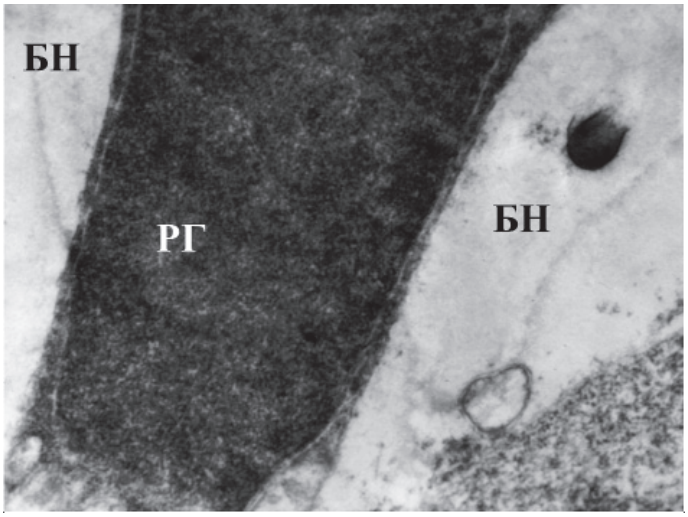

Рис. 1. Пикноморфный радиальный глиоцит между отечными биполярными нейронам во внутреннем ядерном слое сетчатки крыс со стрептозотоциновым диабетом. Электронограмма. Ув. 10000. РГ – радиальный глиоцит; БН – биполярный нейрон

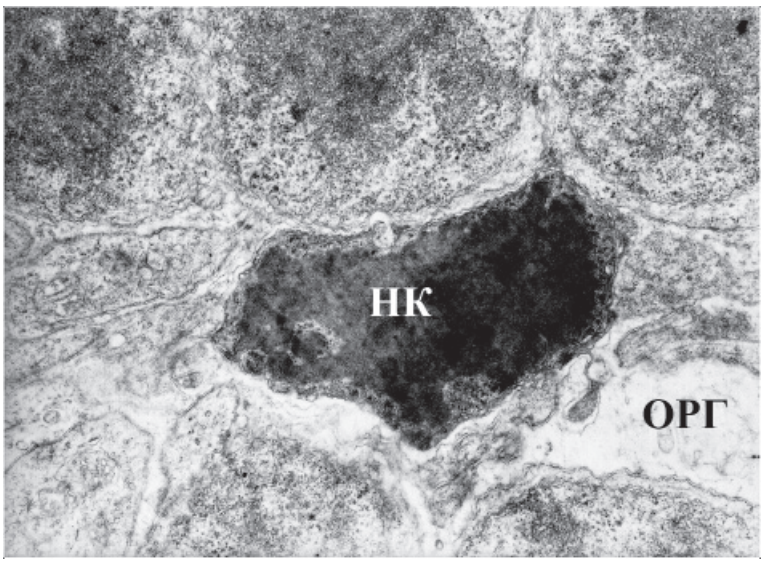

Рис. 2. Гипертрофия склеральных отростков радиальных глиоцитов сетчатки крыс со стрептозотоциновым диабетом, пикноз нейросенсорной клетки, электронограмма. Ув. 3500. ОРГ – отросток радиального глиоцита, НК – нейросенсорной клетки

Заключение

Реакция радиальной глии при стрептозотоциновом диабете характеризуется выраженной пролиферацией отростков, которые изолируют неизмененные клеточные элементы и оказывают стимулирующее влияние на реорганизацию синаптического аппарата сетчатки, что является отражением адаптационных процессов при раннем ремоделировании сетчатки.

Список литературы

1. Динамика изменения глионейронального комплекса сетчатки при фотоповреждении с использованием методов математического моделирования / Е.Ю. Варакута, А.В. Потапов, А.А. Жданкина, М.В. Светлик, С.В Логвинов, А.В. Герасимов // Бюллетень сибирской медицины. – 2012. – № 3. – С. 22–25.

2. Зуева М.В. Негативное ремоделирование сетчатки при ретинальных дегенерациях // Вестник офтальмологии. – 2006. – № 5. – С. 47–50.

3. Aquaporin-4 Water Channel Protein in the Rat Retina and Optic Nerve: Polarized Expression in Müller Cells and Fibrous Astrocytes / E.A. Nagelhus, M.L. Veruki, R. Torp, F.M. Haug // J. Neuroscience. – 1998. – Vol. 18, № 7. – P. 2506–2519.

4. Bensaoula T., Ottlecz A. Biochemical and ultrastructural studies in the neural retina and retinal pigment epithelium of STZ-diabetic rats: effect of captopril // J. Ocul. Pharmacol. Ther. – 2001. – Vol. 17, № 6. – P. 573–86.

5. Brain-derived neurotrophic factor gene delivery to Muller glia preserves structure and function of light-damaged photoreceptors / R. Gauthier, S. Joly, V. Pernet, P. Lachapelle, A.D. Polo // Investigative Ophthalmology and Visual Science – 2005. – Vol.46, № 9. – P. 3383–3392.

6. Bright light induces mitochondrial fission: relationship to apoptosis. Photoreceptor repair, and mitochondrial fusion / W.C. Gordon, M.S. Cortina, D.R. Lopez-Osa, L. Pedrosa-Schmidt , N.G. Bazan // Invest. Ophthalmol. Vis. Sci. – 2005. – № 46. – P. 1687.

7. Haraguch H., Ohmi I., Masuda H. Inhibition of aldose reductase by dihydroflavonols in Engelhardia chrysolophys and effects on other enzymes // Experimentia. – 1996. – Vol. 52, № 6. – P. 945–948.

8. Light-induced changes in the neuroretina and retinal pigment epithelium of the albino rat / T. Gray, W.H. Morgan, S.J. Cringle, F. Reinholz, J. Miller, D.Y. Yu, P. Yu. //Invest. Ophthalmol. Vis. Sci. – 2004. –№ 45. – P. 769.

9. Puro D.G., Roberge F., Chant C.C. Retinal glial cell proliferation and ion channels: a possible link // Invest. Ophthalmo.l Vis. Sci. – 1989. –Vol. 30, № 3. – P. 521–529.

10. Ribelayga C., Mangel S.C. A circadian clock and light/dark adaptation differentially regulate adenosine in mammalian retina // J. Neurosci – 2005. Vol.25 – P. 215–222.

11. Vascular endothelial growth factor plays a role in hyperpermeability of diabetic retinal vessels / T. Murata, T. Ishibashi, A. Khalil, Y. Hata, H. Yoshikawa, H. Inomata // Ophthalmic Res. – 1995. – Vol. 27, № 1. – P. 48–52.

12. Williamson J.R., Tilton R.G., Chang K. Basement membrane abnormalities in diabetes mellitus: relationship to clinical microangiopathy // Diabetes metabolism reviews – 1998. – № 4. – P. 339–370.

References

1. Varakuta E.Yu., Potapov A.V., Zhdankina A.A., Svetlik M.V., Logvinov S.V., Gerasimov A.V. Byulleten sibirskoy meditsiny, 2012, no.3, pp. 22–25.

2. Zueva M.V. Vestnik oftalmologii, 2006, no.5, pp. 47–50.

3. Nagelhus E.A., Veruki M.L., Torp R., Haug F.M.J. Neuroscience, 1998, vol. 18, no. 7. pp. 2506–2519.

4. Bensaoula A. Ottlecz J. Ocul. Pharmacol. Ther, 2001, vol. 17, № 6, pp. 573–586.

5. Gauthier R., Joly S., Pernet V., Lachapelle P., Polo A.D. Investigative Ophthalmology and Visual Science, 2005, vol. 46, no. 9, pp. 3383–3392.

6. Gordon W.C., Cortina M.S., Lopez-Osa D.R., Pedrosa-Schmidt L., Bazan N.G. Invest. Ophthalmol. Vis. Sci., 2005, no. 46, pp. 1687.

7. Haraguch H., Ohmi I., H. Masuda. Experimentia, 1996, vol. 52, no. 6. pp. 945–948.

8. Gray T., Morgan W.H., Cringle S.J., Reinholz F., Miller J., Yu D.Y., Yu P. Invest. Ophthalmol. Vis. Sci, 2004, no. 45, pp. 769.

9. Puro D.G., Roberge F., Chant C.C. Invest. Ophthalmo.l Vis. Sci., 1989, vol. 30, no. 3, pp. 521–529.

10. Ribelayga C., Mangel S.C. J. Neurosci , 2005, vol.25, pp. 215–222.

11. Murata T., Ishibashi T., Khalil A., Hata Y., Yoshikawa H., Inomata H. Ophthalmic Res, 1995. vol. 27, no. 1, pp. 48–52.

12. Williamson J.R., Tilton R.G., Chang K. Diabetes metabolism reviews , 1998, no. 4, pp. 339–370.

Рецензенты:

Солонский А.В., д.м.н., руководитель лаборатории нейробиологии, ФГБУ «Научно-исследовательский институт психического здоровья» СО РАМН, г. Томск;

Геренг Е.А., д.м.н., доцент кафедры морфологии и общей патологии, ГБОУ ВПО «Сибирский государственный медицинский университет» Минздрава России, г. Томск.

Работа поступила в редакцию 15.01.2014.