УДК 618.14-006.36-08

АЛГОРИТМ ДИФФЕРЕНЦИАЛЬНОЙ ДИАГНОСТИКИ ПРОСТОЙ И ПРОЛИФЕРИРУЮЩЕЙ МИОМЫ МАТКИ НА ОСНОВАНИИ ДАННЫХ УЛЬТРАЗВУКОВОГО ИССЛЕДОВАНИЯ

Бабкина А.В., Крутова В.А., Наумова Н.В.

Базовая акушерско-гинекологическая клиника ГБОУ ВПО КубГМУ Минздрава России, Краснодар, e-mail: klinika@bagk-med.ru

Диагностика и лечение миомы матки – актуальная проблема современной гинекологии [1, 2, 3]. Проведена комплексная оценка ультразвукового исследования миоматозных узлов у женщин репродуктивного возраста. Выделены параметры, обладающие наибольшей диагностической и прогностической ценностью: динамика увеличения размеров узлов за 6 месяцев в мм; количество цветовых пикселей на единицу площади; максимальная систолическая скорость кровотока в маточных артериях (МАС); максимальная скорость венозного кровотока в отводящих маточных венах (МВС); индекс резистентности в сосудах очаговых образований (ИР); максимальная систолическая скорость кровотока в артериальных сосудах очаговых образований (V_{max}). На основании полученных данных была разработана математическая модель, позволяющая с высокой чувствительностью и специфичностью определять морфологический тип миомы матки.

Ключевые слова: простая миома, пролиферирующая миома, ультразвуковая диагностика

ALGORITHM OF DIFFERENTIAL DIAGNOSTICS SIMPLE AND PROLIFERATING UTERINE MYOMA ON THE BASIS OF THE DATA OF ULTRASONIC RESEARCH

Babkina A.V., Krutova V.A., Naumova N.V.

Basic Obstetrics and Gynecology Clinic of Kuban State Medical Univercity, Krasnodar, e-mail: klinika@bagk-med.ru

The complex assessment of ultrasound uterine myoma in women of reproductive age. Identifies parameters with the greatest diagnostic and prognostic value: the dynamics of increasing the size of nodes at 6 months, mm, number of color pixels per unit area, maximum systolic velocity of blood flow in the uterine arteries (ICA) and the maximum rate of venous blood flow in the uterine efferent veins (MVR); vascular resistance index in the focal formations (IR), maximum systolic velocity of blood flow in arterial vessels focal formations (V_{max}). On the basis of the obtained data the mathematical model allowing with high sensitivity and specificity was developed to define morphological type of myoma of a uterus.

Keywords: simple myoma, myoma proliferative, ultrasound diagnostics

Диагностика и лечение миомы матки – актуальная проблема современной гинекологии [1, 2, 3]. В зависимости от характера пролиферативных процессов в миоматозном узле выделяют морфологические формы миомы матки: простая и пролиферирующая. Лечебные мероприятия во многом определяются особенностями строения и ангиогенезамиоматозных узлов [8]. При этом гистерэктомию проводят в 1–92 % случаев, а реконструктивно-пластические операции – только в 8–19 %, что связано с поздней выявляемостью заболевания и отсутствием четких критериев диагностики между его различными морфологическими формами [4, 5, 6, 11]. В последние годы в медицинской практике нашли применение различные методы компьютерного прогнозирования тех или иных патологических состояний, призванные создать модель индивидуального прогноза течения заболевания, что позволяет оптимизировать лечебные мероприятия [7].

Цель – разработка алгоритма дифференциальной диагностики простой и пролиферирующей миомы матки по данным ультразвукового исследования.

Материалы и методы исследования

На основании изучения результатов гистологического строения опухолей, полученных при хирургическом лечении 193 пациенток (в 131 случае имела место простая миома, в 62 – пролиферирующая миома) репродуктивного возраста (средний возраст составил 35,2 ± 5,6 лет), оперированных по поводу миомы матки в Базовой акушерско-гинекологической клинике КубГМУ Минздрава РФ в период с 2009 по 2012 год, был проведен ретроспективный анализ эхографических, допплерографических, допплерометрических, гистографических показателей. Для определения диагностической ценности изучаемых параметров в качестве «золотого стандарта» использовали результаты, полученные при гистологическом исследовании удаленных миоматозных узлов. Исследование внутренних половых органов осуществляли на сканере PHILIPSHD – 11. При эхографической визуализации опухолевидных образований матки определяли локализацию, форму, размеры, тип эхоструктуры. При помощи ЦДК визуально оценивали наличие кровотока, тип кровотока, количество цветовых локусов на единицу площади. При импульсной допплерометрии оценивали следующие показатели: максимальная систолическая скорость артериального кровотока (МАС), максимальная скорость венозного кровотока (МВС), пульсационный индекс (ПИ), индекс резистентности (ИР). При анализе гистограмм оценивали: среднее значение яркости в исследуемой

и фоновой зонах, минимальные ($Откл_{min}$) и максимальные ($Откл_{max}$) отклонения в исследуемой и фоновой зонах, критерий эхооднородности исследуемой зоны (КЭО), критерий изоэхогенности исследуемой зоны (КИЗ). Критерий эхооднородности определяли по формуле:

$$КЭО = П_{Откл2} – Откл,$$

где $П_{Откл2}$ – погрешность отклонения в фоновой зоне ($П_{Откл2} = Откл_{max} – Откл_{min}$); Откл – разница отклонений в исследуемой и фоновой зоне.

Критерий изоэхогенности исследуемой зоны определяли по формуле:

$$КИЗ = |Ср_{ярк}|\text{-}Откл2,$$

где $|Ср_{ярк}|$ – модуль разницы средних значений яркости в исследуемой и фоновой зонах; Откл 2 – отклонение в фоновой зоне [9, 11].

Количественные переменные описывались следующими статистиками: числом пациентов, средним арифметическим значением, стандартным отклонением от среднего арифметического значения. Качественные переменные описывались абсолютными и относительными частотами (процентами). Различия считались статистически значимыми при уровне значимости $p < 0,05$. Для количественных переменных проводился тест на нормальность распределения при помощи критерия Шапиро–Вилка. Для сравнения двух групп нормально распределенных данных использовали t-критерий Стьюдента. При сравнении двух групп данных, распределение которых отличалось от нормального, применяли критерий Манна–Уитни в случае независимых признаков и критерий Вилкоксона для зависимых признаков. При анализе качественных признаков данные представляли в виде количественных признаков и анализировали с помощью критерия Фишера и критерия с-квадрат Пирсона. Чувствительность, специфичность показателей, а также их диагностическую ценность определяли при помощи ROC (Receiver Operator Characteristic) – анализа с последующим вычислением площади под ROC-кривой (AUC). Для разработки математической модели, позволяющей дифференцировать различные типы миомы матки, использовали логистический регрессионный анализ. Вероятность наступления события для некоторого случая рассчитывается по формуле:

$$\frac{1}{1+e^{-z}},$$

где $-z = B_1x_1 + B_2x_2 + ...+ B_nx_n + C$.

Качество приближения регрессионной модели оценивали при помощи функции правдоподобия, мерой которой служит отрицательное удвоенное значение логарифма этой функции (-2LL). Меру определенности, показывающую часть дисперсии выборки, которую можно объяснить с использованием исследуемой модели, оценивали при помощи критериев Кокса–Шела и Наделькеркеса. Проверку значимости коэффициентов проводили при помощи статистики Вальда (Z_W), используя распределение χ-квадрат.

Из-за вовлечения в анализ большого количества переменных для упрощения модели проводили отбор переменных. Отбор переменных для математической модели осуществляли методом обратной селекции на основании статистики Вальда. То есть из первичной модели, включающей в себя все предикторы, пошагово исключались предикторы с наименьшим значением статистики Вальда. На каждом шаге данного алгоритма проводился расчет доли верно классифицированных наблюдений. Алгоритм остановился, когда исключение переменной с наименьшим значением статистики Вальда привело к статистически значимому снижению доли верно классифицированных случаев. Прогностическую ценность полученной регрессионной модели проверили при помощи ROC-анализа по указанной выше методике.

Расчет выполнен на персональном компьютере с использованием приложения Microsoft Excel 2010 (MicrosoftCorp., USA), пакетов статистического анализа данных Statistica 8.0 forWindows (StatSoftInc., USA), SPSS 15.0 (IBM, USA), Medcalc (MedCalc Software, Belgium).

Результаты исследования и их обсуждение

Мультипиковый или сглаженный тип гистограммы встречался при пролиферирующей миоме в 40 (64,5 %) наблюдениях, что статистически значимо ($p < 0,0001$) чаще, чем при простой миоме, где данный вид гистограммы зафиксирован лишь в 5 (3,2 %) случаях. В непролиферирующих миоматозных узлах гистограмма в 96,8 % случаев представлена одновершинным равносторонним или асимметричным треугольником. В пролиферирующих миоматозных узлах гистограмм в виде равностороннего треугольника зафиксировано не было, асимметричный треугольник встречался у 22 (35,5 %) пациенток.

Таким образом, можно утверждать, что для простой миомы характерна гистограмма в виде равностороннего или асимметричного треугольника, а для пролиферирующей – мультипиковый или сглаженный тип гистограммы. Тем не менее вид гистограммы не может являться единственным ультразвуковым предиктором морфологического типа миомы, так как, обеспечивая высокую специфичность, составляющую 96,2 %, данный параметр обладает низкой чувствительностью – 64,5 %. Ложноотрицательные наблюдения, существенно снижающие чувствительность, появляются за счет гистограмм в виде асимметричного треугольника.

При анализе эхооднородности узлов выявлено, что в 96 (73,3 %) случаях при простом типе миомы встречаются изоэхогенные; гипо- и гиперэхогенные отмечены в 35 (26,7 %) наблюдениях. При простом типе миомы не отмечено появление неоднородных узлов. При пролиферирующей миоме преобладают гипо- и гиперэхогенные узлы, неоднородные встречаются значительно реже. Не было выявлено ни одного изоэхогенного пролиферирующего миоматозного узла. Как простые, так и пролиферирующие узлы с большой степенью вероятности могут отличаться по эхогенности

от окружающего миометрия. Если считать признаком пролиферирующей миомы отличие эхогенности от окружающей ткани и неоднородную эхогенность узла, то можно получить диагностический критерий с чувствительностью 100,0 % и специфичностью 73,3 %. Если же считать пролиферирующими все неоднородные узлы, то специфичность достигает 100,0 %, но резко падает чувствительность – до 23,6 %.

Тип васкуляризации отличался в пролиферирующих и непролиферирующих миоматозных узлах. Показано, что при простом типе в 82 (62,6 %) случаях встречается огибающий, что приблизительно в два раза чаще, чем циркулярный – в 46 (35,1 %) наблюдениях; в 3 (2,3 %) случаях выявлен смешанный тип васкуляризации. В пролиферирующих миоматозных узлах преобладает смешанный тип, циркулярный встречается приблизительно в 2 раза реже. Огибающего типа васкуляризации в пролиферирующих узлах зафиксировано не было. Таким образом, аналогично типу гистограммы и эхогенности тип васкуляризации не может служить самостоятельным высокоэффективным диагностическим критерием, так как, хотя он и обладает высокой специфичностью – 97,7 %, значение его чувствительности достигает лишь 66,1 %.

При анализе количественных ультразвуковых данных, полученных при исследовании миоматозных узлов, получены высоко статистически значимые различия ($p < 0,01$) по следующим параметрам: увеличение максимального размера узла при динамическом наблюдении в течение 6 месяцев, количество цветовых пикселей на 1 см^2 площади миоматозного узла, ИР в маточных артериях, МАС в маточных артериях, МВС в отводящих маточных венах, ИР в сосудах очаговых образований, V_{max} в артериальных сосудах миоматозных узлов, VV_{max} венозного кровотока в узле. Между исследованными группами не получено статистически значимых ($p = 0,660$) различий размеров миоматозных узлов (табл. 1).

Таблица 1

Различия количественных ультразвуковых параметров между исследуемыми группами

Параметры	Простая миома ($n = 131$)	Пролиферирующая миома ($n = 62$)	p
Размеры миоматозных узлов, мм	38,1 ± 6,5	39,3 ± 6,6	0,660
Прирост максимального узла при динамическом наблюдении, мм	0,54 ± 0,23	1,71 ± 0,45	< 0,001
Количество цветовых пикселей на 1 см^2	2,01 ± 1,56	5,07 ± 1,22	< 0,001
ИР в маточных артериях	0,77 ± 0,05	0,64 ± 0,08	0,001
МАС в маточных артериях, см/с	35,0 ± 2,4	44,0 ± 4,4	< 0,001
МВС в отводящих маточных венах	9,5 ± 2,5	20,4 ± 3,3	< 0,001
ИР в сосудах очаговых образований	0,66 ± 0,15	0,45 ± 0,15	< 0,001
V_{max} в артериальных сосудах очаговых образований	12,2 ± 4,6	29,3 ± 2,3	< 0,001
VV_{max} скорость венозного кровотока в узле	6,4 ± 1,6	11,3 ± 2,3	< 0,001

Рассмотренные выше качественные и количественные параметры были включены в модель многофакторной логистической регрессии. Исключение параметров, обладающих наименьшей диагностической ценностью, осуществлялось с помощью метода обратной селекции в соответствии со значением критерия Вальда.

При расчете было выполнено 8 шагов алгоритма, не более чем с 1000 итераций на каждом шаге. На 8 шаге при исключении параметра с наименьшим значением критерия Вальда происходило статистически значимое снижение качества приближения регрессионной модели, оцененное при помощи отрицательного удвоенного значения логарифма функции правдоподобия (-2LL). Кроме того, после выполнения 1000 итераций не удалось определить регрессионные коэффициенты модели с незначительными стандартными ошибками. Учитывая эти обстоятельства, алгоритм вычисления модели был остановлен на 8 шаге, за итоговую математическую модель, позволяющую диагностировать тип миомы матки, принята модель, полученная на шаге 7. Регрессионные коэффициенты приведены в табл. 2.

Уровень значимости, при котором не отвергается гипотеза о допустимо незначимых расхождениях между фактической и модельной классификацией – простая – пролиферирующая миома, оцененный по методу Хосмера–Лемешова, у разработанной модели был оптимальным и составил 95 %.

Таблица 2

Регрессионные коэффициенты переменных, использованных в конечном варианте модели

Параметры	*B*	Стандартная ошибка	Статистика Вальда	*dF*	*P*
Рост за 6 месяцев, мм	0,71	0,21	11,6	1	0,001
Количество цветовых пикселей	1,11	0,45	6,02	1	0,014
V_{max} в маточных артериях	0,27	0,13	4,23	1	0,040
V_{max} в отводящих маточных венах	–0,49	0,28	3,04	1	0,081
ИР в сосудах очаговых образований	–17,2	4,89	12,3	1	0,000
V_{max} в артериальных сосудах очаговых образований	0,27	0,09	8,85	1	0,003
Константа	–13,3	6,07	4,79	1	0,029

Полученная нами математическая модель обладает высокими операционными характеристиками диагностического теста. Вычисленная диагностическая чувствительность модели – 93,5 %, специфичность – 97,7 %, эффективность – 95,6 %, прогностическая ценность положительного результата – 95,1 %, прогностическая ценность отрицательного результата – 96,9 %. При проведении ROC-анализа также была показана очень высокая диагностическая эффективность разработанной модели. Площадь под ROC-кривой составила 0,992 (95 % ДИ 0,966 – 0,999, $p < 0{,}0001$).

Таким образом, учитывая полученные регрессионные коэффициенты, можно построить диагностическую модель вида:

$$p = \frac{1}{1 + e^{13{,}282 - 0{,}712x_1 - 1{,}105x_2 - 0{,}270x_3 + 0{,}486x_4 + 17{,}182x_5 - 0{,}270x_6}},$$

где x_1 – увеличение в размерах за 6 месяцев, мм; x_2 – количество цветовых пикселей; x_3 – V_{max} в маточных артериях, см/с; x_4 – V_{max} в отводящих маточных венах; x_5 – ИР в сосудах очаговых образований; x_6 – V_{max} в артериальных сосудах очаговых образований.

Результат логистической регрессии можно представить графически.

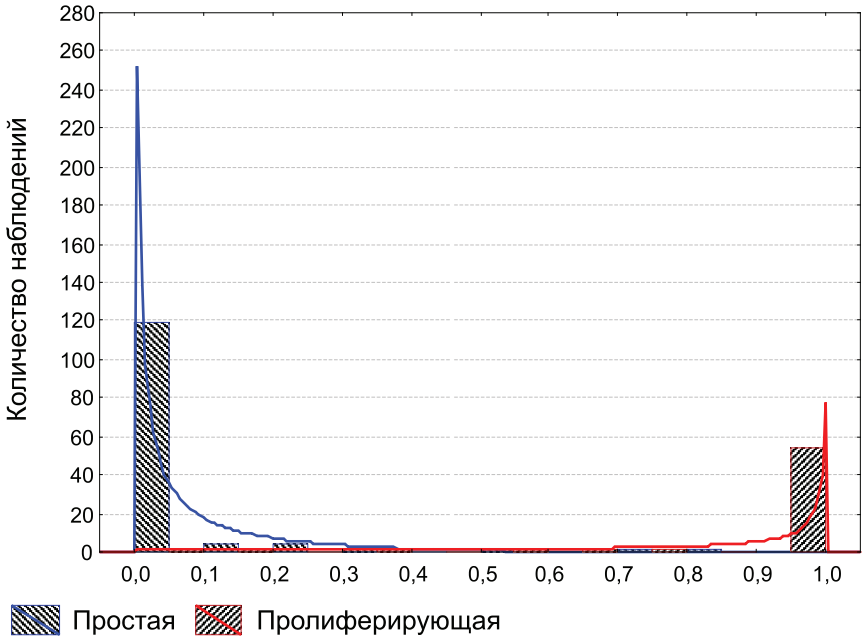

Распределение вероятности наличия различных типов миомы матки

На рисунке показано распределение вероятности, вычисленной при помощи разработанной формулы в группах, отличающихся по типу миоматозного узла. Если принимать за критический уровень прогноза вероятность, равную 0,5, то практически

все исследованные наблюдения правильно описываются разработанной формулой.

Для упрощения оценки вероятности наличия пролиферирующей миомы нами была разработана шкала, приведенная в табл. 3.

Таблица 3

Шкала оценки прогноза типа миомы

P	Вероятность наличия пролиферирующей миомы
0,9–1,0	Очень высокая
0,7–0,9	Высокая
0,5–0,7	Средняя
Менее 0,5	Неудовлетворительное

Большинство рассмотренных нами случаев имело очень высокую вероятность, более 90 %.

Вывод

Таким образом, использование разработанной нами математической модели позволяет на основании комплексной оценки данных сонографии миоматозных узлов с высокой чувствительностью и специфичностью определять морфологический тип миомы матки, что было недоступно ранее при использовании отдельных ультразвуковых критериев.

Список литературы

1. Адамян Л.В., Ткаченко Э.Р., Киселев С.И. и др. Современные методы диагностики и альтернативные методы лечения гиперпластических процессов и опухолей матки // Практическая гинекология. – М., 2001. – С. 89–115.

2. Антропова Е.Ю. Оценка альтернативных и адекватных методов терапии лейомиомы матки в зависимости от характера маточного и опухолевого кровотока: автореферат дис. ... канд. мед. наук, 2007. – С. 21.

3. Арутюнян А.Ф. Особенности органного и внутриопухолевого кровотока при миоме матки: автореферат дис. ... канд. мед. наук. – 2002. – С. 23.

4. Бабкина А.В., Наумова Н.В., Котлова Т.В. Место эхографии в дифференциальной диагностике простой и пролиферирующей миомы матки у женщин репродуктивного возраста // Материалы 7-го Международного конгресса по репродуктивной медицине. – 2013. – С. 45–46.

5. Давыдов А.И., Мехдиев В.Э., Сиордия А.А. Трехмерная трансвагинальная эхография в режиме цветового и энергетического допплера: перспективы, возможности, ограничения // Вопросы гинекологии, акушерства и перинатологии. – 2008. – Т. 7, № 1. – С. 56–64.

6. Капустина И.Н., Сидорова И.С. Значение цветового допплеровского картирования в оценке типа миомы матки // Российский вестник акушерства и гинекологии. – 2001. – № 1. – С. 27–32.

7. Поморцев А.В., Гудков Г.В., Астафьева О.В. Роль допплеровских методов в дифференциальной диагностике опухолей матки и яичников // SonoAce-Ultrasound. – 2002. – № 10. – С. 37.

8. Савицкий Г.А., Савицкий А.Г. Миома матки. Проблемы патогенеза и патогенетической терапии. – СПб., 2000. – С. 150–210, 236.

9. ПатентРФ№ 2398513, МПК A61B8/00, A61B8/14. Силина Т.Л., Голубков С.С. //Способ определения эхооднородности и степени эхогенности ультразвукового изображения. Патент России № 2008149311/14. Заяв. 16.12.2008; Опубл. 10.09.2010.

10. Iwamoto T. et al., Evaluation of B-mode ultrasonographic images of carotid lesions by computer analysis as compared with visual assessment, Stroke J. Cerebrovasc. Dis. – 2003. – March-April № 12 (2). – P. 59–65.

11. Kaymak O. Myomectomy during cesarean section // Obstet. Gynecol. – 2009. – Vol. 114, № 3. – P. 611–615.

References

1. Adamyan L.V., Tkachenko EH. R., Kiselev S. I. i dr. *Prakticheskaya ginekologiya: Sovremennye metody diagnostiki i altenativnye metody lecheniya giperplasticheskikh protsessov i opukholej matki* [Practical Gynecology: Modern diagnostic methodsand alternative therapieshyperplastic processesand tumorsof the uterus]. Moscow, 2001, pp. 89–115.

2. Antropova E.U. A*vtoreferat dissertatsii kandidata meditsinskikh nauk: Otsenka alternativnykh i adekvatnykh metodov terapii lejomiomy matki v zavisimosti ot kharaktera matochnogo i opukholevogo krovotoka* [Dissertation of the candidate of medical sciences:Evaluation of alternative and appropriate methods of treatment of uterine leiomyoma, depending on the nature of the tumor and uterine blood flow]. 2007, pp. 21.

3. Arutyunyan A.F. A*vtoreferat dissertatsii kandidata meditsinskikh nauk: Osobennosti organnogo i vnutriopukholevogo krovotoka pri miome matki* [Dissertation of the candidate of medical sciences: Featuresof the organ and intratumoralblood flowin uterine myoma], 2002, pp. 23.

4. Babkina A.V., Naumova N.V., Kotlova T.V. *Materialy.7-ojMezhdunarodnyj kongress po reproduktivnoj meditsine* (International Congresson Reproductive Medicine). Moscow, 2013, pp. 45–46.

5. Davydov A.I., Mekhdiev V.EH., Siordiya A.A. *Trekhmernaya transvaginalnaya ehkhografiya v rezhime tsvetovogo i ehnergeticheskogo dopplera: perspektivy, vozmozhnosti, ogranicheniya – Voprosy ginekologii, akusherstva i perinatologii* [Three-dimensional transvaginal ultrasonography in the mode of color and power doppler: perspectives, opportunities, constraints – The issues of obstetrics, gynecology and perinatology]. 2008, no.1, pp. 56–64.

6. Kapustina I.N., Sidorova I.S., *Rossijskij vestnik akusherstva i ginekologii*, 2001, no.1, pp. 27–32.

7. Pomortsev A.V., Gudkov G.V., Astafeva O.V., *SonoAce-Ultrasound*, 2002, no.10, pp. 37.

8. Savitskij G.A., Savitskij A.G. *Mioma matki. Problemy patogeneza i patogeneticheskoj terapii* [Uterine fibroids. Problems of pathogenesis and pathogenetic therapy]. Sant-Petersburg, 2000, pp. 150–210, 236.

9. Patent RF № 2398513, MPK A61B8/00, A61B8/14.Silina T.L., Golubkov S.S., *Sposob opredeleniya ehkhoodnorodnosti i stepeni ehkhogennosti ul'trazvukovogo izobrazheniya.* Patent Rossii № 2008149311/14. Zayav. 16.12.2008; Opubl. 10.09.2010.

10. Iwamoto T. et al., Evaluation of B-mode ultrasonographic images of carotid lesions by computer analysis as compared with visual assessment, Stroke J. Cerebrovasc. Dis., 2003, March-April, no.12 (2), pp. 59–65.

11. Kaymak O., Myomectomy during cesarean section. Obstet. Gynecol., 2009, vol. 114, no. 3, pp. 611–615.

Рецензенты:

Поморцев А.В., д.м.н., профессор, заведующий кафедрой лучевой диагностики, ГБОУ ВПО КубГМУ Минздрава России, г. Краснодар;

Астафьева О.В., д.м.н., доцент кафедры лучевой диагностики, ГБОУ ВПО КубГМУ Минздрава России, г. Краснодар.

Работа поступила в редакцию 14.10.2013.