УДК 616.717.2-001.5/6

ПРОБЛЕМЫ «ПЕРЕЛОМО-ВЫВИХА» АКРОМИАЛЬНОГО КОНЦА КЛЮЧИЦЫ

[1]Фёдоров А.С., [2]Старых В.С., [3]Дроботов В.Н., [3]Грибанов Н.И.

[1]МБУЗ «Городская клиническая больница №3 им. М.А. Подгорбунского», Кемерово, e-mail: FAS_83@mail.ru;

[2]ГБУЗ «Кемеровская областная клиническая больница», Кемерово;

[3]ГБОУ ВПО «КемГМА Минздравсоцразвития России», Кемерово

До настоящего времени нет бесспорных критериев «переломо-вывиха» акромиального конца ключицы. Среди 212 больных, находившихся под нашим наблюдением с вывихом акромиального конца ключицы, у 17 верифицирован «переломо-вывих» дистального конца ключицы с разрывом связок (8%). К «переломо-вывихам» акромиального конца ключицы отнесены вывихи с внутрисуставным или околосуставным переломом дистального конца ключицы. «Переломо-вывих» акромиального конца ключицы – обобщающий термин, не отражающий конкретной травматической патологии, в силу чего не может служить диагнозом, определяющим технологию лечения. При формулировке клинического диагноза целесообразно детально отмечать характер перелома и вывиха ключицы, а также разрыв конкретных связок и другую патологию, влияющую на выбор конструкций и методик лечения. Приведены клинические примеры «переломо-вывихов» с иллюстрациями. Авторами изобретены и защищены патентами оригинальные способы хирургического вмешательства при переломах и вывихах акромиального конца ключицы с разрывом связок, направленные на оптимизацию результатов лечения. Осуществляемая дальнейшая разработка новой хирургической технологии может способствовать разрешению проблемы более эффективного оперативного лечения больных с «переломо-вывихом» акромиального конца ключицы.

Ключевые слова: вывих и перелом акромиального конца ключицы, разрыв связок, диагностика, лечение

ISSUES RELATED TO FRACTURE-DISLOCATION OF ACROMIAL EXTREMITY OF CLAVICLE

[1]Fyodorov A.S., [2]Starykh V.S., [3]Drobotov V.N., [3]Gribanov N.I.

[1]Municipal state-financed Health Care Institution City Clinical Hospital №3 named after M.A. Podgorbunsky, Kemerovo, e-mail: FAS_83@mail.ru;

[2]City state-financed Health Care Institution Kemerovo Regional Clinical Hospital, Kemerovo;

[3]Kemerovo State Medical Academy, Kemerovo

There are no certain criteria of «fracture-dislocation» of acromial extremity of clavicle until nowadays. There were verified 17 patients with «fracture-dislocation» of acromial extremity of clavicle with ligament rupture (8%) among 212 patients treated by us. We use term «fracture-dislocation» when have a talk about dislocation with intraarticular or periarticular fracture of distal extremity of clavicle. «Fracture-dislocation» of acromial extremity of the clavicle is a generalize term which doesn't reflect specific traumatological pathology whereby can't be served like a diagnosis which determine the treatment technique. When we talk about formulation of the diagnosis we should specify the type of dislocation and fracture of the clavicle, rupture of specific ligaments and other pathology which affects on the type of construction and method of treatment. Clinical examples of «dislocation fracture» with illustrations are cited. New original methods of surgical treatment fractures and dislocations of acromial extremity of the clavicle with ligamentous rupture are invented and protected by patents and direct for optimization treatment results. Further development of new surgical technique could assist resolution of more effective operative treatment of patients with «fracture-dislocation» of acromial extremity of clavicle.

Keywords: dislocation and fracture of acromial extremity of clavicle, ligamentous rupture, diagnosis, treatment

Термин «переломо-вывих» акромиального конца ключицы часто применяют в научных статьях, в диссертациях и в клинической практике. «Переломо-вывих» акромиального конца ключицы встречается в 5,5% всех повреждений акромиально-ключичного сустава [12]. Существует мнение, что «переломо-вывих» – это вывих, с околосуставным или внутрисуставным переломом [10]. Однако «переломо-вывихом» ключицы считают также вывих с переломом тела ключицы [5]. Описывают «переломо-вывих» и грудинного конца ключицы [3]. Очевидно, понятие «переломо-вывих» акромиального конца ключицы требует уточнения. Ввиду сходства симптомов перелома дистального конца ключицы с краниальным смещением отломка с признаками вывиха акромиального конца ключицы, не точной могут быть диагностика «переломо-вывиха» на догоспитальном этапе, а в условиях лечебного учреждения – формулировка клинического диагноза. При «переломо-вывихе» акромиального конца ключицы всегда возникает разрыв связки, и хирургическое вмешательство может быть направлено на перелом, вывих ключицы или разрыв связки. В лечении каждого из этих повреждений применяют разные способы. Поэтому особенно актуальна проблема выбора методов хирургического вмешательства у больных с «переломо-вывихом» акромиального конца ключицы.

Цель работы – на основе анализа научной литературы и собственного опыта исследования и лечения больных выявить наиболее актуальные проблемы «переломо-вывиха» акромиального конца ключицы и разработать новые технологии, способствующие разрешению основной задачи – более эффективного хирургического лечения больных.

Материал и методы исследования

Среди исследуемых 212 больных, госпитализированных в кемеровскую городскую клиническую больницу №3 им. М.А. Подгорбунского с вывихом акромиального конца ключицы, у 28 при направлении в стационар фигурировал диагноз «переломо-вывих» акромиального конца ключицы. Из них у 11 пострадавших рентгенологическим исследованием вывих ключицы не подтверждён, но обнаружены переломы тела ключицы, как правило, со смещением центрального отломка, что свидетельствует о трудностях диагностики на догоспитальном этапе. С верифицированным «переломо-вывихом» акромиального конца ключицы оказалось 17 человек, что составило 8% среди всех наблюдаемых больных с вывихами акромиального конца ключицы.

В исследовании пациентов с «переломо-вывихом» акромиального конца ключицы применены клинические методы исследования по стандартной схеме обследования больных ортопедо-травматологического профиля, включая визуальные и пальпаторные. Поскольку термин «переломо-вывих» не отражает характера имеющихся повреждений, при формулировке клинического диагноза уточнялась локализация и особенности перелома и смещения отломков, вид и степень вывиха, а также повреждённые связки и другие патологические процессы. Рентгенографию производили до и после операции аппаратом Philips Diagnost-76. При необходимости осуществляли мультиспиральную компьютерную томографию аппаратом Siemens Somatom Emotion 6, а также другие научные методы исследования, адекватные поставленной цели.

Результаты исследования и их обсуждение

Большинство пациентов обратилось за медицинской помощью в течение первых дней после травмы, три человека на 7–21 сутки и пять – по истечении трёх недель. Срок обращения за медицинской помощью не зависел от степени вывиха, но при смещении костных отломков ключицы больные обращались в более ранние сроки.

При исследовании на месте происшествия диагноз «переломо-вывих» акромиального конца ключицы устанавливают на основании клинических симптомов, в частности, наличия симптома «клавиши» и крепитации костных отломков. Однако при переломе дистального конца ключицы центральный отломок может также смещаться краниально, при этом возникает разрыв клювовидно-ключичной связки. Иногда, принимая за симптом «клавиши» пружинистую подвижность выступающего под кожей костного отломка врач диагностирует вывих акромиального конца ключицы. В научной литературе такие повреждения называют «псевдовывихами ключицы» [13, 14]. Обязательное рентгенологическое исследование в условиях медицинского учреждения позволило подтвердить «переломо-вывих» акромиального конца ключицы.

При «переломо-вывихе» акромиального конца ключицы в молодом возрасте преобладают мужчины, а после 60 лет – женщины (рис. 1).

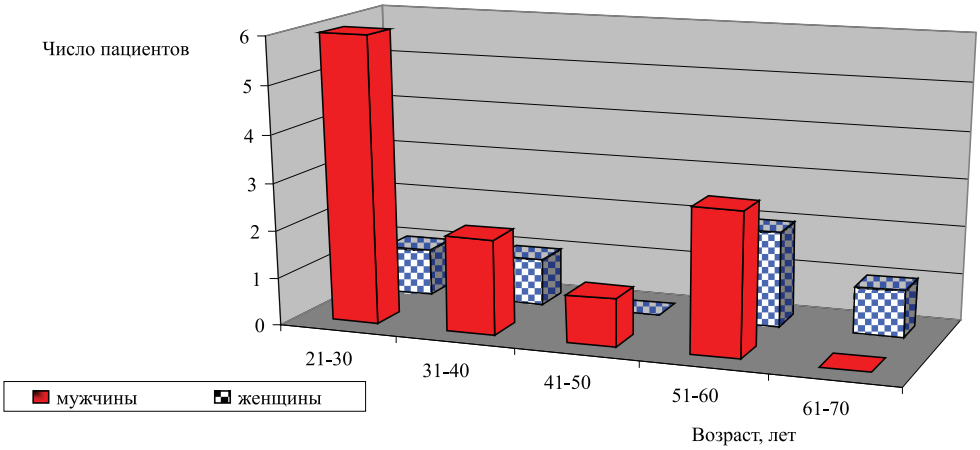

Рис. 1. Распределение больных с «переломо-вывихом» акромиального конца ключицы по полу и возрасту

К «переломо-вывиху» акромиального конца ключицы мы относили вывихи с внутрисуставным или околосуставным переломом дистального конца ключицы. Околосуставной перелом дистального конца встретился у 9 пациентов и внутрисуставной у – 8. Поперечный перелом был у 6 пациентов, косой – у 7 и оскольчатый –

у 4. Смещение отломков ключицы отмечено у 13 пациентов и отсутствовало смещение – у 4. У всех 17 больных был разрыв акромиально-ключичной связки и у 7 из них сопровождался разрывом клювовидно-ключичной связки.

Для иллюстрации «переломо-вывиха» с внутрисуставным переломом акромиального конца ключицы приводим пример.

Пациент Л., 25 лет, за 3 часа до обращения, упал на область левого плечевого сустава. Ввиду выраженного симптома «клавиши», заподозрен полный вывих акромиального конца ключицы. После рентгенологического исследования установлен диагноз: закрытый внутрисуставной оскольчатый перелом с вывихом акромиального конца левой ключицы, разрыв акромиально-ключичной и клювовидно-ключичной связок (рис. 2). Осуществлён остеосинтез крючковидной пластиной с удержанием ключицы во вправленном положении чрезсуставным ведением крючка пластины под акромион. Оперировавший хирург не осуществил замещение повреждённых связок, ссылаясь на имеющееся в центральном научном журнале сообщение, что у больных с разрывом акромиально-ключичного сочленения, леченных с использованием крючковидной пластины, по мнению авторов публикации, возникает полное восстановление повреждённого связочного аппарата [4].

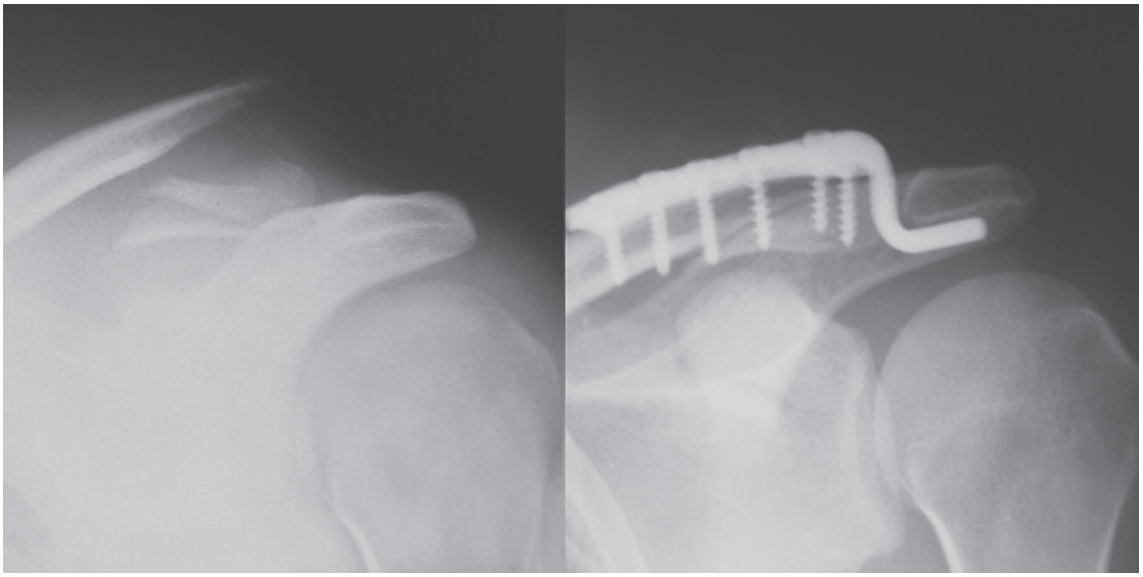

а б

Рис. 2. Рентгенограммы пациента Л.:
а – до операции: внутрисуставной оскольчатый перелом с полным вывихом акромиального конца левой ключицы с повреждением акромиально-ключичной и клювовидно-ключичной связок;
б – остеосинтез левой ключицы крючковидной пластиной с шурупами, вправление ключицы с удержанием её крючком фиксатора у акромиального отростка лопатки

Примером «переломо-вывиха» с околосуставной локализацией перелома ключицы может служить следующий случай.

Больной С., 60 лет, за 4 часа до обращения в травматологический пункт упал со снегохода, ударившись левым плечом. С подозрением на «переломо-вывих» акромиального конца ключицы направлен на стационарное лечение в отделение травматологии. При рентгенологическом исследовании выявлен закрытый околосуставной поперечный перелом акромиального конца левой ключицы с подвывихом её, повреждение акромиально-ключичной и разрыв клювовидно-ключичной связок (рис. 3). Произведена хирургическая операция с репозицией костных отломков и остеосинтезом ключицы пластиной с шурупами, крючковидный конец которой подведён под акромиальный отросток лопатки. После операции стояние отломков и положение ключицы правильное.

Основной проблемой при «переломо-вывихах» акромиального конца ключицы является выбор способа хирургического лечения. Для устранения вывиха и удержания ключицы во вправленном состоянии ещё в 1981 году одним из авторов сконструирован фиксатор ключицы [2], прикрепляемый к телу ключицы и содержащий на конце крючок, который подводят под акромиальный отросток лопатки. Этот малообъёмный фиксатор не требует

просверливания отверстий в костях и обеспечивает дозируемое вправление и удержание ключицы во вправленном состоянии. В дальнейшем сконструированный по аналогии более надёжный металлический фиксатор в виде пластины, прикрепляемой шурупами к ключице, с крючком, который через сустав подводят под акромион, нашёл применение при «переломо-вывихах» акромиального конца ключицы [1]. Такой крючковидный фиксатор применён у 9 наших больных. Частоту применения различных фиксаторов при разных локализациях перелома ключицы отражает таблица.

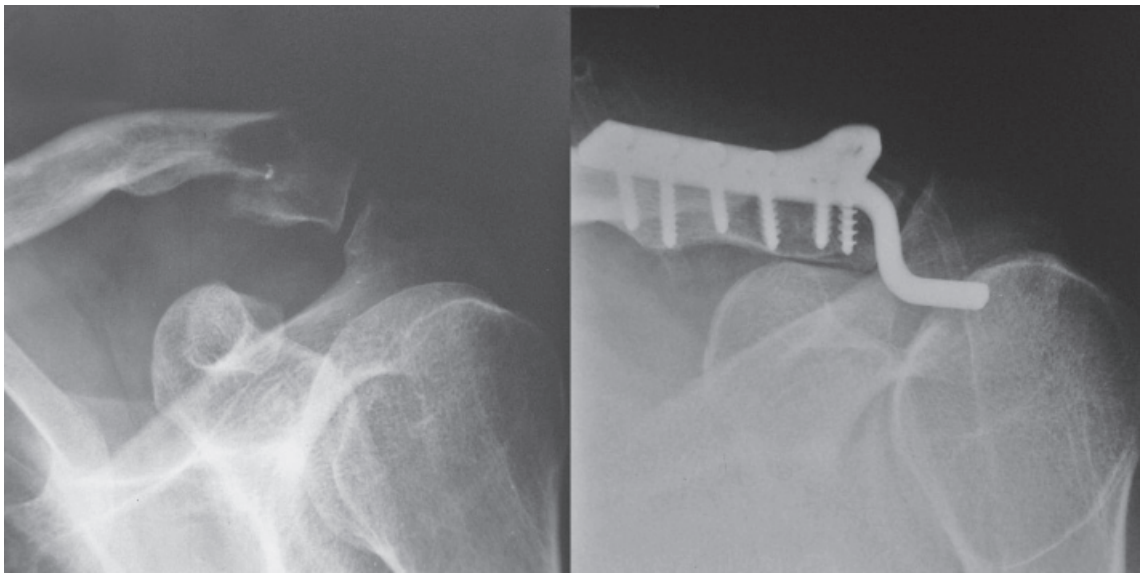

а б

Рис. 3. Рентгенограммы больного С.:
а – до операции: околосуставной перелом дистального конца левой ключицы с подвывихом и разрывом акромиально-ключичной и клювовидно-ключичной связок; б – остеосинтез ключицы крючковидной пластиной с внутрисуставным размещением её крючка под акромиальным отростком лопатки

Применяемые фиксаторы при «переломо-вывихах» акромиального конца ключицы в зависимости от локализации перелома и разрыва связок

Локализация повреждения		Фиксатор				Всего пациентов
Разрыв связки	Перелом кости	пластины		шурупы («ключично-клювовидные»)	спицы с проволокой	
		крючковидная	накостная			
Акромиально-ключичная	Внутрисуставной	3	–	–	–	3
	Околосуставной	3	2	1	1	7
Акромиально-ключичная и клювовидно-ключичная	Внутрисуставной	3	1	1	–	5
	Околосуставной	–	1	–	1	2
Всего		9	4	2	2	17

Известно, что металлические фиксаторы имеют недостатки. Спицы ломаются, мигрируют в ткани, создавая опасности повреждения сосудов или жизненно важных органов, нередко возникает рецидив вывиха. Вокруг массивных металлических пластин образуются грубые рубцы и оссификаты. Внутрисуставное введение загнутого конца крючковидного фиксатора может приводить к развитию артроза акромиально-ключичного сустава [11]. Применение любого металлического фиксатора не предусматривает замещение повреждённой связки.

Для лечения больных с разрывом связки в 1992 году изобретён способ замещения акромиально-ключичной связки при

вывихе акромиального конца ключицы [6]. Способ включает проведение ленты через просверленные каналы в ключице и в акромиальном отростке лопатки. При этом ленту проводят впервые от верхней поверхности ключицы к нижнему отверстию канала в акромионе. Такое направление эластичного фиксатора обеспечивает надёжное удержание ключицы во вправленном состоянии. Эта методика позволяет сохранять физиологическую подвижность в суставе, не требует послеоперационной иммобилизации повязкой, предупреждает возникновение рецидива вывиха, и исключает потребность в повторном оперативном вмешательстве для удаления фиксатора. Однако использование эластичной ленты не обеспечивает фиксацию костных отломков ключицы. Поэтому при «переломо-вывихах» с околосуставным переломом акромиального конца ключицы у 2 больных накостная пластина, соединяющая и удерживающая костные отломки ключицы, использована в сочетании с изобретённым способом замещения связки лентой, удерживающей вправленную ключицу. Для упрощения во время операции вправления и удержания ключицы изобретён хирургический инструмент – репонатор [7], который на международной выставке «Неделя высоких технологий» в Санкт-Петербурге отмечен серебряной медалью.

Приведем пример использования остеосинтеза в сочетании со способом замещения разорванной клювовидно-ключичной связки синтетической лентой.

Пациент К., 23 лет, за 1 час до госпитализации упал на область правого плечевого сустава. До госпитализации при осмотре и пальпаторном исследовании отмечено подкожное выстояние дистального конца ключицы. Возникло подозрение на «переломо-вывих» акромиального конца правой ключицы. В стационаре диагностирован закрытый около- и внутрисуставной оскольчатый перелом акромиального конца правой ключицы с подвывихом ключицы и разрывом клювовидно-ключичной связки. Проведена открытая репозиция отломков, остеосинтез ключицы накостной металлической пластиной с дополнительным скреплением шурупом костных фрагментов головки ключицы и лавсанопластика клювовидно-ключичной связки (рис. 4).

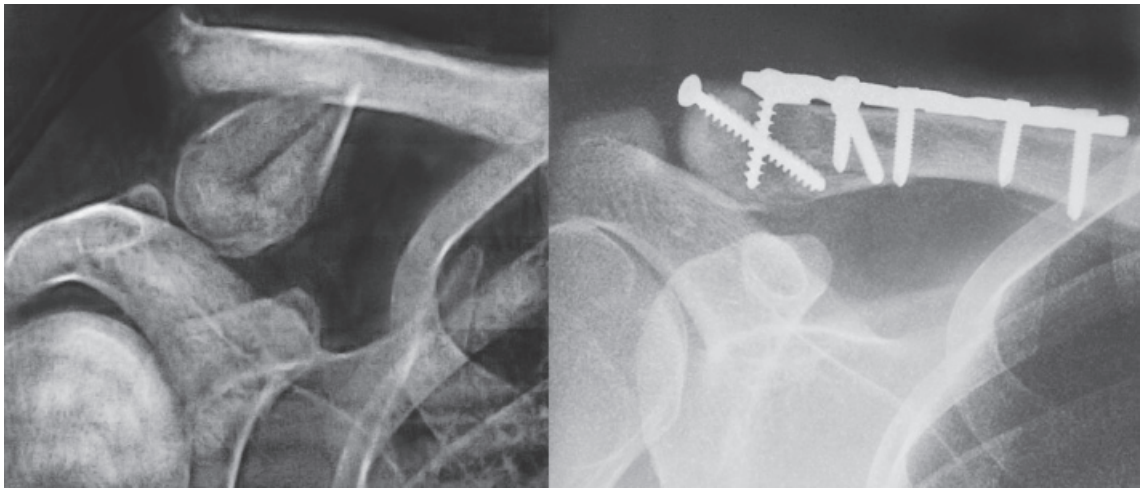

а б

Рис. 4. Рентгенограммы больного К.:
а – при госпитализации, б – после операции

Изобретённые новые устройства и способы лечения изолированных переломов или вывихов акромиального конца ключицы с разрывом связок при совместном использовании их оптимизируют лечение больных с «переломо-вывихом» акромиального конца ключицы. Однако совмещение разнонаправленных способов вмешательства не снижает операционную травму тканей, что побуждает к разработке специальной технологии хирургического лечения при «переломо-вывихе» акромиального конца ключицы.

Поскольку металлические фиксаторы могут приводить к образованию грубых фиброзных сращений между суставными поверхностями ключицы и акромиального отростка лопатки, возникновению оссификатов и развитию деформирующего артроза [11], для снижения негативного воздействия жёсткого крючка фиксатора на ткани в суставе, в 2009 году нами разработан способ хирургического лечения при вывихе акромиального конца ключицы [8], по которому между суставными поверхностями

ключицы и акромиона у крючка металлической пластины размещают прокладку из эластичного нейтрального для тканей организма материала, в последующем удаляемую вместе с фиксатором. Способ способствует спонтанному формированию в суставе капсульной оболочки, функционально сходной с естественными оболочками сустава, предупреждая образование грубых сращений между суставными поверхностями ключицы и акромиона и создавая условия для сохранения функций сустава. Недостатки существующих металлических фиксаторов, не замещающих повреждённые связки, а эластичных лент, не обеспечивающих иммобилизацию костных отломков, побудили нас к дальнейшей разработке новых хирургических технологий для хирургического лечения больных с «переломо-вывихом» акромиального конца ключицы.

В 2011 году нами предложен новый способ хирургического лечения при «переломо-вывихе» акромиального конца ключицы, который обеспечивает остеосинтез ключицы и удержание её во вправленном состоянии с одновременным замещением повреждённой акромиально-ключичной связки без оставления элементов конструкции в полости сустава [9]. После анализа результатов проводимого исследования этого способа предполагается публикация о его достоинствах и недостатках.

Заключение

«Переломо-вывих» акромиального конца ключицы – обобщающий термин, подобный понятию «черепно-мозговая травма» или «кататравма», и не отражает всей сущности травматической патологии, в силу чего не может служить диагнозом, определяющим технологию лечения. При формулировке клинического диагноза целесообразно отмечать характер перелома и вывиха ключицы, а также разрыв конкретных связок и другую патологию, влияющие на выбор конструкций и методик лечения.

Изобретённые устройства и способы лечения при переломах и вывихах акромиального конца ключицы с разрывом связок оптимизируют результаты лечения. Дальнейшая разработка специальной хирургической технологии может способствовать разрешению проблемы более эффективного оперативного лечения больных с «переломо-вывихом» акромиального конца ключицы.

Список литературы

1. Абельцев В.П., Переярченко П.В., Крымалов В.Г. Опыт применения ступенеобразной пластины Synthes при лечении переломовывихов ключично-акромиального сочленения / В.П. Абельцев, П.В. Переярченко, В.Г. Крымалов // Кремлёвская медицина. – 2008. – №1. – С. 60.
2. Авторское свидетельство №971297, 14.01.1981.
3. Колесников Ю.П., Свиридов А.И., Дубровин Г.М. Вывихи и переломы ключицы. – Воронеж, 1992. – 142 с.
4. Лазарев А.Ф., Солод Э.И., Харьков В.Н. Возможности восстановления акромиально-ключичного сочленения крючковидной пластиной //Травматология и ортопедия России. – 2006. – №2. – С. 185.
5. Лукин А.В., Гричишкин В.А. Два случая успешного лечения перелома-вывиха ключицы //Ортопедия, травматология, протезирование. – 1987. – №11. – С. 35.
6. Патент РФ №2113184, 08.04.1992.
7. Патент РФ №2191549, 18.09.2000.
8. Патент РФ №2422108, 01.12.2009.
9. Патент РФ (заявка) №2011131908/14, 28.07.2011.
10. Свердлов Ю.М. Травматические вывихи и их лечение. – М.: Медицина, 1978. – 200 с.
11. Файтельсон А.В. Совершенствование хирургического и аппаратного способов лечения вывихов акромиального конца ключицы: автореф. дис. ... канд. мед. наук. – Курск, 2002. – 15 с.
12. Харютин А.С. Лечение повреждений акромиального конца ключицы: автореф. дис. ... канд. мед. наук. – СПб., 2005. – 18 с.
13. Black G.B., McPherson J.A., Reed M.H. Traumatic pseudodislocation of the acromioclavicular joint in children // Am. J. Sports Med. – 1991. – Vol. 19. – P. 644–646.
14. Falstie-Jensen S., Mikkelsen P. Pseudodislocation of the acromioclavicular joint // Bone Joint Surg. Br. – 1982. – Vol. 64. – P. – 368–369.

References

1. Abelcev V.P., Pereyarchenko P.V., Krymalov V.G. Opyt primeneniya stupeneobraznoy plastiny Synthes pri lechenii perelomovyvihov kluchichno-akromialnogo sochleneniya /V.P. Abelcev, P.V. Pereyarchenko, V.G. Krymalov // Kremlevskaya medicina. 2008. no. 1. 60 p.
2. Avtorskoe svidetelstvo №971297, 14.01.1981.
3. Kolesnikov Y.P., Sviridov A.I., Dubrovin G.M. Vyvihi i perelomy klyuchitsy /Y.P. Kolesnikov, A.I. Sviridov, G.M. Dubrovin. Voronezh, 1992. 142 c.
4. Lazarev A.F., Solod E.I., Harkov V.N. Vozmozhnosti vosstanovleniya akromialno-klyuchichhnogo sochleneniya kryuchkovidnoy plastinoy / A.F. Lazarev, E.I. Solod, V.N. Harkov // Travmatologiya i ortopediya Rossii. 2006. no. 2. pp. 185.
5. Lukin A.V., Grichischkin V.A. Dva sluchaya uspeschnogo lecheniya perelomo-vyviha klyuchitsy // Ortopediya, travmatologiya, protezirovanie. – 1987. no. 11. pp. 35.
6. Patent RF №2113184, 08.04.1992.
7. Patent RF №2191549, 18.09.2000.
8. Patent RF №2422108, 01.12.2009.
9. Patent RF (zayavka) №2011131908/14, 28.07.2011.
10. Sverdlov Y.M. Travmaticheskie vyvihi i ih lechenie. M.: Meditsina, 1978. 200 p.
11. Faytelson A.V. Soverschenstvovanie hirurgicheskogo i apparatnogo sposobov lecheniya vyvikhov akromialnogo kontsa klyuchitsy: avtoref. dis. kand. med. nauk Kursk, 2002. 15 p.
12. Kharyutin A.S. Lechenie povrezhdeniy akromialnogo kontsa klyuchitsy: avtoref. dis. kand. med. nauk. SPb., 2005. 18 p.
13. Black G.B., McPherson J.A., Reed M.H. Traumatic pseudodislocation of the acromioclavicular joint in children /G.B. Black, J.A. McPherson, M.H. Reed. // Am. J. Sports Med. 1991. Vol. 19. pp. 644-646.
14. Falstie-Jensen S., Mikkelsen P. Pseudodislocation of the acromioclavicular joint /S. Falstie-Jensen, P. Mikkelsen // Bone Joint Surg. Br. 1982. Vol. 64. pp. 368–369.

Рецензенты:

Подолужный В.И., д.м.н., профессор, заведующий кафедрой госпитальной хирургии, Кемеровской государственной медицинской академии Минздравсоцразвития России, г. Кемерово;

Павленко В.В., д.м.н., профессор кафедры госпитальной хирургии Кемеровской государственной медицинской академии Минздравсоцразвития России, г. Кемерово.

Работа получена редакцией 28.06.2012.