УДК 616.37-002.4-085 059:615.837

ПРОГНОЗИРОВАНИЕ РЕЗУЛЬТАТОВ ЭСТЕТИЧЕСКИХ ВМЕШАТЕЛЬСТВ ПО МЕХАНИЗМАМ СТАРЕНИЯ КОЖИ И СООТНОШЕНИЮ КОЛЛАГЕНА I/III ТИПОВ

Смирнова Г.О., Мантурова Н.Е., Топчиева Г.В., Ступин В.А.

ГБОУ ВПО «Российский национальный исследовательский медицинский университет им. Н.И. Пирогова» Минздравсоцразвития России, Москва, e-mail: silinaekaterina@mail.ru

В работе изучены морфологические особенности кожи 20 женщин, 45–60 лет, после хирургических вмешательств по поводу инволюционных изменений лица 2–3 степени. Выявлено, что у 40% пациенток с выраженным птозом тканей до операции (деформационный тип старения) имеется врожденная патология соединительной ткани, обусловленная относительным избытком незрелого коллагена III типа, это приводит к уменьшению соотношения зрелого коллагена I типа к III типу и снижению прочности соединительной ткани. В этой группе пациенток выявлена значимо большая частота варикозной болезни нижних конечностей, грыж различных локализаций и ожирения 2–3 степени. При гистологическом исследовании отмечено наличие гигантских фибробластов, а также фибробластов с повышенной синтетической активностью, что говорит о незрелости соединительной ткани. Именно у этой группы можно прогнозировать неблагоприятные результаты эстетических вмешательств в области лица.

Ключевые слова: старение, инволюционные изменения, коллаген, фибробласты, эстетическая хирургия

AGING SKIN MECHANISMS AND COLLAGEN RATIO I / III TYPES IN PREDICTION OF AESTHETIC SURGERY

Smirnova G.O., Manturova N.E., Topchieva G.V., Stupin V.A.

Named after N.I. Pirogov Russian National Research Medical University, Moscow, e-mail: silinaekaterina@mail.ru

The article evaluates the results of skin morphological investigation after face-lifting plastic surgery interventions which were performed to middle aged, and late middle-aged women (45–60 y.o) with the normal process of skin aging. Pre-surgical medical exam figure out that 40% of patients seeking for medical aid, suffered from marked tissue ptosis, which was classified as deformity aging. It was figured out that destruction of connective tissue derangements coincides with increased level of non developed 3d type collagen, which misbalanced collagen metabolism, and ratio collagen 1t type/collagen 3d type, and by this mean causes the weakness of collagen tissue support all in all. Beyond that, patients with collagen misbalance suffered from venous insufficiency of lower extremities, hernias of different localization, and obesity of 2–3 stages. Tissue morphological investigations revealed giant fibroblasts, as well as fibroblast cells with high metabolic activity, which may be related with the underdevelopment of connective tissue. The results of the study highlighted the possibility of poor prognostic values after plastic surgery in patients of presented setting, after face-lifting procedures.

Keywords: aging, involutionary collagen derangements, fibroblast misbalance, aesthetic surgery

Старение мягких тканей лица является частью общего биологического процесса старения и определяется теми же законами. Возрастные изменения кожи проявляются, как правило, после 35 лет: происходит истончение эпидермального слоя, кожа становится вялой, более сухой за счет нарушения гидробаланса, микроциркуляции, истончается слой коллагеновых и эластиновых волокон в дерме, наряду со складчатостью появляются мелкие морщины, прогрессирует гравитационный птоз [1].

Если у пациентов 40–50 лет нехирургические варианты коррекции дают хороший эффект и позволяют поддерживать гомеостаз кожи на более молодом уровне, у пациентов старшей возрастной группы с деформационным типом старения встает вопрос о хирургическом вмешательстве. Для коррекции инволюционных изменений лица врачи рекомендуют классические операции перемещения кожи лица и шеи. Существуют различные подходы к проведению этих операций: поверхностный или подкожный лифтинг по стандартной методике, более глубокий лифтинг с перемещением и фиксацией SMAS [2].

Стандартное перемещение кожи лица предполагает выделение кожно-жирового лоскута в пределах трех больших зон: височной, щечной и позадиушной и иссечения избытка кожи. SMAS-лифтинг раздвигает рамки коррекции классического лифтинга лица посредством поднятия подкожного жира и подкожной мышцы шеи вместе с кожей шеи как сложного мышечно-кожного лоскута (рис. 1).

Хороший клинический результат после хирургического вмешательства гарантируется пациенту в течение 7–10 лет. Почему же у одних пациентов мы получаем длительный результат, а у других, несмотря на все старания хирурга, правильно выбранный объем оперативного вмешательства и отсутствие осложнений – результаты не длительны. Хороший непосредственный

эффект оперативного вмешательства, а через 3–5 лет прогрессирует птоз мягких тканей и приходится выполнять повторную операцию. Почему у одних пациентов в 50–60 лет мелкоморщинистый тип старения, у других – деформационный, сопровождающийся выраженным гравитационным птозом? Возможно, ответ на эти вопросы связан с особенностями старения кожи и соединительной ткани в целом.

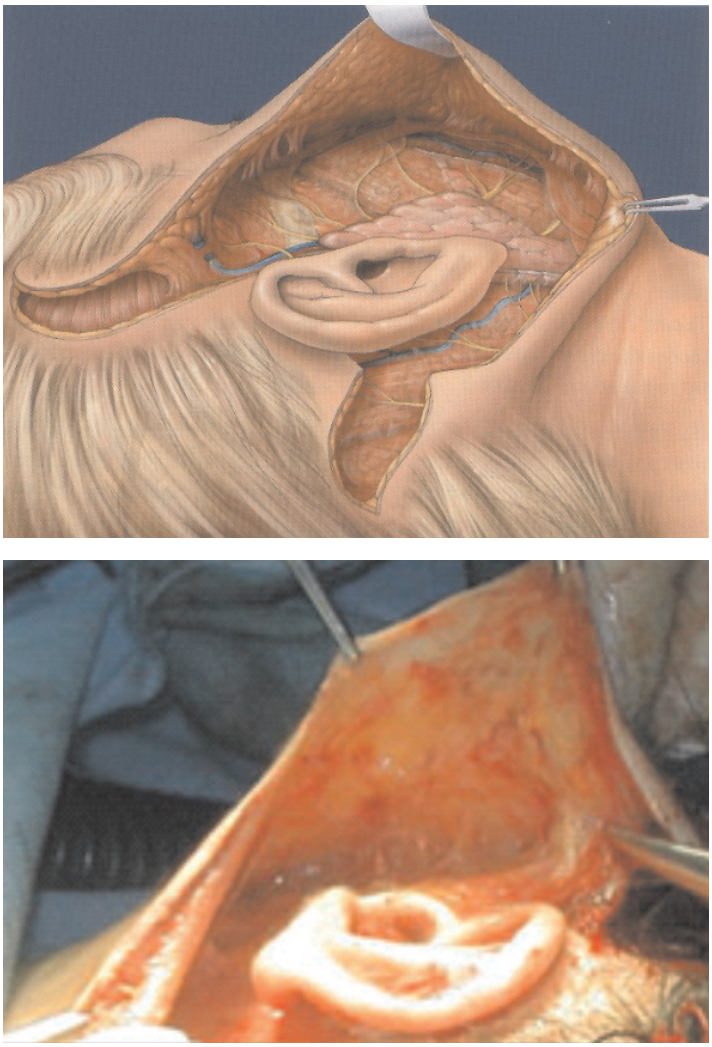

Рис. 1. Техника выполнения циркулярного лифтинга лица

Материалы и методы исследования

Изучены морфологические особенности кожи у 20 женщин, 45–60 лет, после хирургических вмешательств по поводу инволюционных изменений лица 2–3 степени (SMAS-лифтинг, SMAS лифтинг в сочетании с нижней блефаропластикой), двум из них хирургические вмешательства выполнялись повторно, через 5 лет после подкожного лифтинга по стандартной методике.

В работе использован комплекс морфологических методов исследования, включающий световую и трансмиссионную электронную микроскопию. С целью определения морфологической зрелости, плотности расположения и выявления основных типов коллагена проводилась окраска сириусом красным. Препараты изучались в поляризованном свете. Полученные микрофотографии в электронном виде анализировались в программе Image pro plus V 5.0, где проводился комплекс расчетов, направленных на выявление соотношения пикселей красного (коллаген I типа) и зеленого (коллаген III типа) цветовых диапазонов. Изображения сравнивались с препаратами группы контроля, полученными у 10 пациенток разного возраста, оперированных по поводу инволюционных изменений 2 степени (нижняя блефаропластика), без клинических признаков слабости соединительной ткани и выраженного птоза.

Результаты исследования и их обсуждение

В ходе исследования выявлено, что у 8 пациенток в основной группе (том числе 2-х повторно оперированных) с инволюционными изменениями кожи 3 степени и выраженным птозом до операции (деформационный тип старения) имеется врож-

денная патология соединительной ткани, обусловленная относительным избытком незрелого коллагена III типа со слабыми прочностными характеристиками. Это приводит к уменьшению соотношения зрелого коллагена I типа к III типу и снижению прочности соединительной ткани. Соотношения коллаген I/III составил (Me) 3,68. Отмечено, что у пациентов с 1 и 2 типом инволюционных изменений, при отсутствии выраженного птоза мягких тканей лица и без клинических признаков патологии соединительной ткани, средний показатель соотношения коллаген I/III составил (Me) 4,18. Это подтверждает врожденный характер патологии соединительной ткани.

Современные исследования позволили выявить увеличение матричной РНК (мРНК) проколлагена III и нормальное или слегка повышенное количество мРНК проколлагена I в фибробластах кожи при инволюционных изменениях кожи [3,4,5]. Количество металлопротеиназ (ферментов, модифицирующих незрелый коллаген III типа в зрелый) и их генетических предшественников – мРНК, является одинаковым у лиц с 1, 2 и 3 степенью инволюционных изменений. Вышеуказанные факты указывают на генетически обусловленное нарушение синтеза коллагена.

Изучение препаратов, окрашенных сириусом красным в поляризованном свете, подтвердило это предположение. Коллаген I типа был представлен красными, плотно упакованными между собой фибриллами. Незрелый коллаген III типа выглядел тоньше, имел зеленое окрашивание. Микроскопическое исследование показало, что в соединительной ткани у пациентов с инволюционными изменениями тканей лица 3 степени коллагеновые фибриллы имели различный диаметр, а коллагеновые волокна формировали сетчато-волокнистую или параллельно-волокнистую архитектонику. Отмечено, что при обоих типах организации коллагеновых волокон в ряде случаев было обнаружено увеличение содержания тонких пучков, дающих зеленое свечение, что косвенно указывало на повышение содержания коллагена III типа (рис. 2). Соотношение коллагена I/III типа у 40 % пациентов основной группы было сниженным, в то время как у 100 % пациентов контрольной группы данное соотношение было нормальным.



Соотношение коллагена I/III снижено *Соотношение коллагена I/III норма*

Рис. 2. Электронная микроскопия кожи основной и контрольной группы окраска Сириусом красным в поляризационном свете

Мы разделили основную группу на 2 подгруппы в зависимости от изменения соотношения коллагена I и III типа: 1А – соотношение коллагена I/III типа норма (Me = 4,18) – 12 пациенток; 1Б – соотношение коллагена I/III типа снижено (Me = 3,68) – 8 пациенток. И проследили тип старения кожи, выраженность и степень прогрессирования инволюционных изменений, частоту повторных операций и морфологические характеристики кожи в обеих подгруппах (рис. 3).

Пациенты 1 Б подгруппы со сниженным соотношением коллагена I/III имели более быстрый прогресс инволюционных изменений, деформационный тип старения мягких тканей лица и именно у этой группы можно прогнозировать неблагоприятные результаты эстетических вмешательств в области лица: 2-е из 8 пациентов (25 %) были повторно оперированы. При анализе этой группы выявлена значимо большая частота варикозной болезни нижних конечностей и грыж различных локализаций (50 % пациентов), а также ожирение 2–3 степени (у 50 % пациентов) или сочетание этих заболеваний ($p < 0,05$). Это подтверждает предположение о сходстве данной патологии и указывает на слабость соединительной ткани.

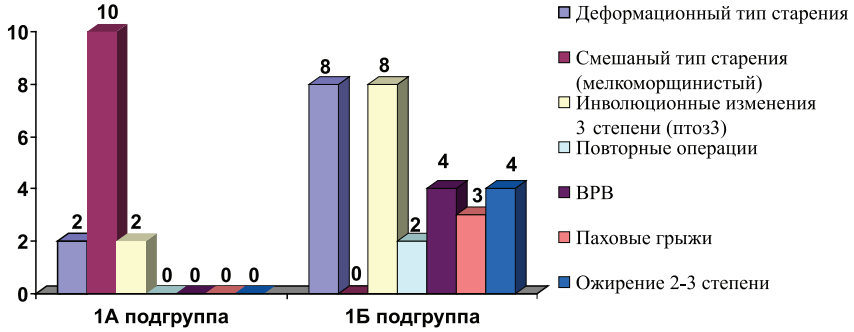

Рис. 3. Связь типа старения, прогрессирования инволюционных изменений кожи с патологией соединительной ткани

Гистологическое исследование биопсийного материала пациентов 1А и 1Б подгрупп позволяет отметить, что инволюционные изменения кожи затрагивают все ее отделы, включая производные. При морфологическом анализе выявлены следующие изменения структур эпидермиса и субэпидермальной зоны, одинаковые для обеих подгрупп: истончение эпителиального пласта за счет уменьшения объема шиповатого и зернистого слоев; уменьшение количества и размеров эпидермальных выростов, что дает сглаженный сосочковый рисунок. В эпидермисе определяются умеренно выраженный акантоз, кератоз, в шиповатом и зернистом слоях – спонгиоз. Граница между эпидермисом и дермой имеет вид практически ровной полосы, электронно-микроскопический уровень исследования выявляет истончение всех составных частей дермо-эпидермальных соединений, что характерно для инволюционных изменений кожи пациенток старшей возрастной группы (рис. 4).

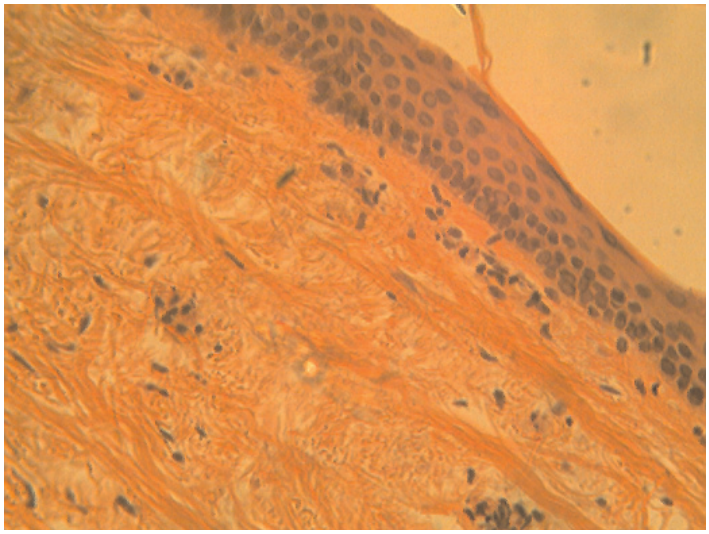

Рис. 4. Кожа пациентки 65 лет (окраска гематоксилин-эозин)

Количество клеток в дерме резко сокращено, при этом теряется их разнообразие. Преобладающими среди клеток дермы являются фибробласты, среди которых можно условно выделить несколько типов, различных для А и Б подгрупп. В А подгруппе популяция фибробластов представлена как функционально активными формами, так и клетками со сниженной синтетической активностью. Часто встречались клетки с деструктивными изменениями и единично фибробласты, содержащие липофусцин и жир (рис. 5).

В коже пациенток Б подгруппы с нарушенным соотношением коллагена, помимо клеток с различной выраженностью деструктивных и дистрофических изменений, отмечено наличие гигантских фибробластов, в цитоплазме которых присутствуют нитчатые филаменты большой длины и вариабельной толщины, расположенные вдоль всей клетки, а также фибробластов с повышенной синтетической активностью, что не характерно для кожи пациентов данной возрастной группы и говорит о незрелости соединительной ткани.

Полученные данные о морфологической и функциональной гетерогенности популяции фибробластов служат хорошим критерием для характеристики степени зрелости ткани и ее потенциальных возможностей в различных процессах морфогенеза, включая регенераторные.

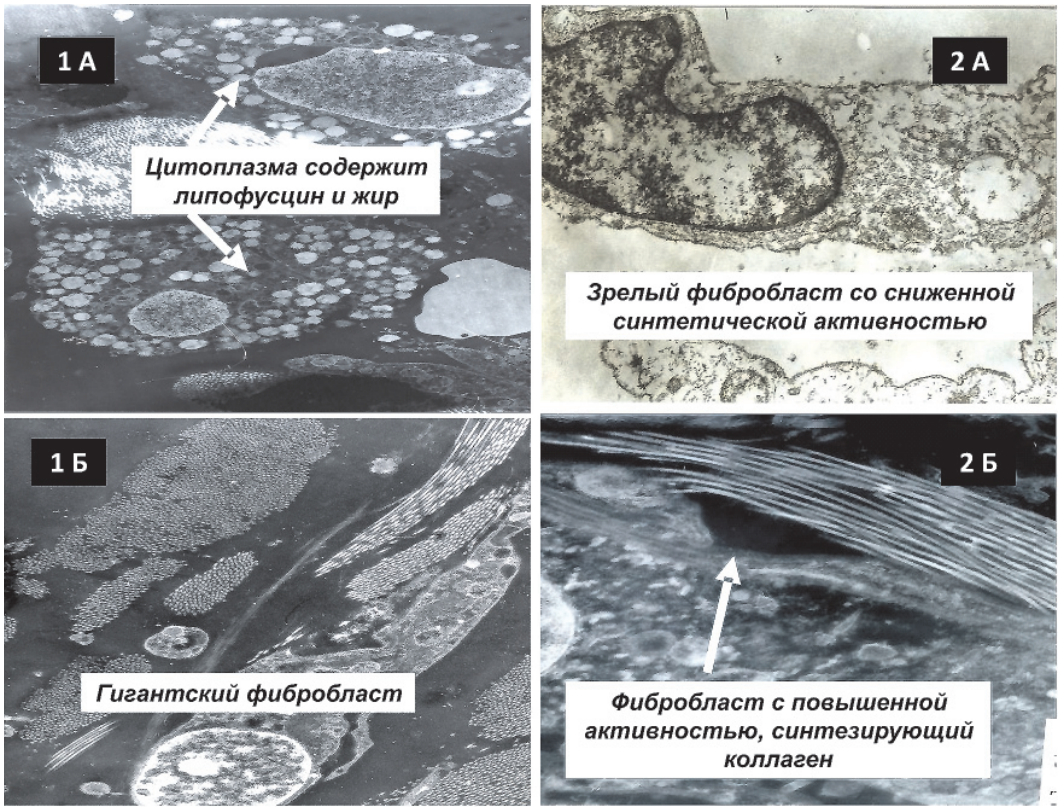

Рис. 5. Электронная микроскопия: клетки фибробластического ряда с дистрофически-деструктивными изменениями различной степени выраженности, характерные для А (1А, 2А) и Б (1Б, 2Б) подгруппы

Надо отметить, что еще одной особенностью кожи пациентов Б подгруппы являлось отсутствие макрофагов в ткани при морфологическом исследовании. Ослабление макрофагальной реакции может быть проявлением одного из факторов патологической регенерации соединительной ткани.

Заключение

В результате проведенного исследования было выявлено важное звено патогенеза прогрессирования инволюционных изменений кожи лица и птоза кожи – сниженное соотношение коллагена I/III, что указывало на врожденную патологию соединительной ткани. Пациенты со сниженным соотношением коллагена I/III имели более быстрый прогресс инволюционных изменений, деформационный тип старения лица и раннее развитие птоза. Именно у этой группы можно прогнозировать неблагоприятные результаты эстетических вмешательств в области лица.

Выявленные особенности инволюционных изменений в ткани позволяют рассматривать процесс старения дермы не только как результат генетически детерминированных изменений в клетках, связанных со снижением обмена веществ, нарушением микроциркуляции и трофики ткани, но и как один из возможных вариантов дисрегенерации кожи, включающей в себя элементы и механизмы восстановления, сходные с эмбриональным гистогенезом соединительной ткани.

Список литературы

1. Ахтямов С.Н., Бутов Ю.С. Практическая дерматокосметология. – М.: Медицина. – 2003. – 396 с.
2. Фришберг И.А. Эстетическая хирургия лица. – М., 2005. – 225 с.
3. Klinge U., Zheng H., Si Z. et al. Expression of the extracellular matrix proteins collagen I, collagen III and fibronectin and matrix metalloproteinase-1 and -13 in the skin of patients with inguinal hernia // Eur Surg Res. – 1999. – № 31. – P. 480–490.
4. Rosch R., Lynen-Jansen P., Junge K. et al. Biomaterial-dependent MMP-2 expression in fibroblasts from patients with recurrent incisional hernias // Hernia. – 2006. – Vol. 10, №2. – P. 125–130.
5. Uitto J., Perejda A.J., Abergel R.P. et al. Altered steady-state ratio of type I/III procollagen mRNAs correlates with selectively increased type I procollagen biosynthesis in cultured keloid fibroblasts // Proc Natl Acad Sci USA. – 1985. – №82. – P. 5935–5939.

References

1. Akhtjamov S.N., Butov Ju.S. Prakticheskaja dermatokosmetologija. M.: Medicina. 2003. 396 p.
2. Frishberg I.A. Ehsteticheskaja khirurgija lica. M. 2005. 225p.
3. Klinge U., Zheng H., Si Z. et al. Expression of the extracellular matrix proteins collagen I, collagen III and fibronectin and matrix metalloproteinase-1 and -13 in the skin of patients with inguinal hernia // Eur Surg Res. 1999. no. 31. pp. 480–490.
4. Rosch R., Lynen-Jansen P., Junge K. et al. Biomaterial-dependent MMP-2 expression in fibroblasts from patients with recurrent incisional hernias // Hernia. 2006. Vol. 10, no. 2. pp. 125–130.
5. Uitto J., Perejda A.J., Abergel R.P. et al. Altered steady-state ratio of type I/III procollagen mRNAs correlates with selectively increased type I procollagen biosynthesis in cultured keloid fibroblasts // Proc Natl Acad Sci USA. 1985. no. 82. pp. 5935–5939.

Рецензент –
Романцов М.Г., д.м.н., профессор, руководитель отдела медико-биологических исследований ООО «НТФФ «ПОЛИСАН», г. Санкт-Петербург.

Работа поступила в редакцию 25.04.2012.