УДК 617-089.844

НАШ ОПЫТ ЛЕЧЕНИЯ ПЕРЕЛОМОВ ТАРАННОЙ КОСТИ

Панков И.О., Рябчиков И.В., Нагматуллин В.Р.

ГАУЗ «Республиканская клиническая больница» Министерства здравоохранения Республики Татарстан, Казань, e-mail: healthbringer@gmail.com

В статье представлена и аргументированно обоснована проблема лечения переломов и переломо-вывихов таранной кости. Показаны особенности чрескостного остеосинтеза спице-стержневыми аппаратами внешней фиксации при лечении пациентов с различными типами переломов и переломо-вывихами таранной кости. Проведен анализ исходов лечения 38 пациентов с 40 переломами и переломо-вывихами таранной кости. Отличные результаты отмечены в 10 (25,0%), хорошие в 16 (40,0%), удовлетворительные в 10 (25,0%), неудовлетворительные – в 4 (10,0%) случаях. При этом из 24 случаев переломов шейки таранной кости, в 8 случаях достигнуты отличные, в 10 случаях – хорошие и в 6 случаях – удовлетворительные исходы; неудовлетворительные исходы лечения не отмечены. Из 16 случаев переломов блока и переломо-вывихов таранной кости в 2 случаях получены отличные, в 6 – хорошие, в 4 удовлетворительные результаты лечения.

Ключевые слова: переломы и переломо-вывихи, чрескостный остеосинтез, аппарат внешней фиксации

OUR EXPREIENCE OF TREATMENT OF FRACTURES OF TALUS BONE

Pankov I.O., Ryabchikov I.V., Nagmatullin V.R.

The state independent establishment of public health services «Republican clinical hospital» of Republic Tatarstan Ministry of Health, Kazan, e-mail: healthbringer@gmail.com

In article it is presented and the problem of treatment of fractures and fractures-dislocations of a talus bone is with deep arguments proved. Features of a transosseous osteosynthesis are shown to a spoke – rod devices of external fixing at treatment of patients with various types of fractures and fractures-dislocations of a tallus bone. The analysis of outcomes of treatment of 38 patients with 40 fractures and fractures-dislocations of a tallus bone is carried out. Excellent results are noted in 10 (25,0%), good in 16 (40,0%), satisfactory in 10 (25,0%), unsatisfactory – in 4 (10,0%) cases. Thus, from 24 cases of fractures of a neck of a tallus bone, in 8 cases are reached excellent, in 10 cases – good and in 6 cases – satisfactory outcomes; unsatisfactory outcomes of treatment are noted. From 16 cases of changes of the block and fractures-dislocations of a tallus bone, in 2 cases are received excellent, in 6 – good, in 4 satisfactory results of treatment.

Keywords: fractures and dislocated fractures, transosseos osteosynthesis, apparatus of external fixation

Лечение переломов и переломо-вывихов таранной кости представляет трудную задачу. Это связано как с анатомическими и функциональными особенностями стопы как органа в целом, так и с анатомо-биомеханическими особенностями ее структурных составляющих.

Таранная кость в силу определённых анатомо-биомеханических и функциональных особенностей является ключевой костью стопы. По своему местоположению она является промежуточным звеном между костями голени и всеми дистально расположенными костями стопы, испытывая весьма значительные нагрузки. Переломы таранной кости весьма тяжелы. Лечение их составляет одну из проблем современной травматологии. По данным литературы, стойкая утрата трудоспособности наблюдается в 15–30% случаев [6]. В настоящее время основным методом лечения большинства переломов и переломо-вывихов таранной кости является оперативный [1, 2, 4, 7, 8, 9].

Ряд авторов в качестве основной причины неудовлетворительных исходов лечения отмечают развитие посттравматического аваскулярного некроза таранной кости [10]. Неудачи консервативного и оперативного лечения переломов таранной кости, значительное число неудовлетворительных исходов и осложнений в виде тяжёлых деформирующих артрозов и аваскулярных некрозов определили новые пути решения данной проблемы. Необходимо отметить, что само оперативное лечение в виде открытой репозиции перелома и остеосинтеза погружными конструкциями во многих случаях усугубляет течение репаративного процесса. Метод чрескостного остеосинтеза по Илизарову в настоящее время является методом выбора при лечении переломов таранной кости. Методики чрескостного остеосинтеза позволяют обеспечить, в ряде случаев, закрытую репозицию без дополнительной травматизации, не нарушая кровообращения повреждённой таранной кости, а также стабильную фиксацию на период срастания костной и мягких тканей [3,5].

Полученные, в большинстве случаев, положительные результаты лечения различных типов переломов таранной кости аппаратом Илизарова позволили нам значительно расширить показания к его применению и дали возможность дальнейшего развития и совершенствования метода чрескостного остеосинтеза.

Материалы и методы исследования

В отделении травматологии для взрослых Научно-исследовательского центра Татарстана «Восстановительная травматология и ортопедия» – ГАУЗ РКБ МЗ РТ в 1990–2011 гг. находились на лечении 42 пациента с различными типами переломов таранной кости (всего 44 перелома). Женщин 12, мужчин 30. Переломы правой таранной кости имели место у 23, левой – у 17, двусторонние переломы – у 2 пациентов. В настоящем исследовании рассматривается наиболее тяжелая категория повреждений – переломы шейки и блока таранной кости, а также переломо-вывихи таранной кости.

С целью уточнения диагноза проводится рентгенографическое исследование голеностопного сустава и стопы в прямой и боковой проекциях; в ряде случаев, с целью получения наиболее достоверных данных о степени разрушения таранной кости и голеностопного сустава, показаны рентгено-компьютерная, а также магнитно-резонансная томографии.

Раннее хирургическое лечение в настоящее время является методом выбора при переломах и переломовывихах таранной кости. Чрескостный остеосинтез по Илизарову в настоящее время наиболее актуален при лечении данной патологии. Чрескостный остеосинтез позволяет осуществить, в ряде случаев, закрытую репозицию с устранением подвывиха фрагментов таранной кости без нанесения дополнительной травмы и не нарушая кровообращения поврежденного сегмента, а также обеспечить стабильную фиксацию на период консолидации с необходимой разгрузкой голеностопного сустава. В случаях применения открытой репозиции, последняя осуществляется из малых щадящих оперативных доступов с минимальной травматизацией тканей. В отделении травматологии НИЦТ «ВТО» разработаны методики чрескостного остеосинтеза, способ лечения, а также оригинальные биомеханически обоснованные компоновки аппарата Илизарова, спице-стержневых аппаратов внешней фиксации, позволяющие произвести точную репозицию с устранением всех видов смещений, а также, при необходимости, коррекцию положения отломков с восполнением компрессии по плоскости перелома. Разработанные нами способ лечения и компоновки аппаратов позволяют обеспечить надежную фиксацию на период консолидации костной и срастания мягких тканей. При этом при переломах шейки таранной кости, а также блока с незначительным смещением отломков возможно применение закрытой репозиции аппаратом внешней фиксации. Тяжелые смещенные переломы и переломо-вывихи таранной кости являются показанием к открытой репозиции, чрескостному остеосинтезу.

Чрескостный остеосинтез аппаратами внешней фиксации при переломах шейки таранной кости

Нами разработаны и успешно применяются оригинальная биомеханически обоснованная компоновка аппарата внешней фиксации (Патент РФ на полезную модель №63671), а также способ лечения переломов таранной кости (Патент РФ на изобретение №2356511), позволяющие производить точную репозицию перелома с устранением всех видов смещений и обеспечивать стабильную фиксацию на период консолидации. Разработанная компоновка аппарата состоит из одной или двух кольцевых опор, устанавливаемых на костях голени и замкнутой опоры, которая устанавливается на стопе. Замкнутая опора представляет две полукольцевые или дуговые опоры с кронштейнами, которые соединяются между собой посредством резьбовых стержней с шарнирами. При этом переднее полукольцо опоры устанавливается на костях среднего отдела стопы, а заднее полукольцо – на пяточной кости. Все опоры соединяются между собой резьбовыми стержнями с шарнирами (рисунок).

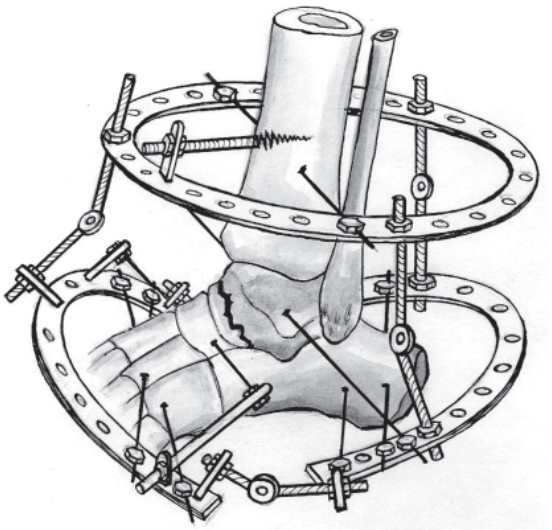

Схема чрескостного остеосинтеза и компоновка аппарата внешней фиксации при переломах таранной кости

По достижении обезболивающего эффекта производится закрытая ручная репозиция перелома таранной кости с устранением грубых смещений отломков. При этом особое значение мы придаем устранению ротационного смещения переднего отломка таранной кости. С этой целью передний отдел стопы переводится в положение умеренной пронации. Затем в большеберцовую кость, на уровне ее нижней трети, вводят два винта Шанца и проводят спицу, которые закрепляют в кольцевой (или кольцевых) опоре аппарата. Через пяточную кость, перпендикулярно сагиттальной плоскости, проводят две спицы и закрепляют в заднем полукольце замкнутой опоры. Через кости среднего отдела стопы, не нарушая ее поперечного свода, проводятся две перекрещивающиеся спицы, которые закрепляются в переднем полукольце той же опоры. Опоры соединяются между собой резьбовыми стержнями с шарнирами. Перемещением по резьбовым стержням осуществляют дозированную дистракцию, поворотом переднего полукольца замкнутой опоры по шарнирам в направлении пронации переднего отдела стопы производят репозицию перелома таранной кости. При значительных по величине смещениях таранной кости производится открытая репозиция из малых операционных доступов с устранением всех видов смещений под визуальным контролем. По завершении репозиции, изолированно, через каждый отломок таранной кости проводят спицы, которые закрепляют в кронштейнах, установленных на замкнутой опоре. Операция завершается контрольной рентгенограммой голеностопного сустава в двух стандартных проекциях и рентгенограммой стопы в проекции на таранную кость. Срок лечения в аппарате составляет 2,5–3 месяца.

Чрескостный остеосинтез при переломах блока и переломо-вывихах таранной кости

Переломы и переломо-вывихи блока таранной кости относятся к числу наиболее тяжелых и трудно репонируемых переломов костей конечностей. Как правило, при лечении таких переломов открытое вправление фрагмента (фрагментов) блока таранной кости является наиболее оптимальным. Оперативный доступ осуществляется по боковой или передне-боковой поверхности области голеностопного сустава соответственно смещенному фрагменту блока таранной кости. После репозиции и вправления блока последний временно фиксируется короткими спицами. При таких повреждениях применяется разработанная нами компоновка аппарата внешней фиксации (Патент РФ на полезную модель №63671), а также способ лечения переломов таранной кости (Патент РФ на изобретение №2356511).

Компоновка аппарата также состоит из одной или двух кольцевых опор голени и замкнутой опоры стопы, соединенных шарнирно-резьбовыми системами. Введение винтов Шанца и проведение спиц через большеберцовую, пяточную и кости среднего отдела стопы производится по описанной методике. По достижении репозиции с устранением всех видов смещений через отломки таранной кости проводят спицы и закрепляют в замкнутой опоре аппарата. Аппарат переводится в режим стабильной фиксации. Рана закрывается по общехирургическим правилам. Операция завершается контрольной рентгенограммой голеностопного сустава в двух стандартных проекциях и рентгенограммой стопы в проекции на таранную кость. Срок лечения в аппарате составляет 3 месяца.

Ведение пациентов в послеоперационном периоде

После операции чрескостного остеосинтеза необходимость в стационарном лечении составляет, в среднем, до 2-х недель и зависит от типа перелома, характера и тяжести повреждения тканей. Малая травматичность вмешательства, высокая надежность и стабильность фиксации обеспечивают возможность активного ведения пациентов. Больные могут вставать, ходить с помощью костылей с первого дня после операции. При этом сохраняется возможность активных движений в коленном суставе и суставах пальцев стопы. В случаях открытых вмешательств ведение операционной раны осуществляется по общехирургическим правилам.

Рентгеновский контроль голеностопного сустава проводится перед выпиской из стационара и затем 1 раз в месяц с обязательным осмотром пациента в отделении. Вопрос об удалении спиц и винтов, демонтаже и снятии аппарата решается индивидуально, на основании данных клинико-рентгенологического обследования пациентов.

После демонтажа и снятия аппарата внешней фиксации необходимо выполнение всего комплекса восстановительного лечения. Мы рекомендуем раннее начало активных движений в голеностопном суставе и суставах стопы, которые являются профилактикой развития контрактур суставов. При этом нагрузка на стопу должна осуществляться не ранее 5–6 месяцев с момента травмы при переломах шейки таранной кости и не ранее 8–9 месяцев при переломах блока таранной кости и переломо-вывихах. Все пациенты с переломами таранной кости должны быть взяты на диспансерный учет до исхода лечения с обязательным клинико-рентгенологическим контролем в стационаре не реже 1–1,5 раза в месяц. Восстановление трудоспособности зависит от типа и характера перелома и происходит в течение 3–12 месяцев после демонтажа и снятия аппарата внешней фиксации.

Результаты лечения пациентов с переломами и переломо-вывихами таранной кости и их обсуждение

Проведен анализ лечения 38 пациентов с переломами и переломо-вывихами таранной кости (всего 40 переломов). Пациентов с переломами шейки таранной кости 22 (всего 24 перелома), с переломами блока таранной кости и переломо-вывихами 16. Сроки наблюдений составили от 1 года до 18 лет. Результаты оценивались на основании данных клинико-рентгенологического исследования, а также оценки качества жизни, обусловленного здоровьем.

Применяемая нами комплексная система оценки исходов лечения включала следующие параметры: боль (отсутствие, наличие, степень интенсивности), возможность ходьбы, нагрузки конечности, активность пациента с восстановлением обычного ритма жизни, восстановление трудоспособности, отношение к спорту (что выявлялось на основании данных анамнеза); болезненность при пальпации и выполнении активных и пассивных движений в голеностопном суставе, деформацию, состояние мышц бедра и голени (наличие или отсутствие атрофии), восстановление оси конечности, местные сосудистые расстройства (отсутствие или наличие отеков), результаты измерения движения в голеностопном суставе в градусах, восстановление сводов стопы. При рентгенологическом исследовании оценивались качество репозиции перелома таранной кости, сращение отломков, состояние рентгеновской суставной щели голеностопного и подтаранного суставов, отсутствие или наличие остеопороза. Результаты лечения переломов и переломо-вывихов таранной кости приведены в таблице.

Как следует из данных таблицы, при переломах и переломо-вывихах таранной кости, из 40 случаев повреждений отличные результаты отмечены в 10 (25,0%), хорошие в 16 (40,0%), удовлетворительные в 10 (25,0%), неудовлетворительные – в 4 (10,0%) случаях. При этом из 24 случаев переломов шейки таранной кости, в 8 случаях достигнуты отличные, в 10 случаях – хорошие и в 6 случаях – удовлетворительные исходы; неудовлетворительные исходы лечения не отмечены. Из 16 случаев переломов блока и переломо-вывихов таранной кости, в 2 случаях получены отличные, в 6 – хорошие, в 4 удовлетворительные результаты лечения. В 4 случаях отмечены

неудовлетворительные результаты по причине развития тяжелого деформирующего артроза голеностопного сустава и аваскулярного некроза таранной кости, приведших к значительным нарушениям функции нижней конечности, потере работоспособности и значительному снижению активности и привычного ритма жизни. Указанные осложнения вызвали необходимость применения артродезирующих операций с целью восстановления опороспособности конечности.

Результаты лечения переломов и переломо-вывихов таранной кости

№ п/п	Вид повреждения таранной кости	Оценка исходов лечения				Всего
		отл.	хор.	удовл.	неудов.	
1	Переломы шейки	8	10	6	-	24
2	Переломы блока и переломо-вывихи	2	6	4	4	16
	Итого переломов	10	16	10	4	40

Таким образом, анализ результатов лечения 38 пациентов с 40 переломами и переломо-вывихами таранной кости показал хорошие репозиционные возможности чрескостного остеосинтеза аппаратами внешней фиксации. Отличные и хорошие исходы отмечены в 26 (65,0%) из 40 случаев повреждений. Полученные в большинстве случаев положительные результаты позволяют считать данный метод лечения методом выбора при переломах и переломо-вывихах таранной кости.

Список литературы

1. Даниляк В.В. Переломы таранной кости / Margo Anterior (под ред. В.В. Даниляка). – 2000. – № 1–2. – С. 3–7.

2. Корышков Н.А. Особенности лечения повреждений таранной кости / Н.А. Корышков, О.В. Зайцев // Вестник травматол. и ортопедии им. Н.Н. Приорова. – 2003. – № 1. – С. 46–50.

3. Нигматуллин К.К. Аппарат внешней фиксации для лечения переломов таранной кости / К.К. Нигматуллин, М.А. Валитов, А.А. Килькинов // Разработка и технология производства медицинских инструментов. – М., 1989. – С. 33–38.

4. Черкес-Заде Д.И. Хирургия стопы / Д.И. Черкес-Заде, Ю.Ф. Каменев. – М.: Медицина, 1995. – 256 с.

5. Швед С.И. Чрескостный остеосинтез по Илизарову при лечении больных с переломами таранной кости / С.И. Швед, Ю.М. Сысенко, Л.В. Мальцева // Гений ортопедии. – 1997. – № 1. – С. 50–52.

6. Яралов-Яралянц В.А. Переломы и вывихи костей стопы. – Киев: Здоровья, 1969. – 196 с.

7. Kankare J. Dislocated Fractures of the Talus Treated with Biodegradable Internal Fixation / J. Kankare, P. Rokannen // Arch. Orthop. Trauma Surg. – 1998. – V. 117 (1–2). – P. 62–64.

8. Nadin I. Open Reduction and Internal Fixation of Fractures of the Posterior Process of the Talus: A Case Report and Revieu of the Literature / I. Nadin, A. Tosic, N. Ebraheim // Foot Ankle Int. – 1999. – V. 20(1). – P. 50–52.

9. Papaioannon N.A. Traumatic Extrusion of the Talus (Missing Talus) / N.A. Papaioannon, C.G. Kokorogiannis, G.G. Karachalios // Foot Ankle Int. – 1998. – V. 19(9). – P. 590–593.

10. Thordarson D.B. Magnetic Resonance Imading to Detect Avascular Necrosis After Open Reduction and Internal Fixation of Talar Neck Fractures / D.B. Thordarson, M.J. Triffon, M.R.Tork // Foot Ankle Int. – 1996. – V. 17(12). – P. 742–747.

References

1. Danilyak V.V. Perelomi tarannoy kosti – Margo Anterior. Moscow, 2000, no. 1, pp. 3–7.

2. Korishkov N.A., Zaitsev O.V. Osobennosti lechenia povrezhdeniy tarannoy kosti – Vestnik travmatologii i ortopedii im. N.N. Priorova, 2003, no.1, pp. 46–50.

3. Nigmatullin K.K., Valitov M.A., Kilkinov A.A. Apparat vneshney fiksatsii dlya lechenia perelomov tarannoy kosti – Razrabotka i tekhnologia proizvodstva meditsinskih instrumentov. Moscow, 1989, pp. 33–38.

4. Cherkes-Zade D.I., Kamenev U.F. Khirurgia stopi. Moscow, Medicina Publ., 1995. 256 pp.

5. Schved S.I., Sisenko U.M., Maltseva L.V. Chreskostniy osteosintez po Ilizarovu pri lechenii bolnih s perelomami tarannoy kosti – Geniy ortopedii, 1997, no.1, pp. 50–52.

6. Yaralov-Yaralyants V.A. Perelomi i vivihi kostey stopi. Kiev, Zdorovia Publ. 1969. 196 pp.

7. Kankare J. Dislocated Fractures of the Talus Treated with Biodegradable Internal Fixation / J. Kankare, P. Rokannen // Arch. Orthop. Trauma Surg. 1998. V. 117 (1–2). pp. 62–64.

8. Nadin I. Open Reduction and Internal Fixation of Fractures of the Posterior Process of the Talus: A Case Report and Revieu of the Literature / I. Nadin, A. Tosic, N. Ebraheim // Foot Ankle Int. 1999. V. 20(1). pp. 50–52.

9. Papaioannon N.A. Traumatic Extrusion of the Talus (Missing Talus) / N.A. Papaioannon, C.G. Kokorogiannis, G.G. Karachalios // Foot Ankle Int. 1998. V. 19(9). pp. 590–593.

10. Thordarson D.B. Magnetic Resonance Imading to Detect Avascular Necrosis After Open Reduction and Internal Fixation of Talar Neck Fractures / D.B. Thordarson, M.J. Triffon, M.R. Tork // Foot Ankle Int. 1996. V. 17(12). pp. 742–747.

Рецензенты:

Ибрагимов Я.Х., д.м.н., профессор, профессор кафедры травматологии и ортопедии ГБОУ ДПО КГМА Минздравсоцразвития России, г. Казань;

Скворцов А.П., д.м.н., доцент кафедры травматологии и ортопедии ГБОУ ДПО КГМА Минздравсоцразвития России, г. Казань.

Работа поступила в редакцию 18.05.2012.