УДК 617.581:61-77] – 053.9

РЕЗУЛЬТАТЫ ПРИМЕНЕНИЯ РАЗНЫХ ВИДОВ ЗАМЕЩЕНИЯ КОСТНЫХ ПОЛОСТЕЙ ПРИ ХИРУРГИЧЕСКОМ ЛЕЧЕНИИ БОЛЬНЫХ ХРОНИЧЕСКИМ ОСТЕОМИЕЛИТОМ

[1]Линник С.А., [2]Ткаченко А.Н., [1]Марковиченко Р.В., [1]Хачатрян Е.С., [1]Савушкин Ю.Н., [1]Жарков А.В.

[1]ГБОУ ВПО «Северо-Западный государственный медицинский университет им. И.И. Мечникова», Санкт-Петербург, e-mail: mechnic@gmail.com;
[2]СПб ГУЗ «Медицинский информационно-аналитический центр», Санкт-Петербург, e-mail: mail@miac.zdrav.spb.ru

Цель исследования – изучить клиническую эффективность применения разных видов пластики при хирургическом лечении хронического остеомиелита. В работе анализируются сведения о 197 больных с различными формами остеомиелита, которым выполнялись костная аутопластика, пластика Osteoset T и комбинированные виды пластики. Среди пациентов выделены три группы. Первую составили 94 больных (47,7%), у которых костная полость после хирургической обработки очага остеомиелита выполнялась костным аутотрансплантатом. Во вторую группу вошел 61 пациент (31%), во время операции у этих больных применялся Osteoset T. В 42 (21,3%) случаях (третья группа) осуществлена комбинированная пластика кости с использованием как собственных тканей, так и препарата Osteoset T. При этом в 19 (9,6%) наблюдениях пластика с использованием Osteoset T применялась вместе с костной аутопластикой, а в 23 (11,7%) случаях использование этого препарата осуществлялось одновременно с мышечной аутопластикой. Предлагаемый алгоритм ведения больных, которым показаны различные виды костной и костно-мышечной пластики, соответствует требованиям национального руководства по травматологии и ортопедии и позволяет осуществлять подобные вмешательства после комплексного обследования с минимальным риском для пациентов. В ближайшем послеоперационном периоде стойкий положительный эффект достигнут у 89,8% больных, перенесших костную пластику; у 86,9% пациентов при пластике препаратом Osteoset T и в 85,3% случаев применения комбинированных видов пластики.

Ключевые слова: хронический остеомиелит, костная пластика, костно-мышечная пластика

THE DIFFERENT TYPES USE RESULTS OF BONE CAVITIES REPLACEMENT IN THE PATIENTS' SURGICAL TREATMENT WITH CHRONIC OSTEOMIELITIS

[1]Linnik S.A., [2]Tkachenko A.N., [1]Markovichenko R.V., [1]Khachatryan E.S., [1]Savushkin Y.N., [1]Zharkov A.V.

[1]The State Budget Educational Institution of Higher Professional Training «North-West State Medical University named after I.I. Mechnikov», St. Petersburg, e-mail: mechnic@gmail.com;
[2]The St. Petersburg State Health Care Institution, St. Petersburg, e-mail: mail@miac.zdrav.spb.ru

The purpose of the research is to study the clinical efficiency of application of the different types of plasticity at the surgical treatment of chronic osteomyelitis. This paper has been analyzed the data on 197 patients with different forms of osteomyelitis, which is performed the autotransplantation bone, the Osteoset T plastic, and the combined methods of the composite plastics. Among patients three groups have been distinguished. The first had been made up 94 patients (e.g. 47,7%), in which the bone cavity after surgical treatment of the hearth of osteomyelitis was carried out by a bone au-tograft. The second group had been included 61 patients (e.g. 31%), during the surgery in these pa-tients the Osteoset T was applied. In 42 (e.g. 21,3%) cases (the third group) the combined plastic bone with the use both its own tissues, and the Osteoset T preparation was carried out. Thus, in 19 (e.g. 9,6%) cases with the plastic Osteoset T was applied together with the bone autotrans-plantation, and in 23 (e.g. 11,7%) cases the use of this preparation was carried out at the same time with a muscular autotransplantation. The proposed algorithm for the patients management, that has been shown the different types of the bone and musculoskeletal plastics is met the requirements of the National Traumatology and Orthopaedics Guidelines, and it is allowed to be implemented such intervention after a comprehensive examination with the minimum risk to the patients. During the immediate postoperative period, the sufficiently stable positive effect has been achieved in 89,8 % of cases, where the patients have survived the bone grafting; in 86,9 % of cases, where the patients have survived the Osteoset T plastic drug, and in 85,3 % of cases, where the patients have survived the combined methods of plastics.

Keywords: chronic osteomyelitis, bone plastics, musculoskeletal plastics

Проблема хирургического лечения больных хроническим остеомиелитом (ХО) в настоящее время не может считаться окончательно решенной. По данным ряда исследователей, в общей структуре заболеваний костно-мышечной системы хронический остеомиелит составляет 12–25% [1]. Не имеет тенденции к снижению и численность контингента больных с послеоперационным остеомиелитом, который констатируется в 2–30,8% при оперативном лечении больных с закрытыми переломами различной локализации [3]. Это обстоятельство объясняется как расширением показаний и сложностью оперативных вмешательств, так и дефектами в деятельности хирургов, допускаемыми при лечении пациентов с травмами и ортопедическими за-

болеваниями [3, 5, 8]. Потенциальные возможности внедрения возбудителей гнойной инфекции возрастают и в связи с применением ауто-, алло-, ксенотрансплантантов, увеличивающих риск развития остеомиелита [2]. Сохраняется и высокая частота рецидивов ХО после лечения пациентов хирургическими методами лечения пациентов, составляя от 9 до 56% [3, 4].

В настоящее время при хирургическом лечении больных ХО применяются различные виды пластики костей собственными тканями, используются возможности искусственных препаратов и комбинированные виды восстановления целостности кости [6, 7, 9, 10]. Изучение результатов применения этих методов актуально для медицинской науки и практики.

Цель исследования состояла в изучении клинической эффективности применения разных видов пластики при хирургическом лечении хронического остеомиелита.

Материалы и методы исследования

В работе анализируются сведения о 197 больных с разными формами хронического остеомиелита, которым выполнялись костная аутопластика, пластика с использованием препарата Osteoset T (кристаллический сульфат кальция в сочетании с 4%-м тобрамицином и стеариновой кислотой) и комбинированные виды пластики. Лечение всех больных проводилось в клинике травматологии и ортопедии ГБОУ ВПО СЗГМУ им. И.И. Мечникова Росздрава с 2003 по 2011 г.

Из данных табл. 1 следует, что большинство пациентов, данные о которых анализировались в исследовании, составили мужчины – 150 (76,1%) чел. Почти все больные пребывали в трудоспособном возрасте – до 60 лет – 185 наблюдений (93,9%).

Таблица 1

Распределение больных ХО с учетом возраста и пола

Группы пациентов в возрасте	Число клинических наблюдений (%)		
	мужчин	женщин	всего
До 20 лет	5 (2,5)	1 (0,5)	6 (3)
От 20 до 29 лет	30 (15,2)	8 (4,1)	38 (19,3)
От 30 до 39 лет	44 (22,3)	10 (5,1)	54 (27,4)
От 40 до 49 лет	39 (19,8)	23 (11,7)	62 (31,5)
От 50 до 59 лет	20 (10,2)	5 (2,5)	25 12,7)
60 лет и старше	12 (6,1)	-	12 (6,1)
Всего	150 (76,1)	47 (23,9)	197(100)

Ведущими причинами развития хронического остеомиелита являлись послеоперационные гнойно-септические осложнения. Экзогенный остеомиелит констатирован в 183 случаях (92,9%). Среди них послеоперационный остеомиелит выявлен у 145 чел. (73,6%), а посттравматический – у 38 (19,3%). Эндогенный (гематогенный) остеомиелит диагностирован у 14 (7,1%) пациентов.

Среди пациентов выделены три группы. Первую составили 94 больных (47,7%), у которых костная полость после хирургической обработки очага остеомиелита выполнялась костным аутотрансплантатом. Во вторую группу вошел 61 пациент (31%), во время операции у этих больных применялся Osteoset T. В 42 (21,3%) случаях (третья группа) осуществлена комбинированная пластика кости с использованием как собственных тканей, так и препарата Osteoset T. При этом в 19 (9,6%) наблюдениях пластика с использованием Osteoset T применялась вместе с костной аутопластикой, а в 23 (11,7%) случаях использование этого препарата осуществлялось одновременно с мышечной аутопластикой.

Техника костной аутопластики включала в себя три этапа, условно определяемые как: «чистый» (забор костного материала), «инфицированный» (хирургическая обработка очага остеомиелита) и «восстановительный» (заполнение костной полости аутотрансплантатами). При недостатке ресурсов костной ткани операцию дополняли мышечной пластикой, сочетание которой со свободной костной пересадкой значительно расширяло возможности пластических хирургических пособий, осуществляемых при хроническом остеомиелите. В случаях значительных объемов костных полостей (более 30 мл), с учетом ограниченных показаний к применению Osteoset T, приходилось использовать комбинацию препарата с другими видами пластики.

В послеоперационном периоде больные соблюдали постельный режим. Гипсовая иммобилизация в большинстве случаев осуществлялась посредством глубокой гипсовой лонгеты. Средний срок иммобилизации 5–6 недель. Все пациенты в течение 10 дней получали антибиотики, подобранные по антибиотикограмме. Больным со сниженным иммунитетом назначали иммуномодуляторы (деринат, декарис, споробактерин и т.п.)

Результаты оперативного лечения остеомиелита с применением препарата Osteoset T и костной пластики оценивали по трехбалльной системе.

К «хорошим» результатам отнесены исходы лечения пациентов, у которых достигнута стойкая ремиссия заболевания с сохранением функции конечности, отсутствием трофических язв, свищей и болевого синдрома. В этих случаях объем движений в ближайших суставах сохранялся полностью или отмечались умеренные контрактуры, не препятствующие функции конечности. Рентгенологически отсутствовали признаки деструкции. Субъективно пациенты оценивали результаты операции положительно.

Как «удовлетворительные» расценивались результаты хирургического лечения больных ХО в случаях достижения выздоровления, однако, после проведенного лечения констатировано нарушение функции конечности (выраженные контрактуры, анкилозы, боли и т.д.). Рентгенологически очаги деструкции, секвестры в зоне операции не выявлялись.

К «неудовлетворительным» результатам отнесены случаи, когда стойкого выздоровления больных ХО не наступало. В этих наблюдениях у пациентов постоянно существовали или периодически открывались свищи, отмечался отек и перифокальные изменения кожи в виде изъязвлений, пигментации, дерматита, сохранялись ложные суставы. При рентгенологическом исследовании обнаруживались очаги деструкции костной ткани в зоне проведения хирургического вмешательства.

Результаты исследования и их обсуждение

Заживление послеоперационных ран первичным натяжением произошло у 87 (92,5%) пациентов при костной ауто-

пластике, 53 (86,9%) больных при пластике препаратом Osteoset T и 37 (88,1%) при комбинированных видах пластики. Вторичное заживление произошло у 7 (7,5%), 8 (13,1%), и 5 (1,9%) больных, соответственно. Нагноение констатировано в 4 (4,2%), 4 (6,6%) и 3 (7,1%) наблюдениях.

Отдаленные результаты изучены в сроки от 1 года до 6 лет у 149 (75,6%) пациентов. Среди них 69 больных I группы, 46 пациентов II группы и 34 человека из III группы. В ближайшем послеоперационном периоде стойкий положительный эффект достигнут у 62 (89,8%) больных, перенесших костную пластику; у 40 (86,9%) пациентов при пластике препаратом Osteoset T, и в 29 (85,3%) случаях применения комбинированных видов пластики.

Хорошие отдаленные результаты получены у 58 (84,1%) пациентов, перенесших костную пластику, у 37 (80,4%) больных при пластике препаратом Osteoset T и у 27 (79,4%) случаях применения комбинированных видов пластики. Результаты лечения расценены как удовлетворительные у 6 (8,7%), 6 (13%) и 5 (14,7%) пациентов соответственно. Рентгенологически у этих больных отмечалось выздоровление. Неудовлетворительные результаты констатированы у 5 (7,2%) больных, перенесших костную пластику; у 3 (6,5%) пациентов при пластике препаратом Osteoset T, и у 2 (5,93%) в случаях применения комбинированных видов пластики.

Костная пластика при лечении больных ХО применена в 94 случаях. Приводим один из клинических примеров применения данного вида пластики.

Больной В. 27 лет (история болезни № 12376). В 2004 году заболел скарлатиной. В процессе болезни выявлен острый гематогенный остеомиелит правой голени. Вскрыта параоссальная флегмона. Осенью каждого года приходилось вскрывать флегмоны – последний раз 03.11.07. Поступил для хирургического лечения 31.10.08. Под эндотрахеальным наркозом 16.11.08 проведена радикальная операция. Из гребня повздовшной кости взяты аутотрансплантаты в виде «щебня». На правой голени выполнена трепанация большеберцовой кости, на протяжении 10 см. Большая полость, содержащая большое количество густого гноя, санирована, промыта растворами антисептиков и, после обработки порошкообразным пенициллином, замещена костными аутрансплантатами и мышечным лоскутом из переднего отдела дельтовидной мышцы. Редкие швы. Первичное заживление. Осмотр через 2 года. Стойкое выздоровление (рис. 1).

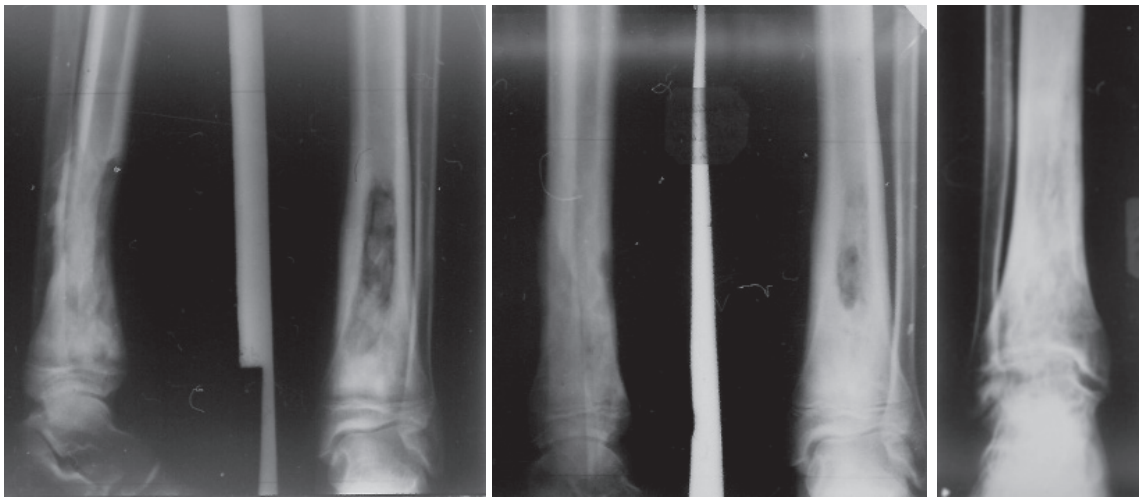

а б в

Рис. 1. Рентгенограммы костей правой голени больного В. 27 лет, перенесшего костную аутопластику: а – первый день после костной аутопластики. Костная полость в нижней трети правой большеберцовой кости заполнена костными аутотрансплантатами; б – через 7 месяцев. Значительное уменьшение остеомиелитической полости в объёме; в – через 14 месяцев после операции. Полное восстановление костной ткани

Пластика препаратом Osteoset T осуществлена у 61 пациента. Ниже приводится клиническое наблюдение применения препарата Osteoset T.

Больная Ф., 59 лет (история болезни № 7957). В 1967 году вследствие острого гематогенного остеомиелита перенесла хирургическую обработку очага остеомиелита

(ХООО). Рана зажила первичным натяжением. После переохлаждения в 1995 году стали беспокоить периодические изъязвления в области передней поверхности правой голени, а в январе 2009 открылся свищ с гнойным отделяемым. Поступила в клинику 28.04.09. Под эндотрахеальным наркозом 06.05.09 выполнена операция ХООО. Окаймляющим разрезом длинной 15 см с иссечением рубца в верхней трети голени обнажена большеберцовая кость. Выполнена трепанация кости и вскрыта полость деструкции, заполненная пиогенной капсулой с гноем серого цвета. Произведена ХООО. Полость объёмом 27 мл заполнена препаратом Osteoset T. Наложены редкие швы на рану. Последняя зажила первичным натяжением. Через год после операции: на рентгенограмме нет следов препарата Osteoset T, костная полость заполнена и рентгенологически не отличается от окружающей костной ткани. Достигнута стойкая ремиссия (рис. 2).

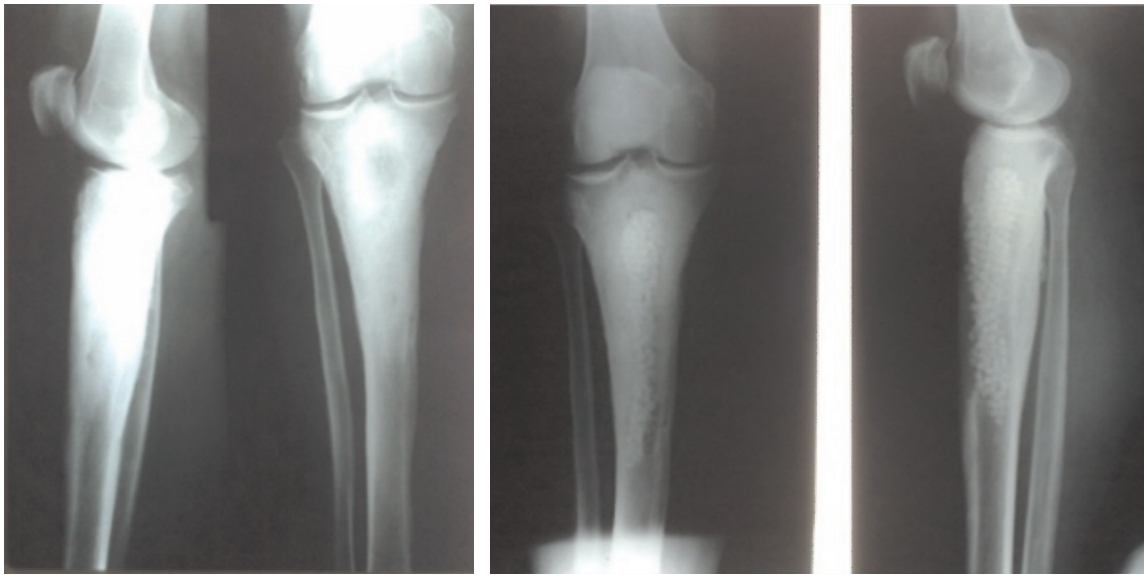

а б

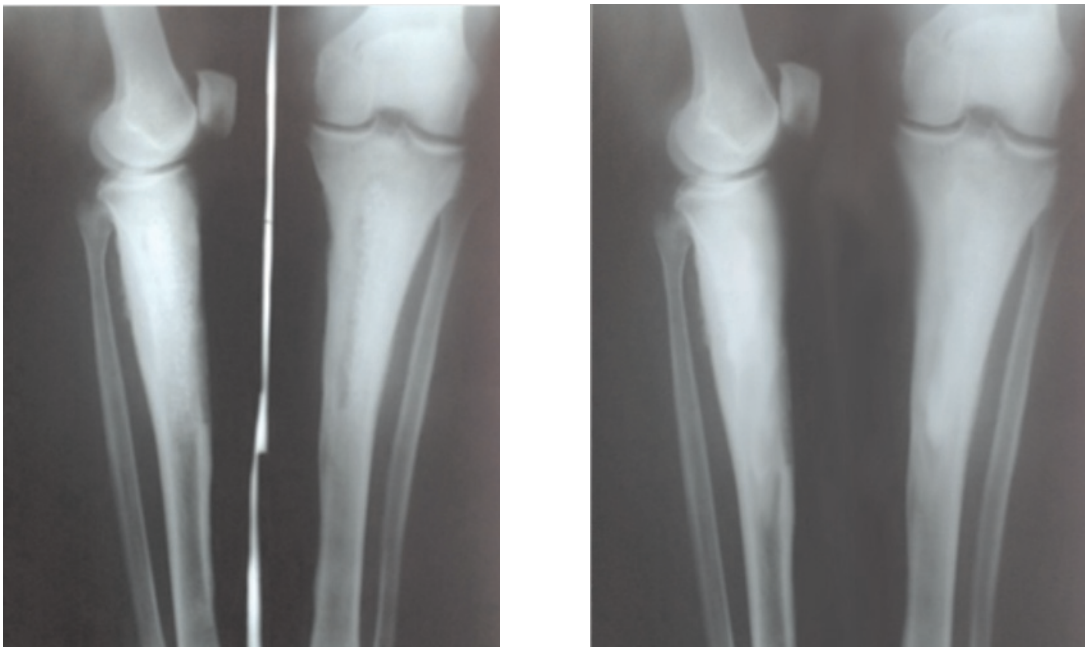

в г

Рис. 2. Рентгенограммы больной Ф. 59 лет, перенесшей пластику правой большеберцовой кости препаратом Osteoset T: а – рентгенограмма до операции; б – рентгенограмма на следующий день после операции; в – через 4 недели после операции; г – через год после операции

Комбинированная аутопластика применялась у 42 больных. В 19 случаях применение препарата Osteoset T сочеталось с костной аутопластикой, а в 23 наблюдениях – с мышечной аутопластикой. Клинический пример такого вида пластики приводится ниже.

Больная А., 47 лет (история болезни № 14167) поступила в клинику 27.08.08 с диагнозом хронический посттравматический остеомиелит левого бедра. Ранее неоднократно подвергалась операциям по поводу данного заболевания. В клинике 12.09.08 выполнена операция ХООО. Окаймляющим разрезом длинной 20 см, с иссечением рубца в средней и нижней трети левого бедра обнажена бедренная кость. Выполнена трепанация кости и вскрыта полость деструкции заполненная густым гноем и гнойным грануляциями, в толще которых обнаружен секвестр 5,0×1,0×0,6 см. Произведена ХООО. Объём полости составил 47 мл. Учитывая вес пациентки (75 кг) принято решение о комбинированной пластике. Из гребня повздовшной кости взят костный аутотрансплантат объёмом около 12 мл в виде щебня. После смешивания препарата Osteoset T с костным аутотрансплантатом полость заполнена и наложены послойные швы на рану. Рана зажила первичным натяжением. Достигнута стойкая ремиссия (рис. 3).

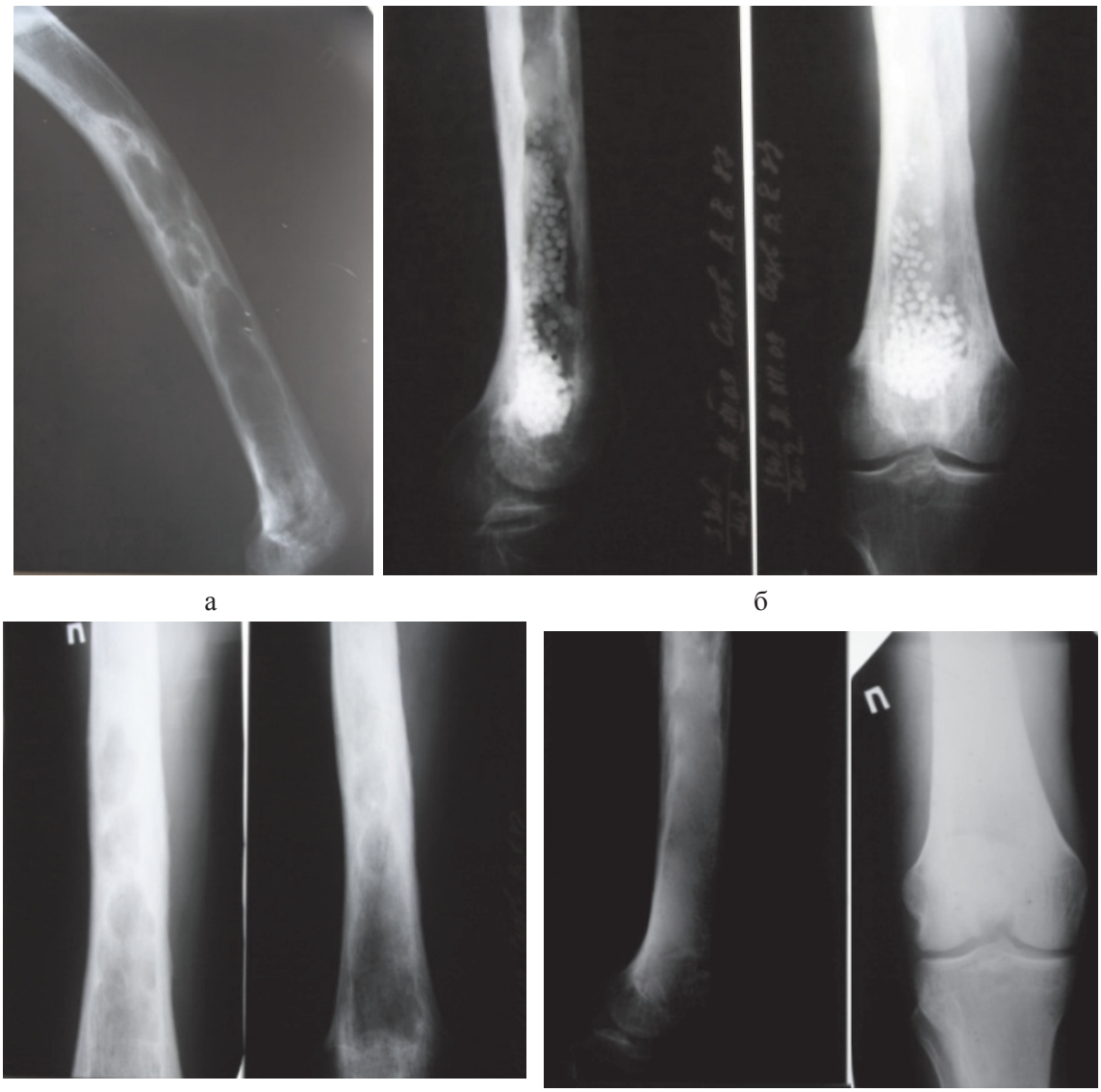

Рис. 3. Рентгенограммы больной А, перенесшей комбинированную пластику левой бедренной кости препаратом Osteoset T и аутокостью:
а – до операции; б – на следующий день; в – через 5 месяцев; г – через 15 месяцев после операции

В результате исследования подтверждено, что костная аутопластика, как и миопластика, являются эффективными методами замещения остеомиелитических полостей. Пластика препаратом Osteoset T может быть альтернативным малотравматичным методом заполнения костных полостей. На основании анализа послеоперационных осложнений и отдаленных результатов пластика Osteoset T и различными сочетаниями с ним может применяться для замещения остеомиелитических полостей. Пластику препаратом Osteoset T следует осуществлять больным, у которых верифицируются инфицированные костные полости значительного размера (объёмом боле 3 мл). Комбинация пластики препаратом Osteoset T и костной аутопластики показана при наличии обширной костной полости, заполнить которую невозможно только препаратом или только аутокостью, при отсутствии признаков общей гнойной инфекции и местного обострения воспалительного процесса. Комбинацию пластики препаратом Osteoset T и мышечной пластики целесообразно использовать при наличии у больных больших по объёму остаточных костных полостей с выраженными рубцовыми и трофическими изменениями кожи и мягких тканей в области гнойного очага.

В целом, все виды замещения остеомиелитической полости у больных ХО могут с успехом применяться при хроническом остеомиелите. Проводить пластику костных полостей препаратом Osteoset T целесообразно при небольших дефектах костной полости, размером до 30 см^3. В остальных случаях оптимальным является применение костной аутопластики или комбинированных методов замещения костной полости собственными тканями с примененим препарата Osteoset T.

Заключение

Изучение клинической эффективности применения разных видов пластики кости, пораженной остеомиелитом, показывает, что костная аутопластика, как и миопластика, являются основными методами замещения остеомиелитических полостей. Пластика препаратом Osteoset T является альтернативным малотравматичным методом заполнения костных полостей и показана при наличии у больного инфицированных костных полостей объёмом от 3 до 30 мл. Комбинация пластики кости препаратом Osteoset T и костной или мышечной аутопластики показана при наличии обширной костной полости, более 30 мл. Правильный выбор показаний и соблюдение разработанных принципов позволяет получить положительные результаты в большинстве случаев, что дает право рекомендовать исследованные методики пластики костей при хроническом остеомиелите к практическому применению.

Список литературы

1. Батаков Е.А. Актуальные вопросы лечения хронического остеомиелита // Самарский медицинский журнал. – 2006. – № 1–2. – С. 79–80.

2. Горюнов, С.В., Ромашов Д.В., Бутивищенко И.А. Гнойная хирургия: атлас / под ред. И.С. Абрамова. − М.: БИНОМ. Лаборатория знаний, 2004. − 558 с.

3. Еремин, А.В. Хирургическое лечение больных с гнойными осложнениями повреждений конечностей // Травматология и ортопедия: современность и будущее : материалы междунар. конгресса. − СПб., 2003. − С. 428.

4. Хегай, Д.М. Патогенетическое обоснование комплексного лечения посттравматического и послеоперационного остеомиелита: автореф. дис. ... канд. мед. наук. – СПб., 2010. – 18 с.

5. Beals, R.K. Sauser D.D. Nontraumatic disorders of clavicle // Am. Acad. Orthop. Surg. – 2006. – Vol. 14, № 4. – P. 205–214.

6. Bellapianta, J. Use of the reamer irrigator aspirator for the treatment of a 20-year recurrent osteomyelitis of a healed femur fracture // J. Orthop. Trauma. – 2007. – Vol. 21, №5. – P. 343–346.

7. Galperine, T. Outpatient parenteral antimicrobial therapy (OPAT) in bone and joint infections // Med. J. Vfal. Infect. – 2006. – Vol. 36, №3. – P. 132–137.

8. Gonsales M.H. Weinzweig N. Muscle flaps in the treatment of osteomyelitis of the lower extremity // J. Trauma. – 2005. – Vol. 58, №5. – P. 1019–1023.

9. Lazzarini, L. Lipsky B.A., Lazzarini J.T., Mader S Antibiotic treatment of osteomyelitis: what have learned from 30 years of clinical trials? // Int. J. Infect. Dis. – 2005. – Vol. 9. – P. 127–138.

10. Zalavras, C.G. Singh A., Patzakis M.J. Novel technique for medullary canal debridement in tibia and femur osteomyelitis // Clin. Orthop. – 2007. – №17. – P. 31-34.

References

1. Batakov E.A. Aktualnie voprosi lecheniya hronicheskogo osteomielita, *Samarskiy meditsinskiy zhurnal,* 2006, no. 1-2, pp. 79–80.

2. Goriunov S.V., Romashov D.V., Butivischenko I.A. *Gnoynaya hirurgiya: atlas* (Puru-lent surgery, atlas) pod red. I.S.Abramova, M., BINOM, Laboratoriya znaniy, 2004, 558 p.

3. Eremin A.V. *Hirurgicheskoye lecheniye bolnih s gnoynimi oslozhneniyami pov-rezhdeniy konechnostey, Travmatologiya I ortopediya: sovremennost I buduscheye: ma-terialy mezhdunarodnogo kongressa*,(Traumatology and orthopedics: present and future: materials of the international congress) Spb, 2003. p 428.

4. Hegay D.M. P*atogeneticheskoye obosnovaniye kompleksnogo lecheniya post-travmaticheskogo I posleoperatsionnogo osteomielita,* (Pathogenetic justification of complex treatment of post-traumatic and postoperative osteomyelitis) avtoref. dis. kand. med. nauk, Spb, 2010, 18 p.

5. Beals R.K. Sauser D.D. Nontraumatic disorders of clavicle. Am. Acad. Orthop. Surg. 2006, Vol. 14, no. 4, pp. 205–214.

6. Bellapianta J. Use of the reamer irrigator aspirator for the treatment of a 20-year recurrent osteomyelitis of a healed femur fracture, *J. Orthop. Trauma.* 2007, Vol. 21, no. 5, pp. 343–346.

7. Galperine T. Outpatient parenteral antimicrobial therapy (OPAT) in bone and joint infections, *Med. J. Vfal. Infect,* 2006, Vol. 36, no. 3, pp. 132–137.

8. Gonsales M.H. Weinzweig N. Muscle flaps in the treatment of osteomyelitis of the lower extremity, *J. Trauma,* 2005, Vol. 58, no. 5, pp. 1019–1023.

9. Lazzarini L. Lipsky B.A., Lazzarini J.T., Mader S Antibiotic treatment of osteomyelitis: what have learned from 30 years of clinical trials? *Int. J. Infect. Dis,* 2005, Vol. 9, pp. 127–138.

10. Zalavras C.G. Singh A., Patzakis M.J. Novel technique for medullary canal debridement in tibia and femur osteomyelitis, *Clin. Orthop,* 2007, no. 17, pp. 31–34.

Рецензенты:

Мовчан К.Н., заместитель директора по организации контроля качества медицинской помощи, организационно-методической и экспертной работе СПб ГУЗ «МИАЦ», профессор кафедры хирургии им. Н.Д. Монастырского ГБОУ ВПО «СЗГМУ им. И.И. Мечникова» Минздравсоцразвития России, д.м.н. профессор, г. Санкт-Петербург;

Зиновьев Е.В., д.м.н., профессор кафедры госпитальной хирургии с курсом травматологии и ВПХ ГБОУ ВПО СПб ГПМА Минздравсоцразвития РФ, г. Санкт-Петербург.

Работа поступила в редакцию 18.05.2012.