УДК 612.438.1

МОРФОЛОГИЧЕСКИЕ ИЗМЕНЕНИЯ ТИМУСА ПОСЛЕ ПРИМЕНЕНИЯ ПОЛИОКСИДОНИЯ

Стручко Г.Ю., Меркулова Л.М., Москвичев Е.В., Кострова О.Ю., Михайлова М.Н., Мухаммад Захид, Бессонова К.В.

ФГБОУ ВПО «Чувашский государственный университет имени И.Н. Ульянова», Чебоксары, e-mail:glebstr@mail.ru

С помощью иммуногистохимических, люминесцентно-гистохимических и общегистологических методов исследован тимус нелинейных лабораторных крыс-самцов через три недели после введения полиоксидония. Впервые описано, что использование полиоксидония приводит к снижению уровня гистамина во всех структурах тимуса, особенно в лимфоцитах коркового и мозгового вещества, содержание серотонина и катехоламинов в люминесцирующих гранулярных клетках увеличивается, в тимоцитах – практически не изменяется. При этом соотношение (серотонин + гистамин)/катехоламины во всех структурах достоверно снижается, особенно в тимоцитах коркового и мозгового вещества. Впервые выявлено, что большая часть клеток внутренней кортикальной, субкапсулярной зон тимуса (50–60 %) дают положительную реакцию на белок S-100 и экспрессируют CD 23, что позволяет их отнести к дендритным клеткам. Среди клеточных структур этих зон 20–25 % – апудоциты (экспрессируют синаптофизин и дают положительную реакцию на хромогранин А), до 20 % – макрофаги (CD68-позитивные и содержат фермент лизоцим). Установлено, что применение полиоксидония в течение трех недель приводит к увеличению количества $CD3^+$-лимфоцитов в паренхиме тимуса на 15–25 %, а $CD5^+$- лимфоцитов – на 10–15 %.

Ключевые слова: тимус, полиоксидоний, дендритные клетки, тучные клетки, биогенные амины

MORPHOLOGICAL CHANGES OF THYMUS AFTER USE POLIOXIDONIUM

Struchko G.Y., Merkulova L.M., Moskvichev E.V., Kostrova O.Y., Mikhaylova M.N., Muhammad Zahid, Bessonova K.V.

Chuvash State University n.a. I. Ulyanov, Cheboksary, e-mail: glebstr@ mail.ru

Using immunohistochemistry, luminescent-histochemical methods, and investigated thymus obschegistologicheskih nonlinear laboratory male rats three weeks after the introduction of polioksidonium. First described that the use of polyoxidonium leads to a decrease in the level of histomine in all structures of the thymus, particularly in the lymphocytes of the cortex and medulla, serotonin and catecholamines in luminescent granular cells increased in thymocytes – virtually unchanged. The ratio of (serotonin + histamine)/catecholamines in all structures was significantly reduced, especially in the thymocytes of the cortex and medulla. For the first time revealed that most cells of the inner cortical, subcapsular zones of thymus (50–60 %) give a positive reaction for protein S-100 and express CD 23, which allows them to be attributed to the dendritic cells. Among the cellular structures of these zones of 20–25 % – apudotsites (express synaptophysin and give a positive reaction to chromogranin A), up to 20 % – macrophages (CD68-positive and contain the enzyme lysozyme). It is established that the use of polyoxidonium three weeks leads to an increase in the number of CD3 +-lymphocytes in the parenchyma of the thymus by 15–25 %, and CD5 + – lymphocytes – by 10–15 %.

Keywords: thymus, Polyoxidonium, dendritic cells, mast cells, biogenic amines

Изучение механизмов функционирования иммунной системы является актуальной медицинской проблемой, которая может помочь не только в лечении, но и в предотвращении развития различных заболеваний. Недостаточная изученность многих аспектов деятельности иммунной системы связана, с одной стороны, с чрезвычайно большим количеством типов клеток, участвующих в иммунных реакциях, а с другой – отсутствием доступных способов их идентификации в каждой конкретной ситуации [2, 4].

Иммунная система является уникальным защитным механизмом, обеспечивающим гомеостаз, и при контакте с любым антигеном она не только реагирует в виде специфического иммунного ответа, но и способна вовлекать в этот процесс через гуморальные факторы нервную и эндокринную системы [8]. Ведущая роль в таких взаимодействиях принадлежит тимусу, в котором присутствуют многочисленные клеточные типы, обеспечивающие процессы иммуногенеза. Морфологические перестройки в тимусе, возникающие в ответ на стресс, на различные антигены, носят адаптивный характер и сопровождаются изменением цитоархитектоники и микроокружения клеток, что, по-видимому, и является причиной развития иммунодефицитов в этих условиях [6, 7].

Как известно, применение препаратов с иммунотропными свойствами обязывает к тщательному контролю их действия на морфофункциональное состояние органов. Поэтому изучение этого вопроса является весьма актуальным и в теоретическом, и в прикладном аспектах. В настоящее время одним из наиболее изучаемых иммуномодуляторов является «Полиоксидоний», который обладает сложным и многогран-

ным действием на иммунную и эндокринную системы, усиливая и клеточный, и гуморальный иммунитет [1, 3, 5, 8]. Однако для признания полиоксидония как универсального препарата с широким спектром действия не хватает данных о его влиянии на органы иммунитета на клеточном и тканевом уровнях.

Таким образом, всестороннее исследование взаимодействия морфофункционального состояния тимуса на фоне применения иммуномодулятора «Полиоксидоний» является важной и перспективной задачей современной иммуноморфологии, имеющей как фундаментальное, так и прикладное значение.

Цель исследования – оценить функциональное состояние тимуса через три недели применения полиоксидония

Материал и методы исследования

Объектом исследования явился тимус 130 белых нелинейных крыс-самцов одного возраста и одной массы (180–220 г), содержавшихся в обычных условиях при естественном освещении и сбалансированном рационе питания. Все действия, предусматривавшие контакты с экспериментальными животными, осуществлялись в соответствии с «Правилами проведения работ с использованием экспериментальных животных». Животные были разделены на 3 группы: первая – интактные крысы (n = 25); вторая – контрольная группа животных с внутримышечным введением физиологического раствора по 0,5 мл 2 раза в неделю в течение 3 недель (n = 35); третья – животные с внутримышечным введением полиоксидония из расчета 0,1 мг/кг 2 раза в неделю в течение 3 недель (доза адекватна лечебной для человека, исходя из соотношения средней массы крысы и человека) (n = 70).

В работе использовались следующие методы:

1. Иммуногистохимические методы исследования с использованием моноклональных антител фирмы Santa Cruze, разделенных на группы по функциональной значимости:

1) маркеры зрелых Т-лимфоцитов – CD3, CD5, CD45RO;

2) маркеры В-лимфоцитов и NK-клеток– CD12, CD30;

3) маркеры макрофагов– CD68, лизоцим;

4) маркеры дендритных клеток – CD23, белок S-100;

5) маркеры нейроэндокринных клеток – хромогранин А, синаптофизин.

2. Люминесцентно-гистохимический метод Фалька-Хилларпа – для избирательного выявления катехоламин- и серотонинсодержащих структур тимуса.

3. Люминесцентно-гистохимический метод Кросса, Эвена, Роста – для идентификации гистаминсодержащих структур тимуса.

4. Метод цитоспектрофлюориметрии – для количественной оценки уровня катехоламинов (КА), серотонина (СТ) и гистамина (ГСТ) в структурах тимуса. Для этого на люминесцентный микроскоп была установлена насадка ФМЭЛ-1А при выходном напряжении 900 В.

5. Метод непрямой иммунофлюоресценции с использованием моноклональных антител – для установления локализации белка S-100 в структурах тимуса.

6. Окраска полихромным толуидиновым синим по Унна – для качественной и количественной характеристики тучных клеток.

7. Окраска гематоксилином-эозином – в качестве общегистологической окраски с последующей морфометрией долек тимуса. Измерение диаметра коркового и толщины мозгового вещества производились с помощью светового микроскопа и винтового окулярного микрометра МОВ-1-15×, установленного на микроскоп при увеличении объектива 8× и окуляра 15×.

Результаты исследования и их обсуждение

С помощью люминесцентной микроскопии у интактных крыс выявляются четко очерченные дольки тимуса с заметным корковым и мозговым веществом. Во внутренней кортикальной зоне располагается ряд люминесцирующих гранулярных клеток с беловато-желтыми включениями, ограничивающие мозговое вещество в виде ободка в 1–2 ряда – премедуллярные клетки. По периферии дольки в субкапсулярной зоне выявляются более мелкие клетки с зеленовато-желтыми гранулами в цитоплазме – субкапсулярные клетки. Применение полиоксидония приводит к изменению цитоархитектоники тимуса: дольки увеличиваются в размерах как за счет диаметра коркового, так и за счет площади мозгового вещества. Премедуллярные клетки окружают мозговое вещество плотным кольцом в 4–5 рядов. Клетки крупные, яркие, желтовато-белой люминесценции. Количество премедуллярных клеток увеличивается до 18–20 в поле зрения, что на 50–60 % превышает норму. В 15–20 % случаев наблюдается «вклинение» кортико-медуллярного ряда клеток в субкапсулярный (рис. 1).

У интактных животных преобладающим биогенным амином во всех исследованных структурах является гистамин, особенно в тимоцитах коркового и мозгового вещества, где его уровень в 3–4 раза выше содержания катехоламинов и серотонина в этих же структурах.

В премедуллярных клетках после применения полиоксидония содержание серотонина и катехоламинов увеличивается на 67%, уровень гистамина практически не изменяется. Это приводит к снижению соотношения (СТ+ГСТ)/КА до 5,04 против 6,31 у интактных животных. В то же время в тимоцитах коркового вещества содержание серотонина и катехоламинов увеличивается незначительно, а уровень гистамина падает почти в 2 раза, что проявляется в резком снижении соотношения (СТ+ГСТ)/КА до 3,92. У интактных животных этот индекс составляет 5,7.

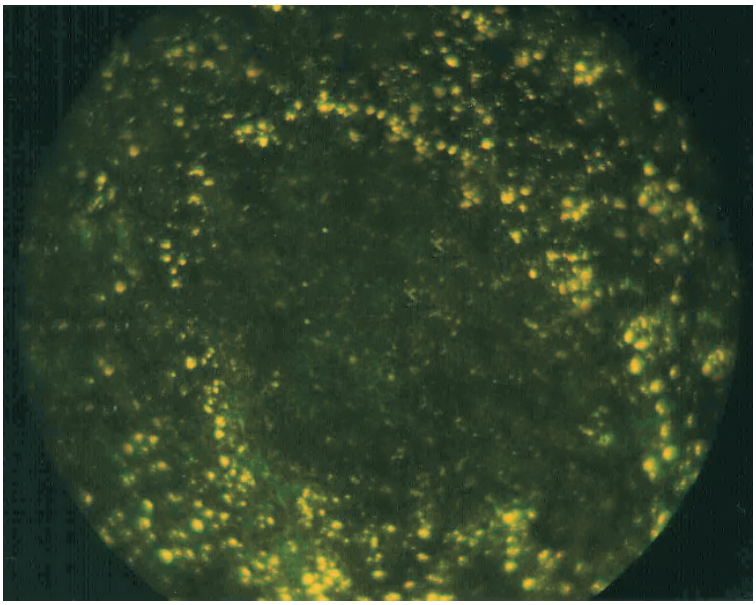

Рис. 1. Тимус. Полиоксидоний, 3 недели. Крупные люминесцирующие клетки внутренней кортикальной зоны вокруг темного мозгового вещества. Метод Фалька. ЛЮМАМ-4. Об. 8, гомаль 1,7

В клетках субкапсулярного ряда уровень серотонина возрастает почти на 20%. Это придает им беловатую люминесценцию, что и отмечалось нами при визуализации. Содержание катехоламинов снижается на 15%, а гистамина – в 1,6 раза. Такое перераспределение биогенных аминов в макрофагах субкапсулярной зоны, вероятнее всего, является ответной реакцией на значительные изменения в клетках премедуллярного ряда и тимоцитах коркового вещества. Поэтому соотношение (СТ + ГСТ)/КА в субкапсулярных клетках практически не изменяется: 5,95 против 6,45 у интактных крыс.

Исследование морфологии тучных клеток с помощью окраски полихромным толуидиновым синим показало, что в норме преобладают дегранулированные формы клеток (79,2%) с β_1- и β_2-метахромазией (рис. 2). После введения полиоксидония отмечается увеличение количества тучных клеток (рис. 3). В 33,2% случаев – это недегранулированные формы клеток с β_1-метахромазией. Соответственно дегранулированные формы занимают 62,6%, что на 16,6% меньше, чем у интактных крыс.

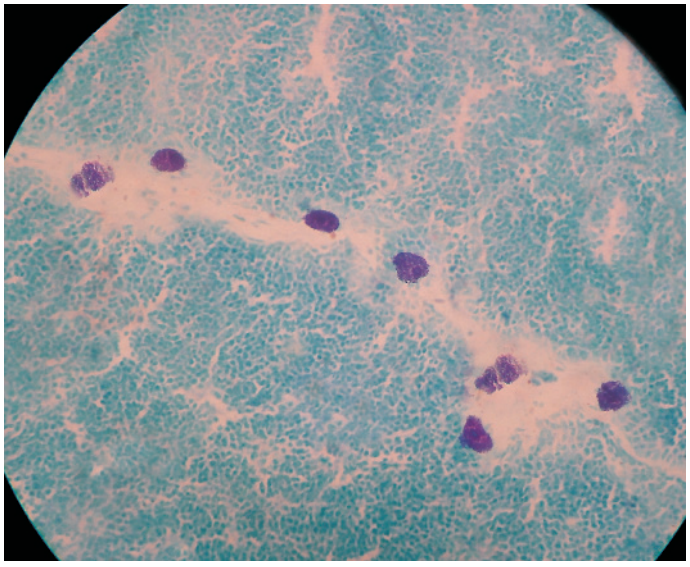

Рис. 2. Тимус. Интактные животные. Т-2 формы тучных клеток с β_1- и β_2-метахромазией. Ок. толуидиновым синим по Унна. Об. 10, ок. 10, гомаль 3,0

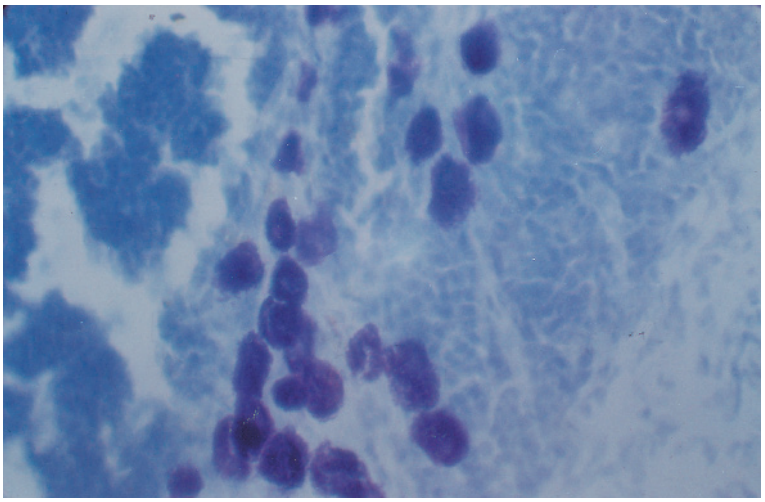

Рис. 3. Тимус. Полиоксидоний, 3 недели. Увеличение количества тучных клеток в септах дольки. Ок. толуидиновым синим по Унна. Об. 20, ок. 10, гомаль 3,0

Окраска срезов тимуса гемотоксилином-эозином и проведение морфометрии долек выявили следующее: толщина коркового вещества после применения полиоксидония увеличивается на 19%, а площадь мозгового вещества возрастает на 36%. При этом масса тимуса практически не отличается от нормы и контрольной группы.

Для изучения маркеров зрелых Т-лимфоцитов и Т-клеток памяти нами использовались моноклональные антитела к CD3 и CD5. Известно, что антигены CD3 и CD5 экспрессируются на поздних тимоцитах и зрелых Т-клетках. Однако, если $CD3^+$-клетки – это строго специфичные Т-лимфоциты, то CD5-позитивными могут быть и В-лимфоциты внутридольковых периваскулярных пространств. Выявлено, что у интактных и контрольной групп животных количество $CD3^+$-клеток составляет 25–35% общей доли лимфоцитов. Они располагаются в основном в мозговом веществе тимуса и во внутридольковых периваскулярных пространствах. После применения полиоксидония число $CD3^+$-клеток возрастает до 50%. Это связано не только с увеличением количества самих зрелых Т-лимфоцитов, но и с увеличением диаметра и площади мозгового вещества тимусной дольки на 20 и 36% соответственно. Количество $CD5^+$-лимфоцитов незначительно превышает число $CD3^+$-клеток за счет В-лимфоцитов внутридольковых периваскулярных пространств и составляет около 35–40% у интактных и 45–55% – у экспериментальных животных.

Для изучения гистотопографии макрофагов тимуса нами использовались моноклональные антитела к CD68 и фермент лизоцим. CD68-позитивные клетки у интактных животных всегда выявляются в небольшом количестве во всех зонах тимусной дольки и под капсулой рядом с жировой тканью (рис. 4). Аналогичная картина наблюдается и при обработке парафиновых срезов на лизоцим (рис. 5). После применения полиоксидония наблюдается увеличение количества макрофагов в 1,5–2,2 раза и группирование их вокруг мозгового вещества.

Одним из ключевых структурных элементов тимуса, помимо лимфоцитов и эпителиальных клеток, являются дендритные клетки. Для их выявления нами применялись антитела к антигену CD23 и белку S-100. У интактных животных дендритные клетки обнаруживаются, наряду с макрофагами и нейроэндокринными клетками, в основном во внутренней кортикальной зоне. Единичные клетки выявляются под капсулой, по ходу соединительной ткани, в мозговом веществе.

Гистологическая картина тимуса существенно меняется после введения полиоксидония. Отмечается значительное увеличение $CD23^+$-клеток как в корковом, так и в мозговом веществе. Дендритные клетки экспрессируют большое количество белка S-100, что делает их яркими при люминесцентной микроскопии. Их количество и размеры заметно увеличиваются, особенно во внутренней кортикальной зоне и мозговом веществе дольки тимуса.

Среди общеизвестных структур тимуса выявляются клетки, которые по своим морфологическим и физиологическим характеристикам невозможно отнести ни к макрофагам, ни к дендритным клеткам. Они диффузно располагаются во всех зонах тимуса, особенно много их выявляется во внутреннем кортикальном слое. Для того чтобы получить информацию о данном типе клеток, нами использовались моноклональные антитела к хромогранину А и сипаптофизину – маркерам клеток нейроэндокринной системы.

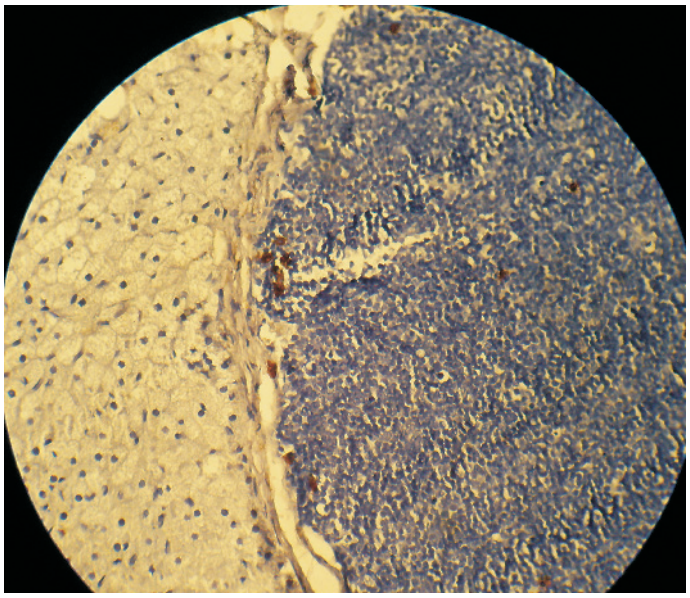

Рис. 4. Тимус. Интактные животные. Макрофаги субкапсулярной зоны. Иммуногистохимическая реакция на CD68. Ув. 400×

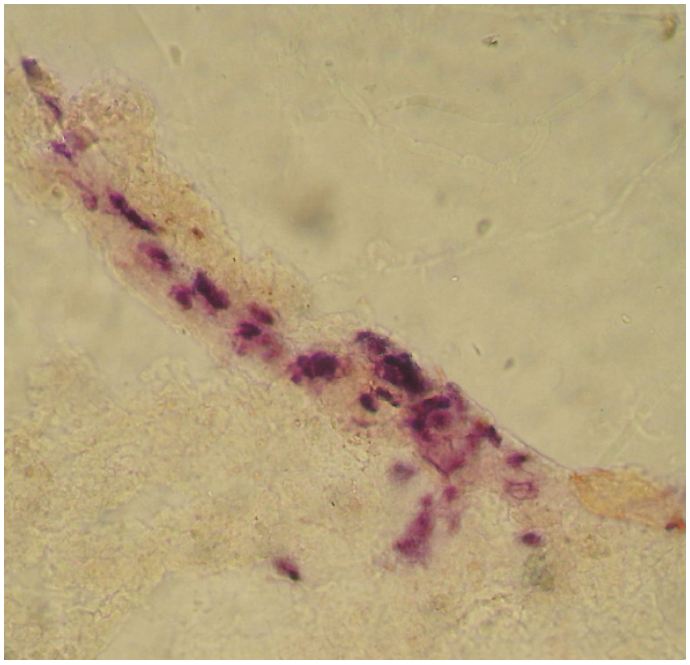

Рис. 5. Тимус. Интактные животные. Макрофаги субкапсулярной зоны. Иммуногистохимическая реакция на лизоцим. Ув. 400×

Клетки АПУД-серии выявляются у интактных животных диффузно во всех зонах тимусной дольки. При люминесцентно-гистохимическом исследовании – это крупные, яркие с беловато-желтым свечением клетки и заметными гранулами в цитоплазме. Обработка парафиновых срезов на синаптофизин подтверждает наличие таких клеток во всех зонах, особенно в кортико-медуллярной. Использование иммуномодулятора приводит к увеличению количества клеток АПУД-серии и к повышению экспрессии в них синаптофизина.

Выводы

1. Применение полиоксидония вызывает изменение морфофункционального состояния тимуса: во всех изучаемых клетках уровень гистамина снижается, особенно в лимфоцитах коркового и мозгового вещества, содержание серотонина и катехоламинов в люминесцирующих грануляр-

ных клетках увеличивается в 1,2–1,7 раз, а в тимоцитах практически не изменяется. Отмечается увеличение тучных клеток с β_1- и β_2-метахромазией почти в 2 раза, на долю дегранулированных форм приходится 63% всех клеток. Выявляется увеличение площади тимусной дольки в 1,43 раза, толщины коркового вещества на 19%, площади мозгового вещества на 36%, корково-мозгового индекса в 1,5 раза при неизмененной массе органа.

2. Большая часть клеток внутренней кортикальной, субкапсулярной зон (50–60%), а также среди тимоцитов мозгового вещества у интактных животных дают положительную реакцию на белок S-100 и экспрессируют антиген CD23, что позволяет отнести их к дендритным клеткам. До 20% клеток этих зон являются CD68-позитивными и содержат фермент лизоцим, проявляя тем самым свойства истинных макрофагов. 20–25% люминесцирующих гранулярных клеток экспрессируют синаптофизин и дают положительную реакцию на хромогранин А, т.е. относятся к клеткам АПУД-системы. Применение полиоксидония приводит к увеличению количества клеток во всех зонах тимуса, особенно во внутренней кортикальной зоне в основном за счет дендритных клеток и макрофагов. Количество $CD3^+$-лимфоцитов в паренхиме тимуса возрастает на 15–25%, а $CD5^+$-лимфоцитов – на 5–10%.

Работа выполнена при поддержке гранта Президента РФ МД-2936.2011.7.

Список литературы

1. Варфоломеева М.И. Обоснование назначения и применения Полиоксидония в лечении и профилактике ОРВИ / М.И. Варфоломеева, Б.В. Пинегин // Трудный пациент. – 2011. – №6. – С. 26–35.

2. Ильин Д.А. Актуальные аспекты изучения тучных клеток in vitro // Современный мир, природа и человек. – Томск, 2011. – №1, Т.2 – С. 56–70.

3. Исамухамедова М.Т. Сочетание применения виферона и полиоксидония у детей раннего возраста с внутриутробными инфекциями / М.Т. Исамухамедова, М.К. Шарипова // Цитокины и воспаление. – 2010. – №9. – С. 39–44.

4. Кветной И.М. Соотношение апоптоза и пролиферации клеток тимуса при его инволюции / И.М. Кветной, В.О. Полякова, Н.С. Линькова // Бюллетень экспериментальной биологии и медицины. – 2011. – №4. – С. 442–444.

5. Лапина Т.И. Гистологическая картина тимуса кролика, стимулированного полиоксидонием / Т.И. Лапина, Н.А. Антонова // Естествознание и гуманизм. – Ставрополь, 2006. – Т.3, Вып. 1. – С. 78–79.

6. Нурмуханбетов А.Н. Влияние МХФ-2 на структурно-клеточную организацию тимуса опытных крыс с асептическим воспалением / А.Н. Нурмуханбетов, Т.П. Ударцева, М.К. Балабекова // Вестник КРСУ. – 2011. – №7, Т. 11. – С. 102–106.

7. Сибилева Е.Н. Синдром увеличения вилочковой железы у детей раннего возраста // Педиатрия и неонатология. – 2008. – С. 36–47.

8. Труфакин В.А. Проблемы гистофизиологии иммунной системы / В.А. Труфакин, А.В. Шурлыгина // Иммунология. – 2002. – №1. – С. 4–8.

9. Хаитов Р.М. Иммунология. – М.: Изд-во «Медицина», 2006. – 320 с.

References

1. Vatphalomeeva M.I., Pinegin B.V. Trudnii pacient – Difficult patient, 2011, no. 6, pp. 26–35.

2. Iljin D.A. Sovremennii mir, priroda i chelovek – The modern world, nature and man, Tomsk, 2011, no. 1, T.2, pp. 56–70.

3. Isamuhamedova M.T., Sharipova M.K. Citokini i vospalenie – Cytokines and inflammation, 2010, no. 9, pp. 39–44.

4. Kvetnoi I.M., Polyakova V.O., Linkova N.S. Byulleten experementalnoi biologii i medicini – Bulletin of Experimental Biology and Medicine, 2011, no. 4, pp. 442–444.

5. Lapina T.I., Antonova N.A. Estestvoznanie i gummanizm – Natural science and humanism, Stavropol, 2006, T.3, вып. 1, pp. 78–79.

6. Nurmuhanbetov A.N., Udarceva T.P., Balabekova M.K. Vestnik KRSU – Vestnik of KRSU, 2011, no. 7, T.11, pp. 102–106.

7. Sibileva E.N. Pediatriya i neonatalogiya – Pediatrics and neonatology, 2008, pp. 36–47.

8. Trufakin V.A., Shurligina A.V. Immunologiya – Immunology, 2002, no. 1, pp. 4–8.

9. Haitov R.M. Immunologiya [Immunology]. Moskow, Medicina, 2006, 320 p.

Рецензенты:

Ямщиков Н.В., д.м.н., профессор, зав. кафедрой гистологии и эмбриологии ГБОУ ВПО «Самарский государственный медицинский университет» Минздравсоцразвития РФ, г. Самара;

Челышев Ю.А., д.м.н., профессор, зав. кафедрой гистологии, цитологии и эмбриологии ГБОУ ВПО «Казанский государственный медицинский университет» Минздравсоцразвития России, г. Казань.

Работа поступила в редакцию 06.04.2012.