УДК 616-007.43;618.14-007.43

МОРФОФУНКЦИОНАЛЬНАЯ ХАРАКТЕРИСТИКА РЕПРОДУКТИВНЫХ ОРГАНОВ ПОСЛЕ ПРОВЕДЕНИЯ МОДЕЛИРОВАНИЯ ДВУСТОРОННЕЙ ГЕРНИОПЛАСТИКИ С ИСПОЛЬЗОВАНИЕМ ПОЛИЭСТЕРОВОГО ИМПЛАНТАТА

[1]Михалева Л.М., [2]Протасов А.В., [2]Геворгян А.О., [2]Табуйка А.В., [2]Титаров Д.Л., [2]Шемятовский К.А.

[1]ФГБУ «Научно-исследовательский институт морфологии человека» Российской Академии медицинских наук, Москва, e-mail: morfolhum@mail.ru;
[2]Российский университет дружбы народов, Москва

Исследование проведено на 35 белых беспородных крысах самцах половозрелого возраста, массой – 300 г. В экспериментальной группе(30 особей) крысам проводилось моделирование операции двусторонней герниопластики с использованием сетчатого имплантата (полиэстер). На каждый срок наблюдения (через 3, 7, 14 суток и 1, 3 и 6 месяцев) было прооперировано по 5 крыс. Интактная (контрольная) группа включала 5 животных. Проводилось морфологическое изучение ткани семенников, придатков семенника, семявыносящего протока и обработка полученных данных морфометрическими методами. Проведенное морфофункциональное исследование репродуктивных органов после моделирования двусторонней герниопластики с использованием полиэстерового имплантата показало, что при использовании сетчатого имплантата (полиэстер) происходят изменения в тканях стенки семявыносящего протока, что может спровоцировать различные нарушения в репродуктивных органах.

Ключевые слова: двусторонняя герниопластика, имплантат, полиэстер, репродуктивные органы

THE MORPHO-FUNCTIONAL CHARACTERISTIC OF THE REPRODUCTIVE ORGANS AFTER THE OPERATION OF THE BILATERAL HERNIOPLASTY WITH THE POLYESTER IMPLANT

[1]Mikhaleva L.M., [2]Protasov A.V., [2]Gevorgyan, A.O., [2]Tabuyka A.V., [2]Titarov D.L., [2]Shemyatovsky K.A.

[1]Scientific-Research Institute of Human Morphology of RAMS, Moscow, e-mail: morfolhum@mail.ru;
[2]Peoples' Friendship University of Russia, Moscow

The research was conducted on 35 male white pedigree less rats of the sexually mature age, weight – 300 g. The experimental group (30 individuals) was carried out the simulation operation of the bilateral hernioplasty using mesh implant (polyester). At each observation period (after 3, 7, 14 days and 1, 3 and 6 months) were operated on 5 rats. The Intact group (control) included of 5 animals. Conducted a morphological study of testicular tissue, testicular appendages, vas deferens, and morphometric data processing methods. A study morphofunctional study of the reproductive organs after modeling bilateral hernioplasty with polyester implant showed that the use of mesh implants (polyester), changes the tissues of the wall of the vas deferens, which can cause various disorders in the reproductive organs.

Keywords: bilateral hernioplasty, implant, polyester, reproduction organs

С момента зарождения герниологии было предложено огромное множество способов лечения грыж [2]. Большинство авторов отказалось от пластики местными тканями в пользу современных искусственных эксплантатов, благодаря которым осуществляется пластика ворот «без натяжения», что помогает избежать целого ряда отрицательных последствий так называемых «классических» способов [4, 6]. Распространение протезной герниопластики привело к тому, что потребность в инертном пластическом материале стала довольно значительной [3]. Одним из современных материалов, использующимся в герниопластике, является полиэстер. Приведённые в литературе данные об утрате или снижении фертильности эякулята при огромном количестве ежегодно выполняемых оперативных вмешательств у мужчин репродуктивного возраста не позволяют оставить без внимания проблему влияния пахового грыжесечения на состояние яичка, на фертильность [1, 5].

Цель – изучить возможное влияние сетчатого полиэстерового имплантата на репродуктивные органы белых беспородных крыс-самцов после двусторонней герниопластики в эксперименте.

Материал и методы исследования

Нами было проведено исследование на 35 белых беспородных крысах самцах половозрелого возраста, массой – 300 г. Животные были разделены на 2 группы. В первой группе крысам проводилось моделирование операции двусторонней герниопластики с использованием сетчатого имплантата (полиэстер). На каждый срок наблюдения (через 3, 7, 14 суток и 1, 3 и 6 месяцев) было прооперировано по 5 крыс. Вторая интактная (контрольная) группа включала 5 животных.

Методы

1. Хирургический метод: моделирование операции герниопластики с использованием сетчатого имплантата.
2. Клиническое наблюдение.
3. Морфологический метод.
4. Морфометрический метод.
5. Биологический метод.
6. Метод статистической обработки.

Результаты исследования и их обсуждение

Морфологическое исследование семенника, придатка семенника и семявыносящего протока при проведении двусторонней герниопластики полиэстеровым имплантатом позволило выявить изменения в тканях репродуктивных органов.

Морфофункциональная характеристика семенника

При морфологическом изучении изменений канальцев и оболочки семенника в опытных группах отмечаются незначительные изменения толщины оболочки семенника по сравнению с интактным препаратом.

Так, через 3-е суток после операции во всех исследуемых группах отмечается незначительное утолщение белочной оболочки семенника. В отдельных препаратах отмечается отек, нередко отслойка сперматогенного эпителия (рис. 1).

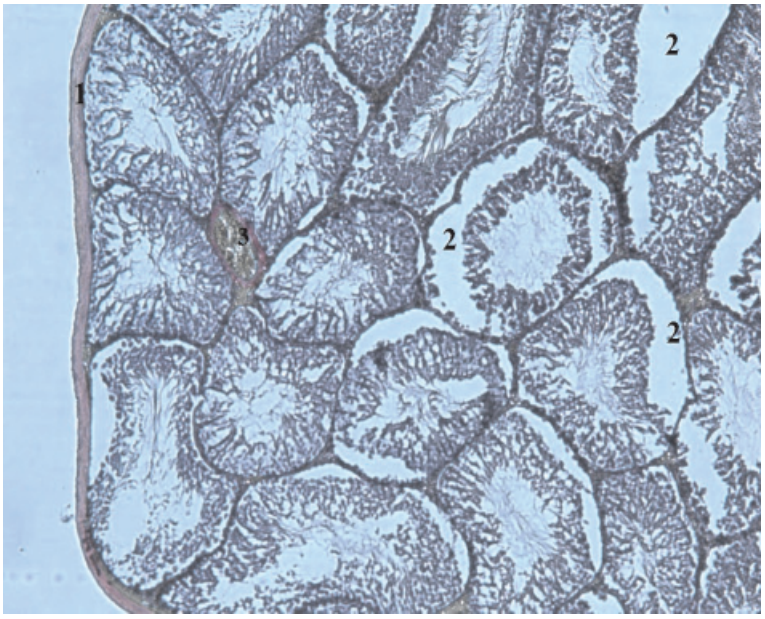

Рис. 1. Семенник. Двусторонняя герниопластика. 3-и сутки после операции. Окраска по ван Гизону. х240:
1 – утолщение оболочки семенника; 2 – отслойка сперматогенного эпителия; 3 – умеренный отек интерстициальной ткани

В более позднем сроке наблюдения, через 1 месяц после операции, нарушения межканальцевых связей единичные, утолщение белочной оболочки семенника во всех исследуемых группах почти не отмечается.

Через 3 месяца после операции в экспериментальной группе клетки Лейдига присутствуют в интерстициальной ткани, в семенных канальцах представлены все стадии сперматогенеза (рис. 2).

Через 6 месяцев после операции, несмотря на сохраняющееся разобщение межканальцевых связей и частичную отслойку эпителия в некоторых канальцах семенника, сперматогенез восстанавливается во всех исследуемых группах.

Проведенное морфологическое исследование показало, что в семеннике в опытней группе отмечается незначительное утолщение белочной оболочки. Отмечаются невыраженные изменения в структуре канальцев в виде появления фрагментарных участков отслойки сперматогенного эпителия в отдельных препаратах, нарушения межканальцевых связей из-за возникающего на ранних сроках после операции отека. Сперматогенный эпителий во всех препаратах сохранен. В просвете представленных канальцев семенников имеются половые клетки во всех стадиях развития.

В табл. 1 представлены результаты морфометрического исследования толщины оболочки семенника в мкм.

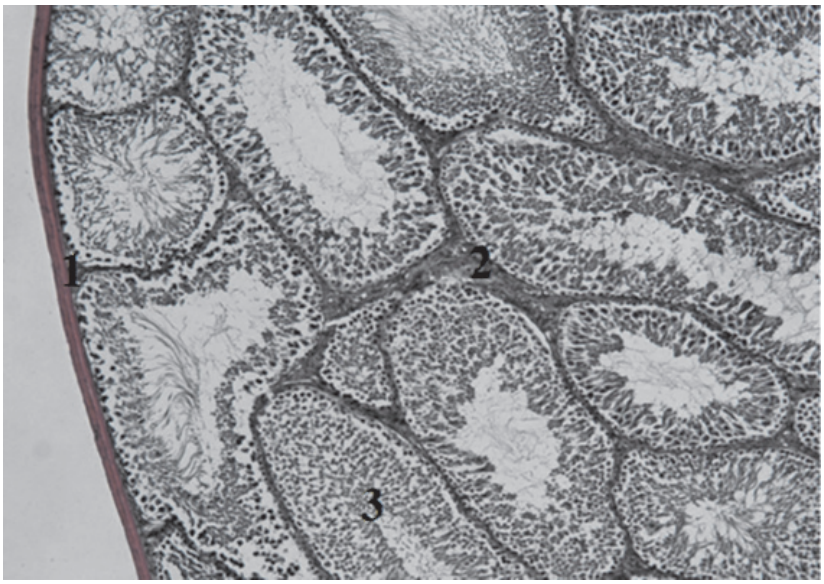

Рис. 2. Семенник. Двусторонняя герниопластика. 3 месяца после операции. Окраска по ван Гизону. х240:
1 – белочная оболочка; 2 – клетки Лейдига; 3 – все стадии сперматогенеза

Таблица 1

Характеристика средних величин показателя толщины оболочки семенника с учетом средней ошибки

Срок исследования	Оболочка семенника – М ± м (мкм)					
	3 дня	7 дней	14 дней	1 месяц	3 месяца	6 месяцев
Двусторонняя герниопластика (правая)	40,76 ± 0,59***	31,82 ± 0,61***	34,03 ± 1,30**	34,36 ± 1,60***	29,39 ± 0,21*	34,31 ± 0,74*
Двусторонняя герниопластика (левая)	36,71 ± 0,87***	28,73 ± 0,52***	35,33 ± 1,68**	33,09 ± 1,48***	31,55 ± 1,09**	28,57 ± 0,56*
Интактный препарат	22,84 ± 1,27					

Примечания: * – $p < 0,05$, ** – $p < 0,001$, *** – $p < 0,0001$.

На начальном этапе (через 3-е суток после операции) увеличение составляет в среднем 78% (двусторонняя герниопластика). Через 6 месяцев после операции этот показатель составляет 50%.

Морфофункциональная характеристика семявыносящего протока

При морфофункциональном изучении семявыносящего протока отмечается незначительное утолщение эпителия и соединительнотканной пластины семявыносящего протока. Уменьшение просвета протока не отмечается. В просвете всех канальцев сохраняются сперматозоиды.

Через 3-е суток после операции в опытных группах с проведенной герниопластикой сетчатым имплантатом визуализируется мощная мышечная оболочка. Адвентиция представлена волокнистой соединительной тканью. Толщина эпителия умеренно увеличена. Стереоцилии сохранены. В просвете протока определяются зрелые сперматозоиды.

Через 3 месяца после операции при моделировании герниопластики визуализируется мощная мышечная оболочка, адвентиция представлена волокнистой соединительной тканью. Во всех препаратах, где была проведена герниопластика сетчатым имплантатом, отмечается утолщение эпителия и соединительнотканной пластины семявыносящего протока с его частичной отслойкой и деформацией. В просвете протока определяются сперматозоиды (рис. 3).

В семявыносящем протоке при моделирования двусторонней герниопластики начиная с 3-х суток послеоперационного периода отмечается утолщение эпителия и соединительнотканной пластины семявы-

носящего протока (в ранние сроки незначительно). При этом сначала происходит очаговое разрастание – через 14 суток после операции, затем – диффузное.

В табл. 2 представлены результаты морфометрического исследования толщины оболочки семявыносящего протока (мкм).

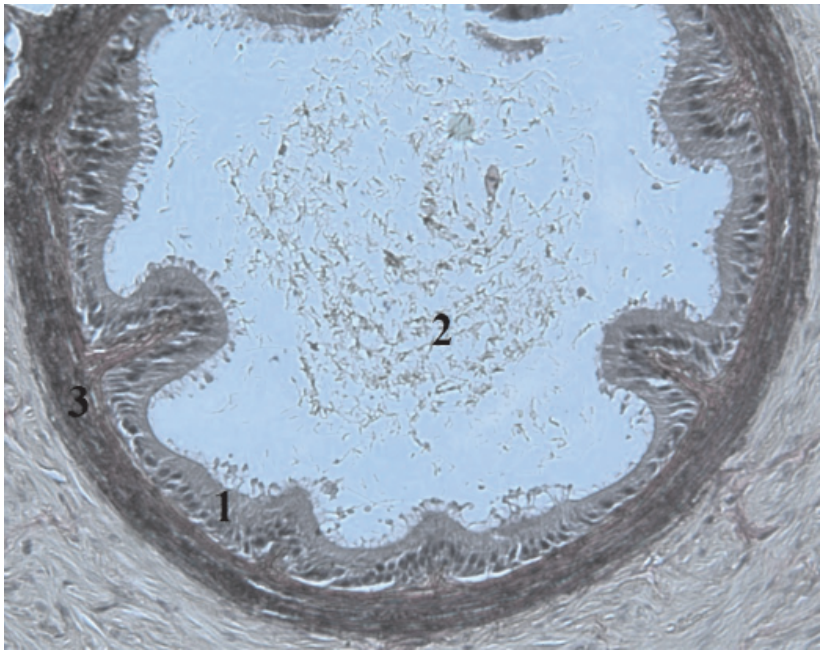

Рис. 3. Семявыносящий проток. Двусторонняя герниопластика. 3 месяца после операции. Окраска по ван Гизону. х240:
1 – утолщение эпителия протока; 2 – в просвете протока определяются зрелые сперматозоиды; 3 – утолщение соединительной пластины

Таблица 2

Характеристика средних величин показателя эпителия семявыносящего протока с учетом средней ошибки

Срок исследования	Эпителий семявыносящего протока – М ± м (мкм)					
	3 дня	7 дней	14 дней	1 месяц	3 месяца	6 месяцев
Двусторонняя герниопластика (правая)	18,67 ± 1,29***	21,77 ± 1,13***	20,78 ± 2,08**	14,97 ± 0,22***	21,41 ± 1,41***	21,92 ± 0,75*
Двусторонняя герниопластика (левая)	19,81 ± 0,79***	21,98 ± 1,06***	18,64 ± 1,34**	18,25 ± 0,83***	20,85 ± 0,55**	21,09 ± 1,23*
Интактный препарат	13,78 ± 2,05					

Примечания: * – $p < 0,05$, ** – $p < 0,001$, *** – $p < 0,0001$.

В результате проведенного морфометрического исследования выявлена общая тенденция утолщения эпителия семявыносящего протока на всех этапах и во всех экспериментальных группах. На начальном этапе (через 3-е суток после операции) увеличение составляет в среднем 39%. Через 6 месяцев после операции этот показатель составляет 56%.

В результате проведенного морфометрического исследования выявлена общая тенденция существенного увеличения толщины соединительнотканной пластины семявыносящего протока на всех этапах в экспериментальной группе. На начальном этапе (через 3-е суток после операции) утолщение составляет в среднем от 54% . Через 6 месяцев после операции разброс показателя увеличивается и составляет 86%.

Заключение

Итак, проведенное морфофункциональное исследование репродуктивных органов после моделирования двусторонней гернио-

пластики с использованием полиэстерового имплантата показало, что происходят изменения в тканях стенки семявыносящего протока, что может спровоцировать различные нарушения в репродуктивных органах. При этом необходимо учитывать, что в эксперименте были задействованы здоровые животные, половозрелые самцы-крысы без какой-либо патологии.

Список литературы

1. Асимов А.С., Насури И.Б. Репродуктивная функция у мужчин после пахового грыжесечения // Вестник хирургии им. И.И. Грекова. – 1972. – № 3. – С. 68–70.

2. Егиев В.Н., Авакян В.А., Чижов Д.В. Протезирующая герниопластика послеоперационных вентральных грыж // Герниология. – 2004. – №3. – С. 16–19.

3. Нестеренко Ю.А., Никитин В.М., Салов Ю.Б. Конференция хирургов: тезисы докладов. – Тула, 1984. – С. 144–145.

4. Нестеренко Ю.А., Серочкин Г.Г., Абсев Ф.С. Результаты хирургического лечения рецидивных паховых грыж // Вестник хирургии им. И.И. Грекова. – 1986. – № 2. – С. 57–59.

5. Пономарев В.М. Хирургическое лечение паховых грыж // Хирургия. – 1989. – № 10. – С. 91–94.

6. Cumberland V.H. A preliminary report of the use of prejabvicated nylon weave in the repair of ventral hernia // Med. J. Australia. – 1952. – Vol.1, № 5. – P. 143–147.

References

1. Asimov A.S., Nasuri I.B. *Reproduktivnaya funktsiya u muzhchin posle pakhovogo grizhesecheniya*, *Vestnik khirurgii im. I.I. Grekova,* 1972, no. 3, pp. 68–70.

2. Egiev V.N., Avakyan V.A, Chizhov D.V. *Proteziruyuschaya gernioplastika posleoperatsionnykh ventralnykh gryzh, Gerniologiya,* 2004, no. 3, pp. 16–19.

3. Nesterenko Yu.A., Nikitin V.M. Salov Yu.B. *Konferentsiya khirurgov: Tezisy dokladov. Tula,* 1984, pp. 144–145.

4. Nesterenko Yu. A., Serochkin G.G., Absev F.S. *Rezultaty khirurgicheskogo lecheniya retsidivnikh pakhovikh gryzh, Vestnik khirurgii im. I.I. Grekova,*1986, no. 2, pp. 57–59.

5. Ponomarev V.M. *Khirurgicheskoe lechenie pakhovikh gryzh, Khirurgiya,* 1989, no. 10, pp. 91–94.

6. Cumberland V.H. *A preliminary report of the use of prejabvicated nylon weave in the repair of ventral hernia – Med. J. Australia*. 1952. Vol.1, no. 5. pp. 143–147.

Рецензенты:

Богданов Д.Ю., д.м.н., профессор кафедры эндоскопической хирургии ФПДО ГБОУ ВПО МГМСУ Минздравсоцразвития России, г. Москва;

Кутин А.А., д.м.н., профессор, заместитель главного врача по науке Клинической больницы №85 Федерального медико-биологического агентства, г. Москва.

Работа поступила в редакцию 10.04.2012.