УДК 616.348–006.5–089:544.032.65(045)

ВОЗДЕЙСТВИЕ ВЫСОКОЭНЕРГЕТИЧЕСКОГО ЛАЗЕРНОГО ИЗЛУЧЕНИЯ 0,97 МКМ НА СТЕНКУ И ПЛОСКИЕ ПОЛИПЫ ОБОДОЧНОЙ КИШКИ

Рубцов В.С., Чалык Ю.В., Маслякова Г.Н., Напшева А.М.

ГБОУ ВПО «Саратовский государственный медицинский университет им. В.И. Разумовского Минздравсоцразвития России», Саратов, e-mail: rubzov999@yandex.ru

Изучено воздействие высокоэнергетического лазерного излучения 0,97 мкм на стенку и плоские полипы ободочной кишки, чтобы оценить глубину проникновения и морфологические изменения, возникающие в результате дистанционного и контактного облучения. Объектом воздействия был нефиксированный операционный препарат ободочной кишки после эндоскопической колэктомии по поводу диффузного полипоза. Источником излучения был портативный лазерный скальпель «ЛС-0,97». Облучение проводилось в непрерывном режиме при избранных значениях выходной мощности 6, 9 и 12 Вт. Установлено, что дистанционное воздействие в течение 10 с при всех значениях выходной мощности приводит к тотальному коагуляционному некрозу подслизистого слоя на фоне практически интактной слизистой оболочки. Контактное воздействие как на неизменённую слизистую оболочку, так и на плоские полипы ободочной кишки приводит к полной деструкции слизистой оболочки на фоне тотального или частичного некроза подслизистого слоя в зависимости от величины выходной мощности лазерного излучения. При исследованных значениях выходной мощности и экспозиции 1–2 с на контакт высокоэнергетическое лазерное излучение 0,97 мкм может быть использовано для контактной лазерной абляции плоских колоректальных полипов.

Ключевые слова: лазерное излучение, лазерная абляция, ободочная кишка, колоректальные полипы

THE INFLUENCE OF HIGH-ENERGY LASER RADIATION 0,97 μm ON COLON WALL AND FLAT POLYPS

Rubtsov V.S., Chalyk Y.V., Maslyakova G.N., Napsheva A.M.

Saratov State Medical University n.a. V.I. Razumovsky, Saratov, e-mail: rubzov999@yandex.ru

Influence of high-energy laser radiation 0,97 μm on a colon wall and flat polyps have studied to estimate depth of penetration and the morphological changes resulting a remote and contact irradiation. The fresh colon surgical specimen has been the object of action of laser radiation. Endoscopic colectomy has been performed due to diffuse colonic polyposis. The source of the radiation was portable laser scalpel «LS-0,97». The laser irradiation was performed in continuous mode at the selected values of output power (6, 9 and 12 Vt). It is established that remote influence during 10 sec with at all values of output power leads total submucosal layer necrosis against an almost intact mucous membrane. Contact impact on the normal mucosa and the flat colon polyps leads to full mucous membrane destruction against total or partial submucosal layer necrosis depending on the size of the output power of the laser radiation. At the investigated values of output power and the exposition of 1–2 sec per contact high-energy laser radiation 0,97 μm can be used for flat colorectal polyps contact laser ablation.

Keywords: laser radiation, laser ablation, colon, colorectal polyps

Применение портативных диодных лазерных скальпелей в хирургии и эндоскопии нашло широкое распространение, так как это способствует уменьшению травматичности операции, улучшению гемостаза, повышению надежности швов, уменьшению болевой чувствительности, ускорению заживления лазерных ран с формированием более нежного рубца, а также сокращению количества осложнений и сроков выздоровления [2]. Однако для лечения колоректальных полипов и рака данный способ применяется весьма ограниченно.

Наиболее привлекательной для эндоскопической абляции колоректальных полипов и реканализации стенозирующих опухолей является применение лазеров с длиной волны 0,97 мкм, которая по данным зарубежной литературы имеет локальные максимумы поглощения в воде и оксигемоглобине. Это предполагает более щадящее и безопасное воздействие данного излучения на стенку полого органа по сравнению с излучением 0,81 или 1,06 мкм [4, 5].

На сегодняшний день конкретные данные о глубине прогрева биологической ткани отсутствуют и могут быть получены только экспериментальным путем [1, 3]. Изучение воздействия высокоэнергетического лазерного излучения 0,97 мкм на стенку толстой кишки является актуальным и необходимым фактором, так как позволит обеспечить безопасность его применения в хирургической колоноскопии.

Цель исследования – оценить глубину проникновения и морфологические изменения, возникающие в результате дистанционного и контактного воздействия непрерывного высокоэнергетического лазерного излучения 0,97 мкм на стенку и плоские полипы ободочной кишки.

Материалы и методы исследования

Источником лазерного излучения 0,97 мкм служил диодный лазерный скальпель «ЛС-0,97-ИРЭ-

Полюс» (Фрязино, Россия). Применялся только непрерывный режим лазерного излучения, имеющий ведущее значение для достижения фотокоагуляции биологических тканей.

Объектом воздействия являлся послеоперационный материал: сегмент восходящей ободочной кишки, взятый после эндоскопической колэктомии, выполненной женщине 58 лет по поводу диффузного полипоза. Время с момента колэктомии до начала эксперимента составило не более трёх часов.

При дистанционном воздействии лазерное излучение подводилось к препаратам через гибкое, покрытое полиэтиленовой оболочкой кварцевое моноволокно диаметром 600 мкм таким образом, чтобы диаметр светового пятна составлял 0,5 см. Торец световода был срезан под углом 90° и направлен перпендикулярно к плоскости препарата, чтобы световое пятно пилотного лазера представляло собой правильную окружность с равномерным распределением световой энергии по площади. Фиксация световода в заданном положении проводилась с помощью металлического держателя и лабораторного штатива.

Заданное значение выходной мощности лазерного излучения на конце световода, высвечиваемое на цифровом табло передней панели лазерного скальпеля, устанавливалось регулятором мощности и контролировалась с помощью встроенного в лазерный скальпель измерителя мощности.

При дистанционном облучении использовались значения выходной мощности 12, 9 и 6 Вт с экспозицией 10 и 5 с. Одна зона препарата облучена в течение 15 с при выходной мощности 12 Вт. Экспозиция облучения контролировалась с помощью секундомера.

Контактное воздействие проводилось методом множественных прерывистых точечных контактов конца световода с поверхностью препарата при выходной мощности излучения 12, 9 и 6 Вт. Продолжительность точечных контактов и перерывов между ними составляла 1–2 с.

После воздействия лазерного излучения со стороны слизистой оболочки препарат был фрагментирован в соответствии с зонами воздействия. Каждый фрагмент был промаркирован и фиксирован в 10%-м нейтральном формалине. Для сравнения были выделены фрагменты кишки без лазерного воздействия. Гистологическое исследование проводилось на парафиновых срезах, окрашенных гематоксилином и эозином. Для микроскопического исследования и получения микрофотографий использован микроскоп «Micros-100» (Австрия). Фотосъёмка этапов эксперимента выполнялись цифровой фотокамерой Nikon coolpix S3100.

Результаты исследования и их обсуждение

На поверхности слизистой оболочки толстой кишки видимый эффект дистанционного воздействия в виде побледнения и локального выбухания наблюдался при выходной мощности 12 Вт и экспозиции 15, 10 и 5 с. При выходной мощности 9 Вт и значениях экспозиции 10 и 5 с выраженность указанных изменений была существенно меньше. При выходной мощности 6 Вт визуализация изменений оказалась затруднительной.

По всей видимости, указанные изменения в зоне дистанционного воздействия объясняются нагреванием тканевой жидкости и увеличением ее объема, а также значительной подвижностью слизистой оболочки по отношению к подслизистому слою.

При микроскопическом исследовании препаратов, не подвергнутых дистанционному воздействию лазерного излучения, была выявлена следующая гистологическая картина: умеренное полнокровие, отек и умеренно выраженная лимфоидная инфильтрация подслизистого слоя, местами с образованием лимфоидных фолликулов, что расценивалось нами как проявление основного заболевания, имеющегося у больной до операции, что подтверждалось также изучением зон сравнения (фрагментов толстой кишки без воздействия).

В участках толстой кишки, подвергнутых дистанционному воздействию лазерного излучения с длиной волны 0,97 мкм, выходной мощностью 12 Вт и экспозицией 15 с, помимо указанных изменений наблюдался поверхностный некроз слизистой оболочки. В подслизистом слое располагался коагуляционный некроз в виде гомогенных безъядерных волокон, интенсивно окрашивающихся эозином, который занимал всю толщу подслизистого слоя и частично распространялся по ходу соединительнотканных волокон на мышечную оболочку, располагаясь между волокнами мышечной ткани (рис. 1).

В участках толстой кишки, подвергнутых дистанционному воздействию лазерного излучения 0,97 мкм, выходной мощностью 12, 9 и 6 Вт при экспозиции 10 с, изменения были сходными: распространенный некроз подслизистого слоя (рис. 2). Следует отметить, что слизистая оболочка на большем протяжении оставалась почти интактной, за исключением некротических изменений поверхностного эпителия. Обращало на себя внимание также более компактное расположение клеточных элементов в поверхностных слоях слизистой, что, возможно, обусловлено испарением межтканевой жидкости под действием высоких температур.

В мышечном слое, прилежащем к подслизистой основе, наблюдалось разволокнение мышечных волокон без их повреждения.

Таким образом, при всех избранных значениях выходной мощности и экспозиции 10 секунд дистанционное воздействие лазерного излучения 0,97 мкм приводило к тотальному коагуляционному некрозу подслизистого слоя, который не распространялся на мышечный слой. При этом слизистая оболочка во всех случаях оставалась практически интактной. Разволокнение мышечных волокон наблюдалось при выходной мощности 12 и 9 Вт и экспозиции 10 с.

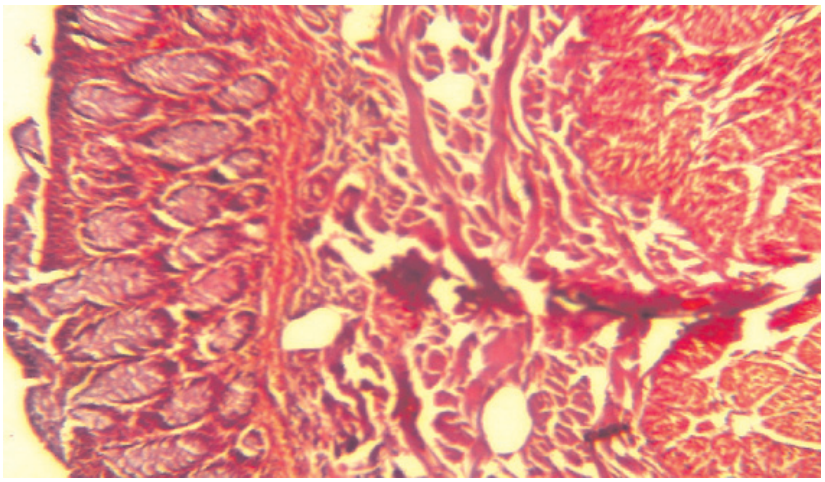

Рис. 1. Коагуляционный некроз подслизистого слоя, проникающий в поверхностные слои мышечной оболочки. Окр. гематоксилином и эозином. Ув. 200

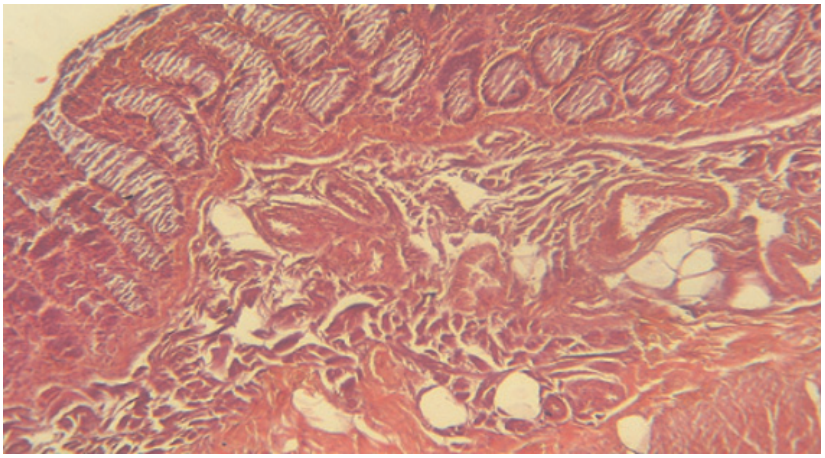

Рис. 2. Коагуляционный некроз подслизистого слоя при дистанционном воздействии (12 Вт, 10 с). Окр. гематоксилином и эозином. Ув. 200

При всех избранных значениях выходной мощности излучения и экспозиции 5 с в микропрепаратах отмечались признаки десквамации поверхностного эпителия и компактное расположение клеточных элементов в поверхностных слоях.

Таким образом, полученные данные свидетельствуют о том, что в слизистой оболочке толстой кишки при дистанционном воздействии лазерного излучения 0,97 мкм практически не происходит поглощения. Она свободно пропускает излучение и вследствие этого сохраняется почти интактной. В подслизистой основе, напротив, наблюдается тотальный коагуляционный некроз, что свидетельствует об интенсивном поглощении высокоэнергетического излучения и максимальном тепловом эффекте именно в этом слое кишечной стенки.

Контактному воздействию лазерного излучения вначале были подвергнуты участки кишки, свободные от полипозного поражения (рис. 3).

При выходной мощности 12 Вт контактное воздействие привело к выраженному «вскипанию» и одновременно сморщиванию слизистой оболочки, что имело следствием образование стойкого папулёзного образования в зоне воздействия. Выраженность данных изменений при выходной мощности 6 Вт снижалась до минимальных проявлений в виде мелких белесоватых дефектов в точках контакта световода со слизистой.

При микроскопическом исследовании препаратов обнаруживалась следующая гистологическая картина: при использовании выходной мощности 12 Вт в месте воздействия обнаруживалась глубокая язва, под которой располагалась зона коагуляционного некроза, занимающая всю толщу подслизистого слоя в проекции язвы и уменьшающаяся к периферии. Зона некроза по соединительнотканным прослойкам распространялась между мышцами, которые также были разволокнены.

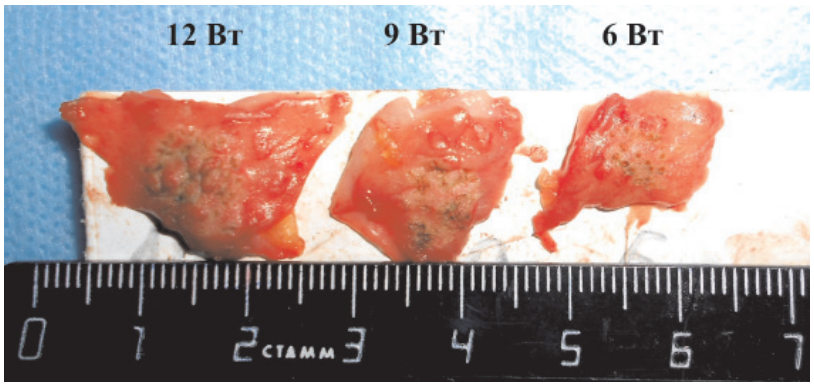

Рис. 3. Последовательное уменьшение выраженности визуальных проявлений термического повреждения по мере снижения выходной мощности лазерного излучения

При применении выходной мощности 9 Вт в месте воздействия на слизистую оболочку обнаруживался участок деструкции также в виде глубокой язвы, края которой были окрашены в коричневый цвет, а дно представлено некротизированным подслизистым слоем. Следует отметить, что зона некроза не была такой распространенной, как в предыдущем случае, и в проекции язвы занимала около половины толщины подслизистого слоя; в прилежащих к мышцам слое регистрировался деструктивный отек (рис. 4).

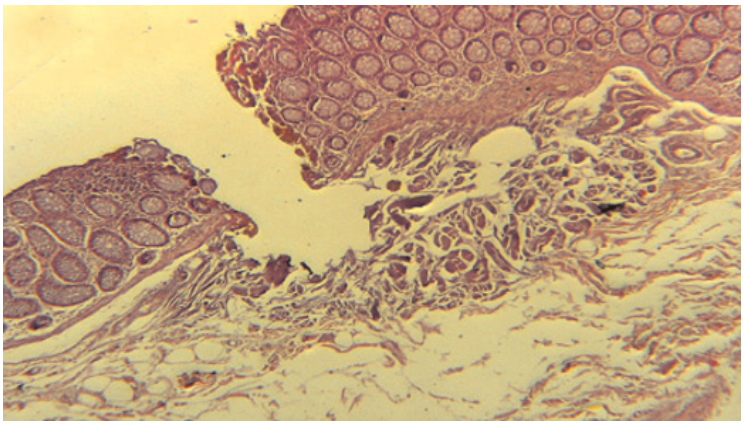

Рис. 4. Язва в месте воздействия (9 Вт). Коагуляционный некроз до 1/2 подслизистого слоя. Окр. гематоксилином и эозином. Ув. 200

При применении выходной мощности 6 Вт в слизистой оболочке также обнаруживался язвенный дефект, проникающий до подслизистого слоя. Края дефекта были окрашены в черно-коричневый цвет. Коагуляционный некроз подслизистого слоя был ограниченным и имел эллипсоидную форму.

Вслед за контактным воздействием на визуально неизменённую слизистую проведена контактная фотокоагуляция аденоматозных полипов при тех же значениях выходной мощности. После нанесения контурных меток проведена фотокоагуляция полипа плоского типа диаметром около 1,5 см при выходной мощности 12 Вт (рис. 5) и плоских полипов меньших размеров при выходной мощности 9 и 6 Вт соответственно.

Во время контактной лазерной фотокоагуляции полипов при значениях выходной мощности 12 и 9 Вт отмечен своеобразный эффект «вскипания» – пузыревидного выбухания слизистой над поверхностью и одновременно сморщивания патологической ткани, аналогично тому, что наблюдалось при контактном воздействии на свободную от полипов слизистую оболочку.

При гистологическом исследовании зон контактной лазерной фотокоагуляции полипов плоского типа наблюдалась следующая гистологическая картина.

При использовании выходной мощности 12 Вт на полип диаметром 1,5 см было установлено, что в месте воздействия лазера слизистая оболочка некротизирована и окрашена в коричневый цвет. Под этим участком в подслизистом слое также обнаруживается распространенный коагуляционный некроз, по периферии которого обнаруживался деструктивный отек. В прилежащих мышцах – разволокнение.

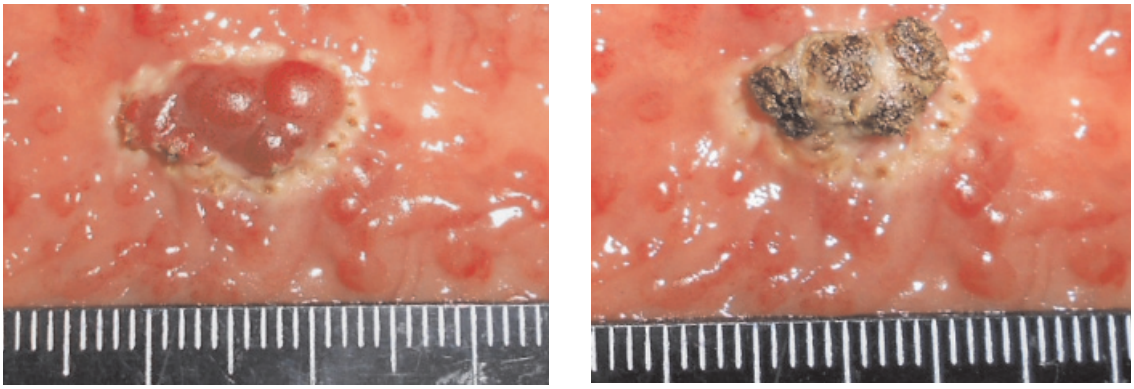

а б

Рис. 5. Контактная фотокоагуляция полипа (12 Вт, 1–2 секунды на контакт): а – контурные коагуляционные метки; б – вид полипа после фотокоагуляции

При использовании выходной мощности 9 и 6 Вт на полипы меньшего диаметра (около 3 мм) в зоне воздействия развивался некроз слизистой оболочки, окрашивающийся в коричневый цвет и имеющий глубину, зависящую от мощности: 9 Вт – на всю глубину, 6 Вт – на половину слизистой оболочки. Непосредственно под этим участком располагалась зона коагуляционного некроза, занимающая всю толщу подслизистого слоя. Причем, в отличие от предыдущего случая, толщина некроза была одинакова как в центре, так и по периферии. Как и в предыдущем случае, имелось разволокнение мышечных волокон.

Таким образом, при выбранных значениях выходной мощности и экспозиции контактная лазерная фотокоагуляция как визуально неизменённой слизистой оболочки, так и аденоматозных полипов плоского типа диаметром 0,3–1,5 см приводит к полной деструкции слизистой оболочки с образованием язвенного дефекта в сочетании с подлежащим коагуляционным некрозом подслизистого слоя, распространяющимся на половину или всю его толщину. Изменения в мышечной оболочке развиваются только в прилегающих к подслизистой основе слоях и характеризуются разволокнением мышечных волокон.

Выводы

1. Дистанционное воздействие высокоэнергетического лазерного излучения 0,97 мкм на стенку ободочной кишки при выходной мощности 12, 9 и 6 Вт и экспозиции 10 с приводит к тотальному коагуляционному некрозу подслизистого слоя на фоне практически интактной слизистой оболочки.

2. При всех использованных значениях выходной мощности контактное воздействие высокоэнергетического лазерного излучения 0,97 мкм на неизменённую слизистую оболочку и на полипы плоского типа приводит к полной деструкции слизистой оболочки. При этом наблюдается тотальный или частичный коагуляционный некроз подслизистой основы в зависимости от величины выходной мощности.

3. При отработанных значениях выходной мощности и экспозиции высокоэнергетическое лазерное излучение 0,97 мкм можно применять для контактной лазерной абляции плоских полипов толстой кишки.

Список литературы

1. Гаращенко Т.И., Богомильский М.Р., Минаев В.П. Лечение ЛОР-заболеваний с использованием лазерных скальпелей. – Тверь: ООО «Губернская медицина», 2001. – 52 с.

2. Гейниц А.В. Особенности взаимодействия излучения полупроводникового лазера с биологическими тканями / А.В. Гейниц, В.И. Елисеенко // Полупроводниковые и твёрдотельные лазеры в медицине 2000: тез. докл. III Междунар. семинара. – СПб., 2000. – С. 14–15.

3. Чалык Ю.В., Рубцов В.С. Доклиническая оценка воздействия высокоэнергетического лазерного излучения 0,97 мкм на пластинчатые препараты печени // Фундаментальные. исследования. – 2011. – №3. – С. 166–171.

4. Kou L., Labrie D., Chylek P. Refractive indices of water and ice in the 0,65–2,5 μm spectral range // Appl. Opt. – 1993. – Vol. 32. – № 21. – P. 3531–3540.

5. Yaroslavsky A.N., Yaroslavsky I.V. Goldbach T., Schwarzmaier H. J. The optical properties of blood in the near infrared spectral range // Proc. SPIE. – 1996. – Vol. 2678. – P. 314–324.

References

1. Garaschenko T.I., Bogomilsky M.R., Minaev V.P. Lechenie LOR-zabolenanij s ispoliazovaniem lazernikh scalpelej. Tver: Gubernskaja medicina, 2001. 52 p.

2. Geinits A.V., Eliseenko V.I. Osobennosti vzaimodejstvija izluchenija poluprovodnikovogo lazera s biologicheskimi tkanjami. *Tez. dokl. III Mezhdunar. seminara «Poluprovodnikovye i tvjordotel'nye lazery v medicine 2000»* (Abstr. 3rd Int. Seminar «Semiconductor and solid state lasers in medicine 2000»). SPb, 2000, pp. 14–15.

3. Chalyk Ju.V., Rubtsov V.S. Doklinicheskaja ocenka vozdejstvija vysokojenergeticheskogo lazernogo izluchenija 0,97 mkm na plastinchatye preparaty pecheni. *Fundamental'nye issledovanija,* 2011, no. 3, pp. 166–171.

4. Kou L., Labrie D., Chylek P. Refractive indices of water and ice in the 0.65-2.5μm spectral range. *Appl. Opt..* 1993, Vol. 32, no. 21, pp. 3531–3540.

5. Yaroslavsky A.N., Yaroslavsky I.V. Goldbach T., Schwarzmaier H. J. The optical properties of blood in the near infrared spectral range. *Proc. SPIE,* 1996, Vol. 2678, pp. 314–324.

Рецензенты:

Темников А.И., д.м.н., профессор кафедры факультетской хирургии и онкологии ГБОУ ВПО «Саратовский ГМУ имени В.И. Разумовского» Минздравсоцразвития России, г. Саратов;

Капралов С.В., д.м.н., доцент кафедры общей хирургии ГБОУ ВПО «Саратовский ГМУ имени В.И. Разумовского» Минздравсоцразвития России, г. Саратов.

Работа поступила в редакцию 01.11.2012.