УДК 616.71-007.234:612.15

КРОВООБРАЩЕНИЕ В КОНЕЧНОСТИ ПОСЛЕ ПЕРЕЛОМОВ У БОЛЬНЫХ ОСТЕОПОРОЗОМ

Хвостова С.А.

Курганский государственный университет, Курган, e-mail: official@kgsu.ru

Под наблюдением находились 68 больных остеопорозом в возрасте 65–75 лет. Лечение переломов у них проводили методом чрескостного остеосинтеза по Илизарову. На 1–2-е сутки после перелома кровообращение в месте перелома было ослаблено. На гамма-камере отмечалось время поступления меченого пирофосфата в поврежденную конечность. С 3-х суток после травмы кровообращение начинало ускоряться во всем поврежденном сегменте (208 ± 9,8 %). Величина капиллярного кровотока в передней большеберцовой мышце возрастала до 10,6 ± 0,85 мл (в норме 5,3 ± 0,42 мл). Область ускоренной циркуляции была значительно большей, чем место перелома. На 6-й неделе начиналось уменьшение объема циркулирующей крови. Рентгенологически в зоне периостальных напластований в это время наблюдалось значительное уплотнение, и в большинстве случаев костная мозоль по плотности была равна окружающей ткани. Во всех случаях при этом отмечено утолщение кортикального слоя на 5–15 мм. Одновременно уменьшалась интенсивность обменных процессов, на что указывало существенное ослабление накопления меченого пирофосфата.

Ключевые слова: кровообращение, остеопения, остеопороз, переломы

BLOOD CIRCULATION IN LIMBS IN PATIENTS WITH OSTEOPOROSIS AFTER FRACTURE

Chvostova S.A.

Kurgan State University, Kurgan, e-mail: official@kgsu.ru

Under the supervision of 68 patients with osteoporosis were 65–75 years. Treatment of fractures, they conducted čreskostnogo osteosynthesis for Ilizarov technique. 1-2nd day after breaking the circulation at the fracture has been weakened. Using a gamma camera indicated time the message arrived in the affected limb labelled pyrophosphate group. The results showed that 3 days after trauma was beginning to accelerate blood circulation around the damaged segment (208 ± 9.8 % capillary blood flow amount) in the anterior tibia muscle has increased to 10,6 ± 0,85 ml (norm 5,3 ± 0,42 ml) accelerated circulation area was significantly greaterthan a breakthrough. On the 6th week began reducing volume. Rentgenological in periostal lenses were at that time there was a significant seal, and in most cases, bone density was corn surrounding tissue. In all cases kortikal′nogo thickening the observed at layer 5–15 mm. At the same time decreasing the intensity of the exchange processes, thereby indicating a significant weakening of the pyrophosphate group labelled accumulation.

Keywords: blood circulation, osteopeniâ, osteoporosis, fractures

Несмотря на исключительную важность состояния сосудистого русла и микроциркуляции в репаративном костеобразовании, многие аспекты этой проблемы остаются малоизученными. В настоящее время достаточно хорошо установлено, что сохранение магистрального кровотока в передней большеберцовой артерии, а также внутрикостного кровотока (питательная артерия) обеспечивает кровоснабжение костной мозоли. При травмах происходит значительное повреждение костей и мягких тканей. Функция конечности в процессе лечения восстанавливается при условии улучшения микроциркуляции в области травмы.

Большинство исследований по этой проблеме посвящено оценке регионального и общего кровотока при лечении последствий травмы или при уравнивании длины конечности [5], а микроциркуляция изучена в меньшей мере.

Нами установлено, что у здорового человека через переднюю большеберцовую мышцу протекает 0,053 ± 0,004 мл крови на 1 г ткани в минуту. В то же время известно, что в кортикальном слое диафиза объем кровотока составлял 0,008 ± 0,0006 мл на 1 г кости в минуту, в костном мозге – 0,030 ± 0,002 мл/мин [112].

Материал и методы исследования

Под наблюдением находились 68 больных в возрасте 65–75 лет. Лечение переломов у них проводили методом чрескостного остеосинтеза по Илизарову. Изучение кровообращения осуществляли на гамма-камере. Регистрировали время перемещения в сосудистом русле меченого пирофосфата (^{99m}Tc-пирофосфат), который применялся для изучения костеобразования. Если изучения костеобразования не требовалось, то применяли ^{99m}Tc-альбумин человеческой сыворотки. Капиллярный кровоток определяли в передней большеберцовой мышце. С этой целью в переднюю большеберцовую мышцу вводили ^{133}Xe и регистрировли время его выведения из мышцы.

На УЗИ первый раз больных обследовали на 3–7-е сутки после травмы и операции наложения аппарата Илизарова. В данный период травматический шок, определяющий состояние сердечно-сосудистой системы, проходил. Второй раз наблюдения были сделаны между 20–30 сутками с момента операции. Именно в этот период изменения сердечно-сосудистой деятельности во многом обусловлены особенностями лечения по Илизарову, а не травмой.

Статистическая обработка данных проводилась с применением пакета прикладных программ «Statistica 6.0» возможностей Microsoft Excel. До-

стоверность полученных результатов обеспечивалась применением стандартных диагностических методик и t-критерия Стьюдента.

Результаты исследований и их обсуждение

На 1–2-е сутки после перелома кровообращение в месте травмы было ослаблено. При помощи гамма-камеры отмечалось время поступления меченого пирофосфата в поврежденную конечность (рис. 1–4). Результаты показали, что с 3-х суток после травмы, по данным с меченым соединением, кровообращение начинало ускоряться во всем поврежденном сегменте (208 ± 9,8 %). Величина капиллярного кровотока в передней большеберцовой мышце возрастала до 10,6 ± 0,85 мл (в норме 5,3 ± 0,42 мл). Характер циркуляции крови представлен на рис. 4.1–4.4. Область ускоренной циркуляции была значительно большей, чем место перелома.

27 секунд после инъекции меченого пирофосфата (РФП). Уже заполнены сосуды здоровой конечности (справа). В конечности с переломом (слева) РФП отсутствует



30 секунд после введения РФП. Появление меченого пирофосфата (слева) в конечности с переломом



33 секунды после инъекции меченого пирофосфата. Дальнейшее заполнение сосудов конечности с переломом (слева)



36 секунд после инъекции меченого пирофосфата. В травмированной конечности (слева) его становится больше

Рис. 1. Разная скорость заполнения ^{99m}Tc-пирофосфатом сосудистого русла конечности с переломом (слева) на 2-е сутки и в здоровой конечности (справа)

В последующие дни (42–46) величина магистрального кровотока возрастала до 240 ± 16,3 %, а капиллярного кровотока – до 12,7 ± 1,01 мл.

Общая закономерность в изменении кровообращения в процессе лечения переломов представлена на рис. 5.

Ускорение кровообращения в это время приобретало локальный характер и все в большей мере соответствовало зоне перелома. На рентгенограммах линия перелома была нечеткой, а количество накапливающегося остеотропного препарата (пирофосфата) возрастало в 7 раз. По линии пе-



Рис. 2. Заполнение сосудов конечности с переломом (слева) и здоровой конечности (справа) меченым пирофосфатом на 54-е сут после инъекции

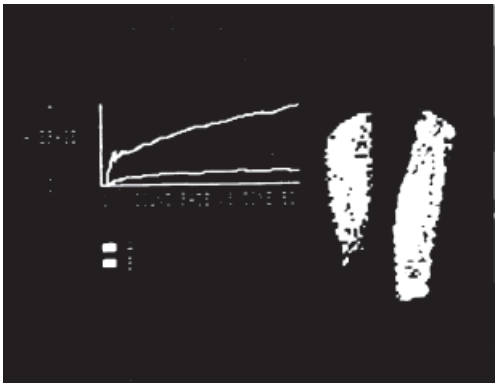

Рис. 3. Результаты компьютерной обработки данных о накоплении ^{99mTc}-пирофосфата на 54-е сут после инъекции: верхняя кривая – данные в здоровой конечности (она справа), нижняя кривая – данные в травмированной конечности (слева)

релома отмечено небольшое увеличение периостальных напластований.

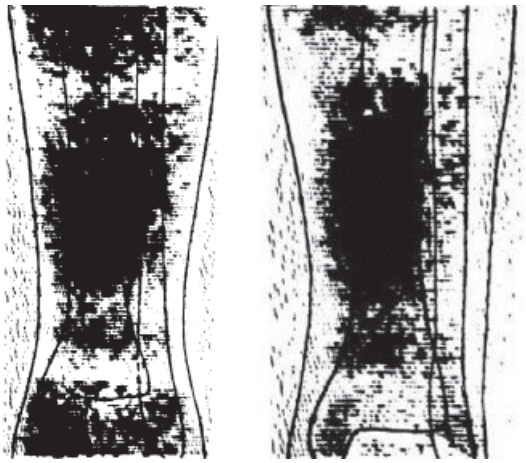

14-й день после перелома | 35-й день после перелома

Рис. 4. Существенное увеличение кровенаполнения сосудистого русла (по данным с ^{99m}Tc-альбумином человеческой сыворотки) в области перелома на 14-35 дни

На 6-й неделе начиналось уменьшение объема циркулирующей крови. Величины, близкие к норме (112 ± 4,4%, что соответствует величине капиллярного кровотока 5,9 ± 0,4 мл), отмечены на 70-й день. Рентгенологически в зоне периостальных напластований в это время наблюдалось значительное уплотнение, и в большинстве случаев костная мозоль по плотности была равна окружающей ткани. Во всех случаях при этом отмечено утолщение кортикального слоя на 5–15 мм. Одновременно уменьшалась интенсивность обменных процессов, на что указывало существенное ослабление накопления меченого пирофосфата.

При обследовании на УЗИ в процессе расспроса на 3–7-е сутки больные указывали на слабость, сердцебиение, одышку, неопределенные ощущения в области сердца, плохой сон, быструю утомляемость (типичные кардиологические жалобы). В позднем послеоперационном периоде отмечалось улучшение самочувствия. В это время физические нагрузки были в большем объеме: больные активно ходили и занимались лечебной физической культурой. Но при ходьбе довольно часто отмечалось сердцебиение.

После выяснения ощущений и жалоб оценивали ЧСС и АД. В норме минутный объем сердца у здорового взрослого человека в среднем составляет 5,2 литра (по Фику), сердечный индекс в условиях покоя – в среднем 3,75 ± 0,11 л/мин·м^2, а ударный индекс – 49,75 ± 1,75 мл/м^2. Сохранение их в пределах нормы обычно свидетельствует об удовлетворительной компенсации интегральной функции сердца. Выход этих показателей за пределы нормы чаще всего указывает на срыв механизмов компенсации. При травме в раннем послеоперационном периоде преобладал гипертензивный и гиперкинетический тип реакции: у соматически здоровых артериальное систолическое давление повышалось на 20–30 мм рт. ст., диастолическое – на 10–20 мм рт. ст. Типичными были величины 140/90 мм рт. ст., при рабочем давлении 120/80 мм рт. ст. Как правило, наблюдали тахикардию – 90–95 ударов в минуту. На 20–30-е сутки после операции АД и ЧСС приходили к норме (АД – 120/80 мм рт. ст., частота пульса – 68–76 ударов в минуту). Общепериферическое сосудистое сопротивление вначале также чаще было повышено на 10–15% (N = 1800 дин/сек/см) а затем нормализовалось.

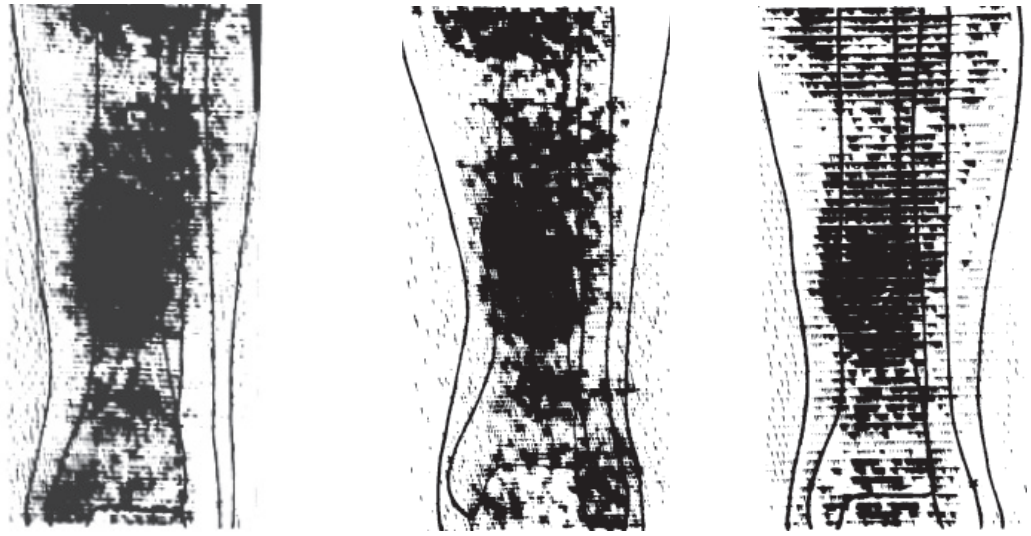

42-й день 49-й день 56-й день

Рис. 5. Изменение интенсивности магистрального кровотока в месте перелома на 42-56 дни. Данные получены с ^{99m}Tc-альбумином человеческой сыворотки

Сократимость миокарда левого желудочка ни в первый, ни во второй раз достоверно не отличалась от нормы. Ударный индекс вначале был в пределах нормы, а затем несколько увеличился (в среднем на 5–7 %). Аналогично изменялся и сердечный индекс. Минутный объем кровообращения в раннем послеоперационном периоде составлял 6,75–7,35 литра, затем снижался на 21–23 %, но не доходил до среднефизиологической нормы.

Состояние вегетативного тонуса при переломах бедра и голени

Данные у людей при остеопорозе без переломов

Наши контрольные данные о состоянии вегетативных индексов получены у 100 людей аналогичного возраста в возрастной группе 65–75 лет.

Одной из основных приспособительных реакций в процессе старения является функциональная напряженность сердечно-сосудистой системы (ССС). Для оценки влияний вегетативной нервной системы использовали определение вегетативного индекса Кердо.

У женщин индекс Кердо был равен (–11) и с возрастом уменьшался (–9), у мужчин всех возрастных групп он составил –18. Индекс Алгловера у всех обследованных лиц снижен (–0,52) – прогностически неблагоприятное состояние систолического выброса. Коэффициент выносливости свидетельствовал об усилении функции ССС. Индекс Робинсона у пожилых женщин равен 115, у старых – 128, т.е. сердечная мышца несколько ослаблена. У всех мужчин он был равен 118–120. Коэффициент эффективности кровообращения у пожилых женщин равен 3500, у старых – 5500. У всех мужчин его величина составила 5300–5500 – свидетельство того, что центральное кровообращение функционирует за счет повышенного расходования резервов организма. Систолический объем у пожилых женщин – 54,8 мл, у старых – 57,9 мл; у пожилых мужчин – 57 мл, у старых – 61,6 мл. Минутный объем у пожилых женщин – 4,2 л, у старых – 4,6 л. У всех мужчин – 4,4 л. Эти данные свидетельствуют об умеренных изменениях функций кровообращения у лиц старших возрастных периодов, страдающих остеопорозом.

Данные у людей при остеопорозе с переломами

В первые дни после переломов объем систолического выброса у обследованных был уменьшен, сердечная мышца, по данным показателя двойного произведения (ДП), работала с напряжением. При этом данные коэффициента выносливости (КВ) свидетельствовали об ослаблении функциональных возможностей ССС. В течение последующих дней первого месяца лечения сохранялось снижение функциональных резервов кровообращения: изменения показателей сердечной деятельности указывали на снижение объема систолического выброса и на функциональное напряжение сердца. Имелись также признаки напряжения центральных регуляторных систем (таблица).

На втором месяце лечения, судя по показателям ВИК, сохранялось преобладание активности симпатического отдела нерв-

ной системы. Отмечалось незначительное уменьшение систолического выброса, увеличение затрат на работу сердца, что связано с катаболическим вариантом метаболизма и снижением резервов кровообращения. Таким образом, в первые 1,5 месяца лечения имелись признаки напряжения регуляторных процессов сердца (см. таблицу).

Вегетативные индексы у пожилых и старых людей, больных остеопорозом и с переломами (M ± SD)

Вегетативные индексы	Показатели		
	при поступлении	через 1,5 месяца фиксации	через 1,5 месяца после лечения
Индекс Кердо	0,87 ± 0,06	-8,2 ± 0,70	1,4 ± 0,10
Коэффициент Хильденбранта	3,89 ± 0,40	3,99 ± 0,30	3,51 ± 0,25
Индекс Аллговера	0,67* ± 0,05	0,76 ± 0,6	0,78 ± 0,09
Индекс Робинсона (двойное произведение)	76,60* ± 5,36	117,1* ± 9,36	89,9 ± 7,19
Коэффициент выносливости	28,1* ± 1,97	19,37* ± 1,36	15,11 ± 1,21
Коэффициент экономичности кровообращения	2917 ± 233	2752 ± 192	2652 ± 185,6
Систолический объем кровообращения,мл	42,08 ± 2,95	40,91 ± 2,86	41,85 ± 3,35
Минутный объем кровообращения, мл	3240* ± 226	2988* ± 239	3448 ± 241
Пульсовое давление, мм рт.ст.	37,56* ± 2,84	39,89* ± 3,19	42,98 ± 3,44
Среднее давление, мм рт.ст.	89,57 ± 6,27	96,88 ± 6,78	103,49 ± 7,24

Примечание: знаком «*» обозначены величины, статистически достоверно ($p < 0,05$) отличающиеся от соответствующих значений у больных остеопорозом, но без переломов.

Через 2,5 месяца фиксации двойного перелома бедра индекс Кердо был равен (–8,2), что свидетельствовало о преобладании тонуса парасимпатического отдела ВНС (см. таблицу). После снятия аппарата парасимпатический тонус существенно снижался, через 1,5 года он был равен 1,4, что можно объяснить определенным нервно-психическим напряжением у больных, так как полное восстановление функции конечности еще не наступило.

На третьем месяце появлялись признаки относительной ваготонии. Нормализовался объем сердечного выброса. Это же относилось и к периоду после снятия аппарата.

Судя по нашим результатам при сочетанных переломах бедра и костей голени, отчетливо выражена ситуационная тревога за состояние конечности, что сочетается с усилением симпатического отдела ВНС и напряжением функций системы кровообращения.

«Анаболическая фаза» в процессе лечения переломов нижних конечностей была менее выражена и наступала позже в отличие от травмы верхних конечностей, что, по-нашему мнению, связано с известным ограничением двигательного режима при переломах нижних конечностей и ранней осевой нагрузкой на оперированную конечность, сопровождающуюся болевой афферентацией [4]. Наши данные позволяют предположить, что в основе патогенеза ослабленного сращения переломов при развитии остеопороза определенную роль играет снижение функционального уровня системы кровообращения.

Для проверки этого положения и уточнения степени корреляции между вегетативными индексами и минеральной плотностью костей скелета сделаны наблюдения у больных остеопорозом и с переломами после обследования на костном денситометре. В 65–75 лет МПК в позвоночнике женщин была снижена на 25%, в 76–80 лет на 28%, в 85 лет – на 30%. В шейках бедренных костей соответственно 27; 28 и 32%. Эти величины указывают на наличие остеопороза.

Естественным состоянием для человека было волнение о состоянии сращения перелома и функции конечности. Через 1,5 месяца тонус симпатического отдела ВНС существенно понижался, а через 1,5 года констатировали тенденцию к увеличению парасимпатического тонуса, связанного с усилением анаболических процессов и с экономизацией функционирования, в частности, увеличением резервов сердечно-сосудистой системы.

Коэффициент Хильденбранта – показатель согласованности в деятельности висцеральных систем организма у испытуемых практически не изменялся. При переломах бедра и голени небольшое увеличение ко-

эффициента отмечено только перед снятием аппарата.

Индекс Алгловера отражает состояние систолического выброса – главного прогностического показателя состояния кровообращения. Он оказался низким в процессе лечения как при переломах бедра, так и бедра и голени, что указывало на уменьшение систолического выброса. Значение индекса существенно увеличивалось и через 1,5 года приближалось к норме.

Индекс Робинсона (двойное произведение) – индекс работы сердца. Отражает уровень гемодинамической нагрузки на ССС и характеризует работу сердечной мышцы. Среднее значение индекса – 81–90, выше среднего 80–75, высокое – 74, низкое при 101 и выше. По нашим данным (см. таблицу), во время лечения индекс снижался в меньшей степени при переломах бедра в конце фиксации и в большей – при переломах бедра и голени – через 1,5 месяца после снятия аппарата.

Коэффициент выносливости характеризует функциональное состояние ССС и важен при расчете систолического объема кровообращения. В первые дни травмы и через 1,5 месяца фиксации коэффициент был равен 28,0 (в норме 16,0), – и лишь через 1,5 месяца после снятия аппарата коэффициент уменьшился (см. таблицу). Характерно, что при переломах бедра восстановление отмечено через 1,5 месяца после снятия аппарата, а при переломах бедра и голени – через 1,5 года после завершения лечения.

Коэффициент экономичности кровообращения. Нормальное значение 2600. Увеличение коэффициента указывало на перестройку центрального кровообращения, что связано с повышенным расходованием резервов организма (см. таблицу). В процессе репарации мы наблюдали увеличение этого показателя. Восстановление этого показателя при переломах бедра происходило через 1,5 месяца после завершения лечения, а при переломах бедра и голени – через 1,5 года.

Минутный объем кровообращения (МОК) при поступлении в клинику был уменьшен на 10% ($p < 0,05$), через 1,5 месяца фиксации был меньше на 17% ($p < 0,01$) по сравнению с пациентами без переломов. Перед снятием аппарата МОК был снижен на 12% ($p < 0,05$); через 1,5 месяца после завершения лечения – на 4% ($p > 0,05$), а через 1,5 года его значения были в пределах нормы.

Таким образом, после переломов наблюдалось снижение функционального состояния ССС, связанного с напряжением механизмов вегетативной регуляции. Эти изменения могут быть связаны как с влиянием травм костного аппарата, так и с изменением образа жизни и вынужденной гиподинамией. Состояние системы кровообращения необходимо учитывать и корректировать для активизации репаративного процесса.

Пульсовое давление при поступлении в клинику было снижено на 13% ($p < 0,05$), на фиксации – на 7% ($p < 0,05$), через 1,5 месяца после снятия аппарата его величина находилась в пределах нормы (см. таблицу) .

Среднее давление при поступлении в клинику было снижено на 13% ($p < 0,05$), на фиксации – на 6% ($p = 0,05$), через полтора месяца после снятия аппарата оно было в пределах нормы.

Таким образом, результаты исследования показали, что при переломах бедра для оптимизации функционального состояния организма большое значение имеет характер тонуса парасимпатического отдела вегетативной нервной системы. Усиление тонуса симпатического отдела при переломах бедра и голени появлялось в напряжении работы отдельных систем организма. Как при травме бедра, так и бедра и голени на фиксации показатели работы сердца, в том числе систолический выброс, систолический объем кровообращения и минутный объем, свидетельствовали о той или иной степени снижения его сократительной функции. Восстановление функций сердца с большей скоростью происходило при переломах бедра и с меньшей – при переломах бедра и голени.

Опираясь на вышесказанное, можно заключить, что в регуляции МОК в позднем послеоперационном периоде у больных преобладает количественный тип приращения деятельности (МОК увеличивается за счет учащения сердечных сокращений и увеличения сердечного и ударного индексов). Такой вариант является энергетически наиболее выгодным [4].

Оценивая полученные данные, мы пришли к выводу о том, что изменения со стороны сердечно-сосудистой системы у больных в условиях стабильного остеосинтеза носят приспособительный, адаптационный характер [3].

Для создания оптимальных условий функционирования сердечно-сосудистой системы после травм разрабатывали комплекс фармакологических и организационных мероприятий, а также методик лечебной физической культуры, направленных на нормализацию обнаруживаемых изменений. Такой комплекс позволял улучшить течение репаративного процесса, снизить риск развития осложнений, уменьшить про-

должительность лечения и время восстановления трудоспособности [1, 2].

Таким образом, в области перелома в процессе лечения наблюдалось непрерывное усиление кровообращения, достигавшее наибольших значений на 5-й неделе. Тенденция к ослаблению кровотока наблюдалась на 6-й неделе, что свидетельствует о достаточной зрелости регенерата и прочности сращения.

Выводы

1. На 1–2-е сутки после перелома у больных остеопорозом кровообращение в месте перелома ослаблено.

2. При регистрации на гамма-камере с 3-х суток после травмы кровообращение начинало ускоряться всем поврежденном сегменте. Величина капиллярного кровотока в передней большеберцовой мышце возрастала до 10,6 ± 0,85 мл (в норме 5,3 ± 0,42 мл). Область ускоренной циркуляции была значительно большей, чем место перелома.

3. Сократимость миокарда левого желудочка достоверно не отличалась от нормы. Ударный индекс вначале был в пределах нормы, а затем несколько увеличился (в среднем на 5–7 %). Аналогично изменялся и сердечный индекс. Минутный объем кровообращения в раннем послеоперационном периоде составлял 6,75–7,35 литра, затем снижался на 21–23 %, но не доходил до среднефизиологической нормы.

4. На 6-й неделе объем циркулирующей крови близок к нормальным значениям. Костная мозоль по минеральной плотности была равна костной ткани. Одновременно уменьшалась интенсивность обменных процессов.

Список литературы

1. Беневоленская Л.И. Руководство по остеопорозу. – М.: БИНОМ. Лаборатория знаний, 2003. – 524 с.

2. Свешников А.А., Швед С.И., Ральникова С.В. Изучение костеобразования и кровообращения радионуклидными методами при лечении переломов костей голени // Ортопед. травматол. – 1988. – №4. – С. 35–37.

3. Свешников А.А., Офицерова Н.В. Состояние кровообращения удлиняемой по Илизарову конечности при разных ритмах дистракции // Гений ортопедии. – 1996. – № 2. – С. 97–103.

4. Свешников А.А. Материалы к разработке комплексной схемы корректировки функциональных изменений в органах при чрескостном остеосинтезе // Гений ортопедии. – 1999. – № 1. – С. 48–52.

5. Свешников А.А., Смотрова Л.А., Зырянов С.Я. Костеобразование и периферическое кровообращение при одновременной коррекции деформаций нижней конечности // Гений ортопедии. – 2001. – № 1. – С. 39–42.

Рецензенты:

Сабирьянов А.Р., д.м.н., зав. кафедрой ЛФК, врачебного контроля физиотерапии и реабилитации ГОУ ВПО «Челябинская государственная медицинская академия Росздрава», г. Челябинск;

Кузнецов А.П., д.б.н., профессор, зав. кафедрой анатомии, физиологии и гигиены человека, Курганский государственный университет Министерства образования и науки РФ, г. Курган.

Работа поступила в редакцию 15.06.2011.