УДК: 616.22-002-097

ОСОБЕННОСТИ МЕСТНОГО ИММУНИТЕТА СЛИЗИСТОЙ ОБОЛОЧКИ ГОРТАНИ В НОРМЕ И ПРИ ХРОНИЧЕСКОЙ ВОСПАЛИТЕЛЬНОЙ ПАТОЛОГИИ

Азнабаева Л.Ф., Арефьева Н.А., Даянов А.Н.

ГОУ ВПО «Башкирский государственный медицинский университет», Уфа, e-mail: airday@mail.ru

Представлены результаты изучения особенностей местного иммунитета слизистой оболочки гортани у практически здоровых лиц по сравнению с другими участками верхних дыхательных путей (высокая продукция IgE, сниженная – sIgA). У больных хроническим ларингитом иммунное реагирование слизистой оболочки гортани характеризуется активацией на местном уровне гуморальных факторов гиперпродукцией реагиновых антител (IgE), а также рекрутацией антител из кровеносного русла (IgG, IgM).

Ключевые слова: местный иммунитет слизистой оболочки гортани, хронический неспецифический ларингит

THE PECULIARITIES OF LOCAL IMMUNITY OF MUCOUS MEMBRANE OF THE LARYNX IN NORM AND PATHOLOGY, INFLAMMATORY

Aznabaeva L.F., Arefyeva N.A., Dayanov A.N.

Bashkir State Medical University, Ufa, e-mail: airday@mail.ru

Presents the results of the study of local immunity of mucous membrane of the larynx in healthy people as compared with other parts of the upper respiratory tract (high IgE production, reduced-sIgA). In patients with chronic laringitis laryngeal mucosa immune response characterized by activation gumoral factors at the local level by increased production of antibodies IgE and recruitment antibodies from the blood stream (IgG, IgM).

Keywords: local immunity of mucous membrane of the larynx, chronic nonspecific laryngitis

Слизистая оболочка гортани обеспечивает защиту от проникновения в организм болезнетворных микроорганизмов за счёт взаимодействия факторов иммунной защиты с клетками эпителиального слоя.

Местный иммунитет слизистой оболочки гортани характеризуется несколькими уровнями. Первый уровень – надэпителиальный слой – иммунная защита формируется прежде всего антителами [6] и фагоцитами, что обеспечивает противобактериальный эффект. Второй уровень – клетки многослойного плоского эпителия и многорядного цилиндрического реснитчатого эпителия [1, 2, 3], которые выполняют механическую защиту, обеспечивая мукоцилиарный клиренс.

Клетки плоского эпителия являются участниками иммунного ответа. Здесь происходит продукция секреторного компонента и присоединение его к иммуноглобулинам классов А [3, 5]. В подэпителиальном слое синтезируются антитела. Изучение факторов иммунной защиты слизистой гортани представлено в ограниченных публикациях [4]. В этой связи представляется важным проведение исследований состояния местного иммунитета слизистой оболочки гортани в норме и при хронических воспалительных процессах.

Цель исследования – определение особенностей формирования иммунного ответа на слизистой оболочке гортани в норме и при хроническом воспалении.

Задачи исследования

1. Оценить показатели местного иммунитета на различных участках слизистой оболочки верхних дыхательных путей (нос, глотка и гортань) у практически здоровых лиц на основе изучения иммуноцитограмм (клеточное представительство, состояние деструкции) и уровня антител (IgG, IgA, IgE, IgM, sIgA) в смывах со слизистой оболочки гортани.

2. Провести сравнительное изучение показателей местного иммунитета слизистой оболочки гортани при хроническом воспалении в зависимости от формы заболевания (катаральная, гиперпластическая, атрофическая формы хронического ларингита).

Материалы и методы исследования

Под наблюдением находились 54 практически здоровых лица в возрасте 47,2 ± 0,81 лет, в том числе мужчин – 32, женщин – 22, которые не имели хронических воспалительных процессов, и в течение 3 месяцев не болели острыми воспалительными заболеваниями. Из них катаральная форма хронического ларингита была у 27 человек (24,54 %), гиперпластическая форма – у 58 человек (52,72 %), атрофическая – у 25 человек (22,72 %). Средний возраст больных составил при хроническом катаральном ларингите 32,03 ± 1,14 года, хроническом гиперпластическом ларингите – 45,98 ± 0,44 и при хроническом атрофическом ларингите – 57,8 ± 0,91 лет. Среди больных мужчин было 68 (61,8 %), женщин – 42 (38,2 %). Всем больным (110 человек) проводилось клинико-инструментальное обследование носа, глотки, гортани и уха. Больные с гнойно-воспалительными заболеваниями

носа и уха, а также с выявленной патологией других органов и систем в группу исследуемых не включались.

Материалом для исследования служила кровь, а также секрет с поверхности голосовых складок, мазки – перепечатки с поверхности слизистой гортани в области голосовых складок; у практически здоровых лиц дополнительно исследовали смешанную слюну и носовые смывы.

Оценку состояния клеточных факторов местного иммунитета слизистых оболочек проводили по данным иммуноцитограмм. Гуморальные факторы исследовали путём количественного определения в биологических жидкостях (ларингеальный смыв, слюна, носовые смывы, кровь) иммуноглобулинов (sIgA, IgG, IgA, IgM и IgE) и альбумина методом иммуноферментного анализа (тест-системы «ИФА-БЕСТ-СТРИП», ЗАО «Вектор-Бест», Новосибирская область, п. Кольцово).

Для оценки происхождения антител в смывах производили расчёт относительных коэффициентов секреции (ОКС) иммуноглобулинов (Тотолян А.А., 1999) [7].

Иммуноцитологические исследования включали в себя изучение количественного и функционального состояния присутствующих в мазках клеток. Изучение деструктивных процессов в клетках осуществляли по методу Л.А. Матвеевой (1986)[5]. Функциональная активность нейтрофилов изучалась путём исследования фагоцитарной способности нейтрофилов. Вычислялся процент нейтрофилов, фагоцитирующих аутофлору – показатель фагоцитоза. Среди фагоцитирующих нейтрофилов учитывали процент разрушенных (деструктированных) фагоцитов, в протоплазме которых сохранились целые микроорганизмы – показатель незавершённого фагоцитоза [1].

Результаты исследования и их обсуждение

Анализ клинических особенностей у больных хроническим ларингитом показал, что в большинстве случаев (52,7 %) у них выявлялся гиперпластический вариант заболевания. Катаральная и атрофическая формы заболевания отмечались в небольшом количестве (по 25 %).

Результаты исследования иммуноцитограмм с поверхности слизистых оболочек носа, глотки и гортани у практически здоровых лиц представлены в табл. 1.

Таблица 1

Клеточный состав иммуноцитограмм с поверхности слизистых оболочек у практически здоровых лиц

Показатели	Место забора			p
	Гортань (1)	Глотка (2)	Нос (3)	
Цитоз, кол-во клеток	211,26 ± 40,11	153,54 ± 41,65	83,15 ± 14,04	$p_{1,3} < 0,01$
Плоский эпителий, %	74,7 ± 4,25	63,67 ± 4,84	3,43 ± 0,63	$p_{1,3} < 0,001$ $p_{2,3} < 0,001$
Нейтрофилы, %	13,76 ± 3,38	7,33 ± 3,68	48,55 ± 4,61	$p_{1,3} < 0,001$ $p_{2,3} < 0,001$
Фагоцитоз, %	20,87 ± 5,51	43,45 ± 5,27	27,00 ± 4,51	$p_{1,2} < 0,01$ $p_{2,3} < 0,01$
Незавершенный фагоцитоз, %	62,12 ± 3,14	54,45 ± 7,89	33,50 ± 5,45	$p_{1,3} < 0,001$ $p_{2,3} < 0,05$

Как видно из табл. 1, цитограмма слизистой оболочки гортани у практически здоровых лиц характеризовалась повышенным цитозом за счет слущивания клеток плоского эпителия (доля клеток составляла около 75 %). Сегментоядерные нейтрофилы были представлены в незначительном количестве (14 %). Способность к фагоцитозу была сниженной по сравнению с клетками, находящимися на слизистой носа и глотки.

При изучении состояния фагоцитарного звена иммунной системы слизистой оболочки гортани было установлено, что при хроническом воспалении отмечается незначительное снижение количества нейтрофилов 0 степени деструкции. При катаральной форме доля неповреждённых нейтрофилов составила 14,54 ± 2,40 % ($p < 0,05$), при гиперпластической форме – 9,25 ± 3,31 % ($p < 0,01$) по сравнению с группой практически здоровых лиц 22,16 ± 4,12 %, что может быть расценено как нарушение выхода нейтрофилов на слизистую оболочку гортани из кровеносного русла. В то же время отмечалось увеличение показателя способности нейтрофилов к фагоцитозу до 34,8 ± 6,85 % ($p < 0,05$) при катаральной и до 38,0 ± 8,29 % ($p < 0,05$) при гиперпластической форме хронического ларингита, по сравнению с 20,87 ± 5,51 % в группе контроля. Обращает на себя внимание, что при атрофической форме заболевания показатели функциональной активности нейтрофилов практически не изменялись.

Следовательно, у больных хроническим ларингитом отмечались выраженные деструктивные изменения клеток плоского эпителия слизистой оболочки гортани и

снижение количества нейтрофилов на поверхности слизистой, более выражены при гиперпластическом и атрофическом вариантах течения заболевания. Высокие показатели фагоцитарной активности нейтрофилов свидетельствуют о напряжённости иммунной системы слизистой оболочки гортани за счет факторов врожденного иммунитета.

Показатели гуморального иммунитета слизистой оболочки гортани при сопоставлении с данными на других участках слизистой оболочки верхних дыхательных путей – глотки и носа выявили ряд особенностей (рис. 1).

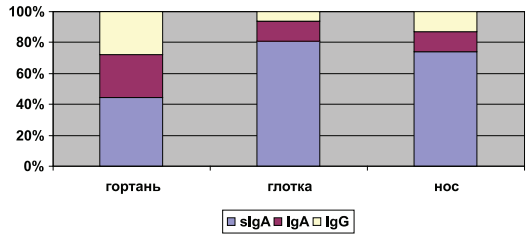

Рис. 1. Спектр антител на слизистой оболочке гортани, глотки и носа (%)

Как видно из рис. 1, иммуноглобулиновый профиль на слизистых носа и глотки был практически идентичен. Иммуноглобулины были представлены преимущественно антителами с секреторным компонентом (sIgA) на слизистой оболочке носа в 77% и глотке – в 81%. В то же время в этих областях иммуноглобулины без секреторного компонента (IgA) не превышали 12%. Иммуноглобулины класса G имелись в незначительном количестве и составляли соответственно 13 и 6%. Тогда как в гортани доля секреторного иммуноглобулина А (sIgA) была значительно ниже, чем на слизистой носа и глотки – 42%. Иммуноглобулины без секреторных компонентов (IgA и IgG) были представлены в большем количестве (27%).

При сравнительной оценке показателей относительных коэффициентов секреции иммуноглобулинов в смывах с различных участков слизистой оболочки верхних дыхательных путей было установлено значительное увеличение продукции IgE и снижение секреции sIgA на слизистой гортани (рис. 2).

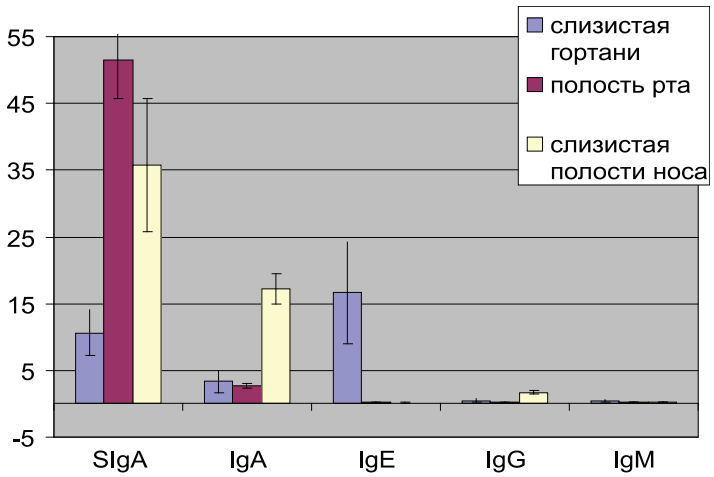

Рис. 2. Показатели секреции (ОКС) иммуноглобулинов у практически здоровых лиц на различных участках слизистой оболочки верхних дыхательных путей (гортань, ротовая и носовая полости). ОКС более 1,0 рассматривается как продукция на местном уровне, менее 1,0 – как рекрутация из кровеносного русла

Как видно из рис. 2, ОКС IgE на слизистой оболочке гортани составил 16,64 ± 7,63 по сравнению с показателем со слизистой оболочки глотки 0,19 ± 0,08 ($p < 0,05$ при $t = 2,16$) и со слизистой оболочки носа 0,14 ± 0,07 ($p < 0,05$ при $t = 2,16$). ОКС sIgA составил 10,65 ± 3,36, по сравнению с показателями на слизистой оболочке глотки 51,44 ± 5,67 ($p < 0,001$ при $t = 6,2$) и полости носа 35,71 ± 10,01 ($p < 0,05$ при $t = 2,37$).

При исследовании гуморальных факторов местного иммунитета слизистой полости гортани у больных хроническим ларингитом была выявлена выраженная активация гуморальных механизмов защиты (табл. 2).

Иммунное реагирование на слизистой оболочке гортани при хроническом воспалении сопровождалось значимым повышением уровня реагиновых антител (IgE) в десятки раз и в 3–5 раз – иммуноглобулинов без секреторного компонента (рекрутируемых из кровеносного русла) – классов G, A и M и незначительным увеличением секреторных антител (sIgA). При атрофической форме заболевания, несмотря на отсутствие

признаков выраженной антительной активации, спектр иммуноглобунов характеризовался увеличенным содержанием IgE (в 5 раз) и IgG (в 2 раза).

Таким образом, местный иммунитет слизистой оболочки гортани у практически здоровых людей формируется прежде всего антителами (гуморальный иммунитет) с вовлечением в элиминационный механизм клеток фагоцитарного звена – нейтрофилов (клеточное звено иммунной системы) и клеток плоского эпителия. Выявлены особенности иммунной защиты слизистой оболочки гортани по сравнению с другими участками верхних дыхательных путей. В частности в гортани значимость клеток фагоцитарного звена (нейтрофилов) невысокая, иммунная защита определяется высоким уровнем продукции IgE и привлечением антител из кровеносного русла (IgG).

Таблица 2

Спектр антител на слизистой оболочке гортани у больных с хроническим ларингитом

Показатели	Исследуемые группы			
	Практически здоровые лица (n = 30)	Формы хронического ларингита		
		Катаральная (n = 27)	Гиперпластическая (n = 58)	Атрофическая (n = 25)
sIgA,мкг/мл	15,95 ± 3,08	17,81 ± 2,98	27,06 ± 4,05*	36,27 ± 10,1
IgA, мкг/мл	10,09 ± 1,47	37,59 ± 3,25***	33,16 ± 2,78***	18,62 ± 4,52
IgG, мкг/мл	10,45 ± 3,29	62,54 ± 5,58***	56,6 ± 5,37***	38,62 ± 10,5*
IgM, мкг/мл	0,91 ± 0,15	4,11 ± 1,07***	2,19 ± 0,33**	2,07 ± 0,87
IgE, нг/мл	2,43 ± 1,11	29,09 ± 9,14***	18,04 ± 3,56***	13,36 ± 3,62**

Примечание – различие с данными практически здоровых лиц статистически значимо: *$p < 0,05$, **$p < 0,01$, ***$p < 0,001$.

У больных хроническим ларингитом иммунное реагирование слизистой оболочки гортани также характеризуется активацией на местном уровне гуморальных факторов по реагиновому типу (IgE), вовлечением в воспалительный процесс сывороточных антител (из кровеносного русла), нарушением процессов рекрутации нейтрофилов из кровеносного русла и усилением деструктивных процессов, затрагивающих эпителиальные клетки, особенно при гиперпластическом и атрофическом варианте хронического ларингита.

Вывод

Иммунное реагирование на слизистой оболочке гортани, в отличие от других участков верхних дыхательных путей (ротовая полость и нос), формируется путем преимущественной продукции на местном уровне реагиновых антител (IgE) и вовлечения в воспалительный процесс иммуноглобулинов из кровеносного русла, что необходимо учитывать при проведении лечебных мероприятий.

Список литературы

1. Арефьева Н.А., Медведев Ю.А. Иммунология в оториноларингологии: Методические рекомендации. – Уфа, 1997. – 27с.

2. Иммунологические исследования в ринологии: учебное пособие / Н.А. Арефьева, Ф.А. Кильсенбаева, Л.Ф. Азнабаева, Ф.А. Хафизова, П.Н. Машко. – Уфа: Изд-во «Здравоохранение Башкортостана», 2002. – 88 с.

3. Клиническая патология гортани: руководство-атлас / Н.А. Дайхес, В.П. Быкова, А.Б. Пономарев, Х.Ш. Давудов. – М.: ООО «Медицинское информационное агентство», 2009. – 160 с.

4. Костюкова С.Б., Рязанцев С.В. Иммуноглобулины ларингеальных секретов // Новости оториноларингологии и логопатологии. – 1995. – №3(4). – С. 155.

5. Матвеева Л.А. Местный иммунитет при болезнях лёгких у детей. – Томск, 1986. – 189 с.

6. Рязанцев С.В. Роль слизистой оболочки в защите ЛОР-органов от потенциально патогенных для организма антигенных факторов / С.В. Рязанцев, Н.М. Хмельницкая, Е.В. Тырнова // Вестник оториноларингологии. – 2000. – №3. – С. 60–64.

7. Тотолян А.А. Современные подходы к диагностике иммунопатологических состояний // Медицинская иммунология. – 1999. – Т.1, №1–2. – С. 75–108.

Рецензенты:

Хайруллина Р.М., д.м.н., зав. отделением клинической иммунологии ГУЗ «Республиканская детская клиническая больница», г. Чебоксары;

Имельбаева Э.А., д.б.н., профессор кафедры клинической лабораторной диагностики ГОУ ВПО Башкирский государственный медицинский университет, г. Уфа.

Работа поступила в редакцию 24.06.2011.