УДК 617.55

ПАТОМОРФОЛОГИЧЕСКОЕ ИССЛЕДОВАНИЕ РЕЗУЛЬТАТОВ НЕНАТЯЖНОЙ ГЕРНИОПЛАСТИКИ ПРИ ПОСЛЕОПЕРАЦИОННОЙ ВЕНТРАЛЬНОЙ ГРЫЖЕ В ЭКСПЕРИМЕНТЕ

[1]Хохлов К.С., [2]Бондарев О.И., [3]Горохова Л.Г., [4]Бугаева М.С., [5]Военкова Д.В.

[1]МЛПУ «Городская клиническая больница №1», Новокузнецк, e-mail: loser1973@yandex.ru;
[2]ГУЗ «Новокузнецкое патологоанатомическое бюро», Новокузнецк, e-mail: boi@nvkz.net;
[3]НИИ комплексных проблем гигиены и профзаболеваний СО РАМН, Новокузнецк, e-mail: ponomarikova@mail.ru;
[4]ГОУ ДПО «Новокузнецкий государственный институт усовершенствования врачей Росздрава», Новокузнецк, e-mail: bugms@rambler.ru;
[5]ФГБОУ ВПО «Кузбасская государственная педагогическая академия», Новокузнецк, e-mail: fiskaf@mail.ru

Изучена в эксперименте динамика морфологических изменений тканей передней брюшной стенки при протезировании полипропиленовым протезом оригинальным способом. Послеоперационная вентральная грыжа сформирована путем создания дефекта передней брюшной стенки, после формирования которой проведена ненатяжная герниопластика. Предметом исследования были гистологические структурные элементы начального воспалительного процесса, включая клеточные элементы, а также межтканевые корреляционные взаимосвязи основных тканевых структур, участвующих в процессах репарации. Выявлена стадийность репаративных процессов с формированием полноценной соединительной ткани и отсутствием патологических изменений.

Ключевые слова: послеоперационная вентральная грыжа, герниопластика, полипропиленовый протез

PATHOMORPHOLOGICAL RESEARCH OF NON-PULL RECONSTRUCTIVE SURGERY IN EXPERIMENTAL TREATMENT OF POSTOPERATIVE VENTRAL HERNIA

[1]Khokhlov K.S., [2]Bondarev O.I., [3]Gorokhova L.G., [4]Bugaeva M.S., [5]Voenkova D.V.

[1]Public medical and preventive treatment facility «City Clinical Hospital №1», Novokuznetsk, e-mail: loser1973@yandex.ru;
[2]Novokuznetsk Pathologicoanatomic Bureau, e-mail: boi@nvkz.net;
[3]Research Institute for Complex Problems of Hygiene and Occupational Diseases of the Siberian Branch of the Russian Academy of Medicine, Novokuznetsk, e-mail: ponomarikova@mail.ru;
[4]Novokuznetsk State Institute of Physicians Advanced Training, e-mail: bugms@rambler.ru;
[5]Kuzbass State Pedagogical Academy, fiskaf@mail.ru

Changes of morphological data of frontal ventral wall tissue were investigated in experiment at prosthesis by polypropylene mesh in rats with the original method. Postoperative ventral hernia by creation of defect of frontal ventral wall after non-pull hernioplasty was carried out. The subjects of research were histological structural elements of initial inflammation, including cell elements, and also intertissue correlations of the main tissue structures participating in reparation. The staging of cicatrization with formation of a high-grade connecting tissue and absence of pathological changes was revealed.

Keywords: postoperative ventral hernia, hernioplasty, polypropylene prosthesis

Хирургическое лечение грыж передней брюшной стенки остается одной из наиболее актуальных проблем абдоминальной хирургии, что связано с повышением хирургической активности при заболеваниях органов брюшной полости, следствием чего является увеличение числа послеоперационных грыж [2, 4, 8].

В настоящее время наиболее широкое распространение получили протезирующие методы пластики грыж передней брюшной стенки. Преимущество пластики без натяжения состоит в минимизации изменения объема брюшной полости, что исключает повышение внутрибрюшного давления и нарушение функции дыхания. Совершенствование методов имплантации позволяет снизить количество рецидивов при оперативном лечении послеоперационных вентральных грыж (ПОВГ) [1, 5, 7, 9]. Поиск оптимальных методик пластики ПОВГ явился основой для проведения исследований, целью которых было экспериментальное изучение динамики морфологических изменений тканей передней брюшной стенки при ненатяжной аллогерниопластике оригинальным способом.

Материалы и методы исследования

Эксперименты по изучению динамики морфологических изменений тканей передней брюшной стенки животных на имплантацию полипропиленового

протеза были выполнены на 25 белых крысах-самцах линии Вистар половозрелого возраста, массой ~ 250–350 г. Животные содержались в стандартных условиях вивария при 12-часовом режиме освещения и свободном доступе к корму и воде в соответствии с нормами, утвержденными МЗ РФ.

Исследования проводили в соответствии с требованиями приказов № 1179 МЗ СССР от 10.10.1983, № 267 МЗ РФ от 19.06.2003 и «Правилами проведения работ с использованием экспериментальных животных» (приложение к приказу Министерства здравоохранения СССР от 12.08.1977 года № 755). Содержание животных соответствовало международным правилам «Guide for the Care and Use of Laboratory Animals».

За 18 часов перед хирургическим вмешательством крыс лишали корма, вода оставалась в свободном доступе. Всем животным были выполнены операции по моделированию ПОВГ путем создания дефекта брюшины. Оперативное вмешательство проводилось под ингаляционным эфирным наркозом в условиях операционной. Животных фиксировали, кожу передней брюшной стенки обрабатывали раствором спиртового хлоргекседина. По средней линии от мечевидного отростка по направлению к лону рассекали кожу, подкожную клетчатку, образуя разрез длинной 25 мм. Затем из мышечно-апоневротического слоя передней брюшной стенки высекали участок ткани размером 20×3 мм, не повреждая при этом брюшину. Таким образом, в мышечно-апоневротическом слое формировался послеоперационный дефект. Над образовавшимся дефектом края кожной раны сшивали непрерывной нитью. Используемая техника операции позволяла получить классическое формирование ПОВГ. После операции животные помещались в клетки и содержались на обычном режиме питания.

Через 7 суток после формирования грыжи проводился второй этап – ненатяжная герниопластика. Хирургическое вмешательство проводили в условиях операционной под эфирным наркозом. Разводили края кожной раны, содержимое грыжевого мешка вправляли в живот. Полипропиленовый протез «Surgipro» размером 30×20 мм размещали под мышечно-апоневротическим слоем. По краям протез прошивался лигатурами, которые через переднюю брюшную стенку выводились на кожу. Дефект в мышечно-апоневротическом слое и кожная рана зашивались непрерывным швом. После этого лигатуры, выведенные на кожу, фиксировались на пелотах. Лигатуры, прошитые за край протеза, служат вначале как направляющие при проведении и расправлении протеза в предбрюшинном пространстве, а затем, выведенные на кожу и фиксированные на пелотах не позволяют протезу сместиться. Такая фиксация протеза не требует дополнительного увеличения операционной раны, мобилизации подкожной клетчатки, тем самым снижая травматичность и не создавая дополнительных полостей между апоневрозом и клетчаткой. Отсутствие постоянных лигатур при сокращении протеза позволяет избежать прорезывания тканей мышечно-апоневротического слоя и создания предпосылок для рецидива заболевания [6]. Непрерывное наблюдение за животными велось в течение первого часа после операции, затем ежедневно визуально отмечали отклонения в потреблении корма и воды в отдельных клетках. Животных еженедельно взвешивали.

Для выяснения характера тканевой реакции на имплантат проводилось гистологическое исследование материала через 3, 7, 14 дней; 1 и 3 месяца. Сроки были выбраны с учетом продолжительности асептического воспаления в области имплантатов, развития репаративных процессов, формирования соединительной ткани и образования полноценного послеоперационного рубца [3].

Животные выводились из эксперимента посерийно, путем передозировки эфирного наркоза. Для патогистологического светомикроскопического исследования забирались кусочки ткани из центральной, периферической и краевой зон операционного поля. Предметом исследования были гистологические структурные элементы начального воспалительного процесса, включая клеточные элементы, а также межтканевые корреляционные взаимосвязи основных тканевых структур, участвующих в процессах репарации. Для исследования иссекали участок передней брюшной стенки живота размерами 4,0×4,0 см. Фрагменты подвергались стандартной обработке при помощи аппарата для гистологической проводки АТ 600 М. Патогистологическое исследование материала микропрепаратов проводилось на парафиновых и целоидиновых срезах толщиной 5–7 мкм. Парафиновые срезы окрашивали гематоксилин-эозином, по методу ван Гизона (пикрофуксин), с докраской эластических и коллагеновых структур по Гомори и ШИК реакцией, азаном Гейдейгана, трехцветной одномоментной окраской по Касону, гематоксилином Вейгерта.

Микроскопирование препаратов проводилось на микроскопе Nikon Eclipse E 200 с цифровой видеокамерой Nikon digital sight – Fi 1 (Japan) с использованием компьютерной программы Bio Vision 4.0 (West Medica HandelsgmbH). Статистическую обработку полученных результатов проводили с использованием пакета программ «Statistic for Windows 6.0».

Результаты исследования и их обсуждение

Послеоперационных раневых осложнений, связанных с имплантацией, не было отмечено на протяжении всего эксперимента ни у одного животного. Рецидива грыжи в течение эксперимента не наблюдалось. Снижения прироста массы тела животных опытных групп по сравнению с контролем, не подвергавшихся хирургическим манипуляциям, не наблюдалось.

Проведенные гистологические исследования участков зоны операции при имплантации полипропиленовой сетки «Surgipro» в сроки 3,7,14 суток; 1 и 3 месяца показали наличие стереотипных реакций воспаления тканей.

При микроскопическом исследовании на срезах ткани, взятых через 3 суток после имплантации, выявлено развитие острой воспалительной реакции в ответ на хирургическое вмешательство. В исследуемом материале четко выражен преимущественно альтеративный характер реактивных изменений с формированием широкой зоны некротического детрита. В краевых участках операционного поля имело место наличие широкой зоны травматического отека, обширные участки нарушения кровообра-

щения в виде сливающихся кровоизлияний. Сосуды микроциркуляторного русла паретически расширены, некоторые из них тромбированны. В прилежащих к зоне некроза тканевых элементах, включая группы мышц, крупные сосуды и жировую ткань, встречаются признаки дегенеративных изменений, доходящих до некробиотических. В исследуемой зоне не выявлено признаков репаративной перестройки ткани. При использовании дополнительных методов выявления различных элементов соединительно-тканного каркаса также отмечается отсутствие признаков пролиферативной активности.

Со стороны клеточного сообщества отмечено наличие немногочисленных макрофагальных элементов на фоне выраженной неспецифической воспалительной реакции с высоким содержанием клеток гранулоцитарного ряда. Таким образом, через 3 суток после выполнения операции по герниопластике ПОВГ наблюдается четко выраженная альтеративная стадия общепатологических процессов.

В срезах, полученных через 7 суток эксперимента, в области вмешательства наблюдалось формирование грануляционной ткани. Зона операционного поля в исследуемой ткани с выраженной клеточной реакцией представлена некротически измененными участками, состоящими из лейкоцитов, лимфоидных и небольшого количества гистиоидных элементов. Приграничная пластинка с признаками базофилии всех тканевых элементов, в ней четко определяются мелкие новообразованные капилляры с тонкими стенками. Сосуды с выраженным полнокровием, с явлениями стаза и сладжирования. В некоторых участках определяются перивазальные кровоизлияния и отек. В мышцах, прилегающих к операционному полю, выявлены дегенеративные изменения без признаков прогрессирующего некроза, с начальными минимальными фибропластическими изменениями, которые выражены появлением не только макрофагов, но и наличием мелких гистиоцитарных элементов. При окраске дополнительными красителями обнаружено наличие новообразованной соединительной ткани в виде тонких коллагеновых прослоек между мышцами и сосудами. Также отмечены прослойки ткани с захватом краевых участков некроза, с «соединительно-тканными мостиками», формирующие единое фибропластическое пространство операционной раны. Выявленные изменения являются продолжением стадии альтерации с экссудативным компонентом и начальными признаками репаративных процессов в виде формирования примитивной соединительной ткани.

В срезах, полученных через 14 суток, четко выделены отграничения зоны некротических изменений и формирование молодой соединительной ткани с ранними прогрессирующими фибропластическими реакциями (рис. 1). Зона некроза четко отграничена, несколько уплотнена. В прилежащих к зоне некроза тканях отмечено четко выраженное формирование мелких капилляров. Сосуды тесно прилежат друг к другу, между ними имеются тонкие соединительно-тканные прослойки с наличием клеток фибропластического ряда, а также лимфоцитов и макрофагов. Количество лейкоцитов уменьшено в сравнении с препаратами предыдущего срока исследования.

В артериолах отмечены признаки набухания эндотелиальных элементов, усиление пролиферативной активности гладкомышечных клеток и пролиферация клеток адвентициального слоя. Стенки артериол утолщены, в них имеются признаки плазматического пропитывания. Между сосудами, при окраске основными и дополнительными красителями, встречается четко формирующаяся соединительно-тканная «сеть». Фибропластические изменения затрагивают прилежащие участки мышц и жировую клетчатку, отмечено формирование нежно петлистой основы. Каждое мышечное волокно окружено новообразованной соединительной тканью с наличием молодых сосудов и незначительного количества клеток гистиоидного типа. Со стороны перимизия отмечается усиление пролиферативной активности. Клетки перимизия увеличены в объеме, гиперхромные.

В строении тканей области операционного поля через 1 месяц отмечено разрастание волокнистой фиброзной ткани с пролиферацией мелких сосудов (рис. 2).

Сосуды с набухшим эндотелием, в отдельных сосудах ангиоматозные почки, встречаются сосуды с гипертрофией медиального слоя. Воспалительная инфильтрация носит очаговый скудный характер с локализацией преимущественно вокруг протеза, встречаются немногочисленные многоядерные клетки. В участках, прилежащих к имплантату, отмечено исчезновение отека, воспалительной инфильтрации, формирование более плотной фиброзной ткани.

Таким образом, к окончанию месяца можно говорить о завершающей стадии репаративных процессов с формированием плотной соединительной ткани с ангиоматозом операционного поля, что может характеризовать положительную сторону регенерации, отсутствие воспаления также подтверждает отсутствие патологических изменений.

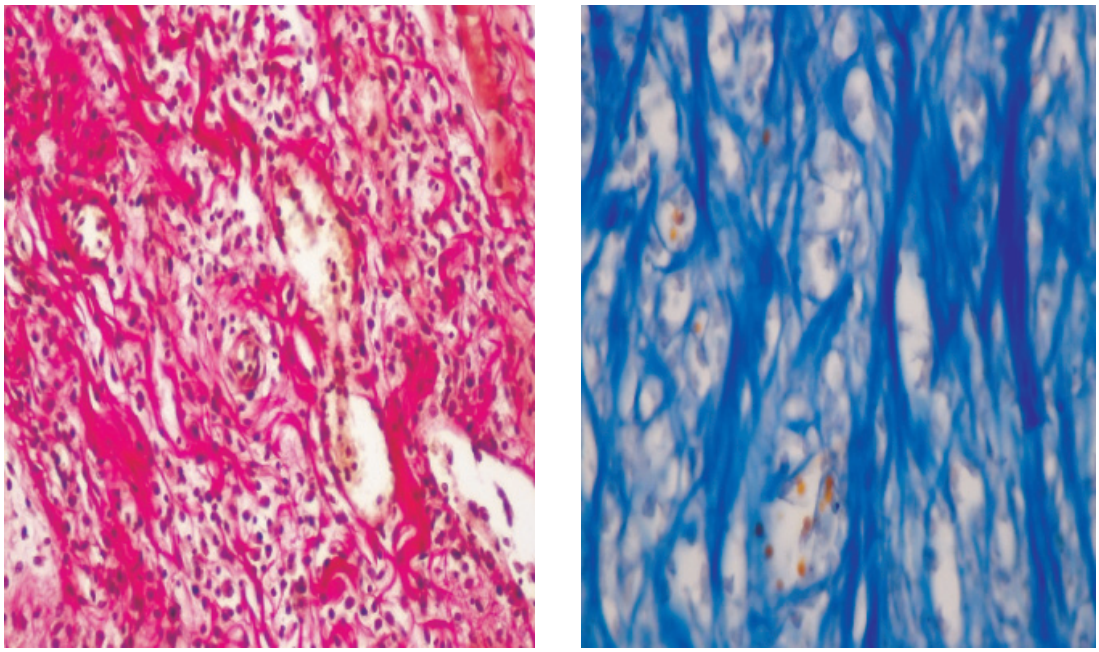

а б

Рис. 1. Ткань операционного поля через 14 суток:
а – формирование коллагенового каркаса в зоне операционного поля, ангиоматоз, окраска пикрофуксином (ВанГизон), ×20; б – коллагенизация операционной раны, окраска по Гейденгану, ×40

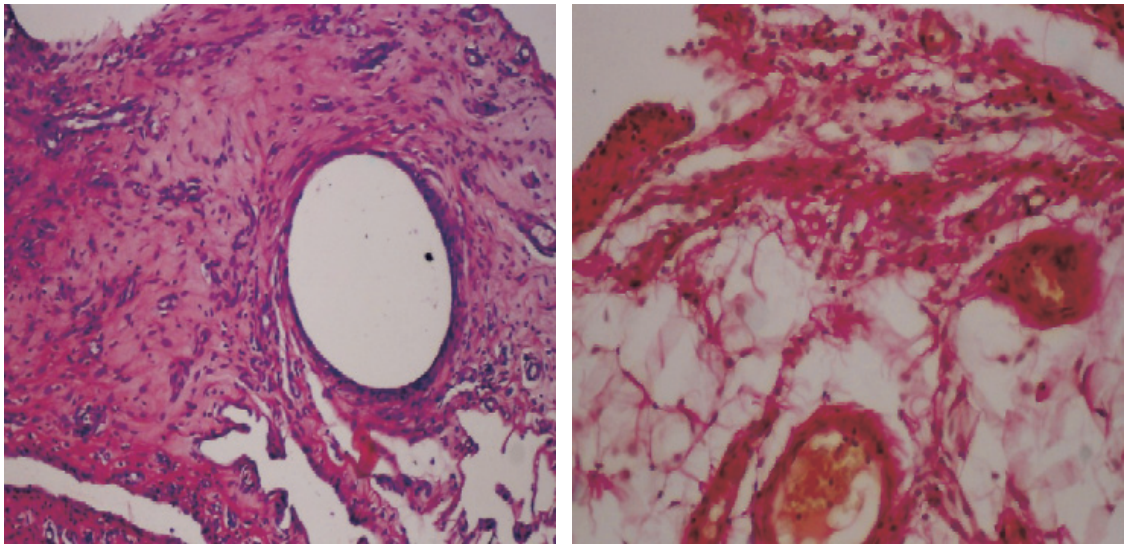

а б

Рис. 2. Ткань операционного поля через 1 месяц:
а – формирование плотной фиброзной ткани с новообразованными сосудами и гистиоидными элементами, окраска гематоксилин-эозином, ×20; б – плотная оформленная соединительная ткань без воспаления, окраска по Ван Гизону, ×40

В ткани области операционного поля через 3 месяца отмечено наличие четко сформированной фиброзной ткани с гранулемами инородных тел, с формированием волокнистой плотной ткани (рис. 3).

Сосуды в фиброзной ткани с гипертрофией стенок в периваскулярных зонах. Завершающая стадия характеризуется исчезновением воспалительного компонента и окончательным формированием четко выраженной соединительной ткани.

Заключение

Проведенные экспериментальные исследования показали, что основные изменения при рекомендованном методе

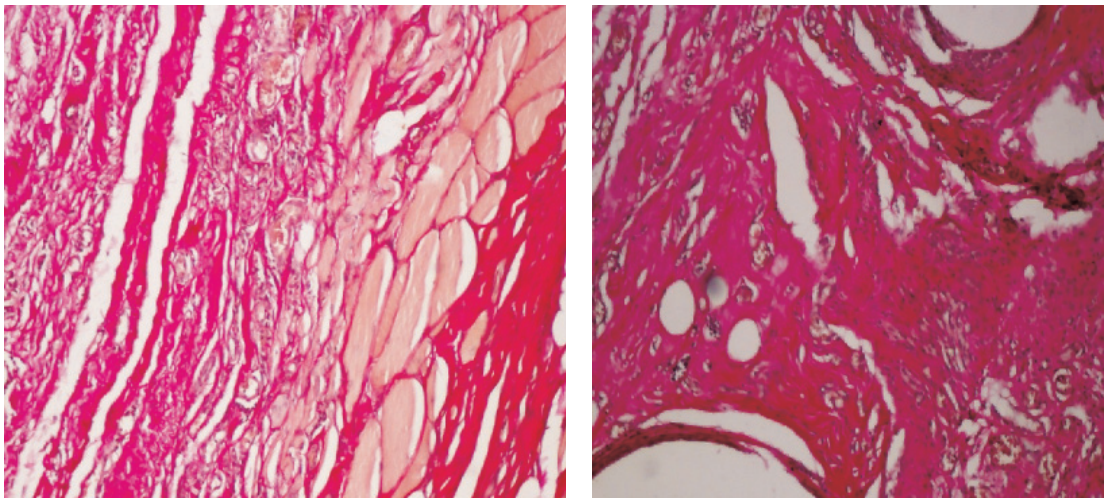

а б

Рис. 3. Ткань операционного поля через 3 месяца:
а, б – четко выраженная рубцовая ткань без воспалительных патологических изменений, окраска по Ван Гизону, ×40

ненатяжной герниопластики при ПОВГ заключаются в формировании новообразованной, четкой соединительно-тканной «капсулы» с достоверными признаками прогрессирования фибропластических изменений по срокам давности процесса. Изменения структур в исследуемом материале носили диффузный характер с заинтересованностью мелких артерий и сопровождались признаками воспаления. Нарушения гемодинамики, наблюдаемые на ранних стадиях исследования, клеточная реакция, выраженные сосудистые изменения, а также гипертрофия гладкомышечных клеток создают плацдарм для формирования соединительно-тканных элементов и последующего успешного процесса заживления. Отмечено стадийное развитие формирования соединительной ткани: первая стадия – в течение первой недели, выражается в наличии новообразованной соединительной ткани в виде тонких коллагеновых прослоек; вторая стадия – через две недели после пластики, с четко формирующейся соединительно-тканной «сетью» между сосудами, фибропластические изменения затрагивают и распространяются на прилежащие участки мышц и жировую клетчатку; третья стадия – через месяц после герниопластики, отмечена завершением репаративных процессов и формированием полноценной соединительной ткани. Отсутствие воспалительных изменений в исследуемых тканях исключает развитие патологических реакций. Таким образом, при протезировании передней брюшной стенки у животных полипропиленовым протезом рекомендованным оригинальным методом, репаративные процессы происходят стадийно, закономерно с формированием полноценной соединительной ткани и отсутствием патологических изменений.

Список литературы

1. Белоконев В.И. Биомеханическая концепция патогенеза послеоперационных вентральных грыж // Вестн. хир. – 2004. – № 5. – С. 23–27.
2. Воскресенский П.К., Емельянов С.И. Ненатяжная герниопластика. – М.: Медицина, 2002. – 632 с.
3. Данилов Р.К. Гистионная организация тканей в ходе регенерационного гистогенеза // Морфология. – 2008. – Т. 133, Вып. 2. – С. 38–39.
4. Егиев В.Н. Ненатяжная герниопластика. – М.: Медпрактика, 2002. – 148 с.
5. Седов В.М. Гостевской А.А. Послеоперационные вентральные грыжи. – СПб.: Человек, 2010. – 162 с.
6. Хохлов К.С., Перкин Э.М. Способ герниопластики вентральных грыж: патент РФ № 2313293.2007. Бюл. № 36.
7. Юрасов А.В. Выбор метода пластики послеоперационных вентральных грыж // Анналы хирургии. – 2001. – № 6. – С. 65–68.
8. Condon R.E. Incisional hernia. – Philadelphia: JB Lippincott Co, 1995 – 328 p.
9. Gillion J.F., Begin G.F., Marecos C, Fourtanier G. Expanded polytetrafluoro ethylene patches used in the intraperitoneal or extraperitoneal position for repair of incisional hernias of the anterolateral abdominal wall // Am J Surg. – 1997. – №174(l). – P. 16–19.

Рецензенты:

Михайлова Н.Н., д.б.н., профессор, зав. кафедрой биологии и МПБ ФГОУ «Кузбасская государственная педагогическая академия», г. Новокузнецк,

Сиволапов К.А., д.м.н., профессор кафедры челюстно-лицевой хирургии и стоматологии общей практики Новокузнецкого государственного института усовершенствования врачей, г. Новокузнецк.

Работа поступила в редакцию 09.10.2011.