УДК: 671.582-001.45-003.93-092.9:611.438-018-071.3

МОРФОЛОГИЧЕСКИЕ ИЗМЕНЕНИЯ ТИМУСА В ПРОЦЕССЕ ПОСТТРАВМАТИЧЕСКОЙ РЕГЕНЕРАЦИИ ТКАНЕЙ ОПОРНО-ДВИГАТЕЛЬНОГО АППАРАТА

Герасимова Т.А., Кильдибекова Р.Н.

ГОУ ВПО «Башкирский государственный медицинский университет», Уфа, e-mail: gtagam@mail.ru

Проведенный анализ реактивных изменений течения раневого процесса после механической травмы показал закономерные реактивные изменения в тимусе. Фаза некроза и воспаления характеризуется активацией иммунного ответа и интенсивным выходом лимфоцитов в кровеносное русло, в очаг повреждения и формирования лейкоцитарного вала. В фазе пролиферации происходит снижение миграции костно-мозговых предшественников Т-лимфоцитов и восстановление их дифференцировки, а также снижение степени выраженности иммунной реакции организма. В фазе адаптации происходит стойкая перестройка тканей с завершением регенераторного процесса.

Ключевые слова: огнестрельное ранение, реактивность организма, регенерация тканей, тимус

MORPHOLOGICAL CHANGES OF THYMUS IN THE PROCESS OF POSTTRAUMATICAL REGENERATION OF THE MUSCULOSCKELETAL SYSTEM TISSUES

Gherasimova T.A., Kildebekova R.N.

Bashker State Medical University, Ufa, e-mail: gtagam@mail.ru

The carried out analysis of responsive changes of the wound process after a mechanical injury revealed regular responsive changes in thymus. The period of necrosis and inflammation is characterized by the immune response agitation and high-level outflow of lymphocytes into blood stream, in the focus of injury and formation of leukocytic roll. There is a decrease of migration of T-lymphocytes' marrowy precursors and regeneration of their differentiation and also a decrease of manifestation rate of the body immune response in the period of proliferation. There is a constant alteration of tissues with the completion of the regeneration process in the period of acclimation.

Keywords: ballistic wound, body responsiveness, tissues regeneration, thymus

Прогрессирующее развитие общества в последние годы, к сожалению, не обходится без усовершенствования оружия массового поражения и увеличения частоты военных конфликтов, террористических актов, массовых катастроф. В связи с этим остается актуальной проблема устойчивой тенденции к увеличению травматизма, где огнестрельные ранения органов опорно-двигательного аппарата составляют значительную часть [1]. В результате этого остается открытым вопрос о необходимости дальнейшего изучения современных методов лечения с учетом реактивности организма и регенерации тканей, в частности реактивности органов кроветворения.

Целью данной работы было изучение морфологических изменений тимуса на этапах заживления раны после механической травмы.

Материалы и методы исследования

В работе использованы экспериментальные животные – крысы обоих полов весом 250–350 г. Животные содержались в стандартных условиях вивария. Подопытные крысы были разделены на 2 группы: 1-я интактная – контрольная ($n = 12$), 2-я – опытная ($n = 36$). Под эфирным наркозом крысам 2-й группы наносили травму с помощью специальной установки, позволяющей дозировано передавать тканям кинетическую энергию, равную энергии удара пули калибром 5,6 мм.[2] Травма наносилась на уровне средней трети бедра с повреждением кожи, мышц и переломом большеберцовой кости. Забор материала производили на 3-и ($n = 12$), 15-е ($n = 12$) и 25-е ($n = 12$) сутки от начала опытов. Животных выводили из опыта под эфирным наркозом путем декапитации.

Гистологические препараты тимуса готовили по общепринятой методике, окрашивали гематоксилин-эозином. Морфометрию проводили окулярной сеткой при увеличении ×259. Морфологические исследования включали приготовление, микроскопирование и морфометрию гистологических препаратов участка механической травмы и органов лимфоидной системы – тимуса.

В тимусе определяли размеры долек органа по их длиннику и поперечнику, общую площадь дольки, площадь корковой и мозговой зоны в условных единицах, а также содержание больших, средних и малых лимфоцитов в корковом и мозговом веществе долек.

Статистический анализ проводили при помощи программ Statistica for Windows (Версия 7.0, StatSoft, Inc). Различия между выборками определяли с помощью критерия множественных сравнений Данна и дисперсионного анализа Краскеля-Уоллиса. Нулевая гипотиза отвергалась, а альтернативная принималась при $p < 0,05$.

Результаты исследования и их обсуждение

В результате проведенных исследований в процессе заживления раны были выявлены реактивные изменения в тимусе.

На 3 сутки после нанесения экспериментальной травмы у животных морфометрические изменения тимуса характеризовались увеличением показателя площади коркового вещества, что составило 143,3 ± 6,3 усл.ед., отмечались максимально низкие значения площади мозгового вещества – 76,8 ± 5,2 усл.ед. (рис. 1).

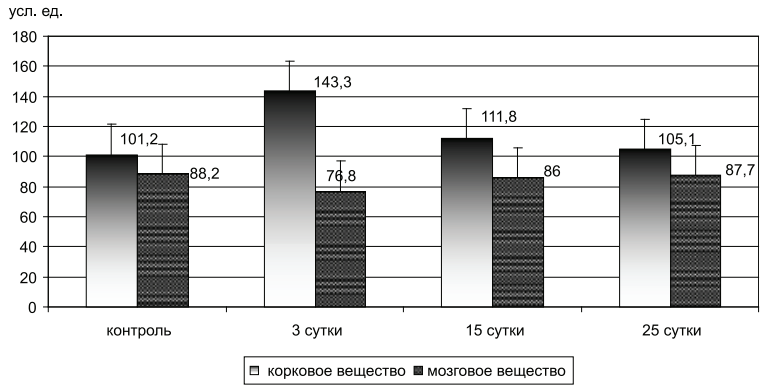

Рис. 1. Изменения площади коркового и мозгового вещества долек тимуса в процессе заживления огнестрельной травмы конечности у крыс

Анализ уровня лимфоцитов показал увеличение количества больших и средних лимфоцитов в корковом веществе до 12,9 ± 1,8 и до 48,7 ± 2,3 % соответственно (в сравнении с контрольной группой), а содержание малых лимфоцитов снижалось, достигая минимальных значений – 38,4 ± 2,6 %,что согласовывается с данными Сапина М.Р. [4] (рис. 2).

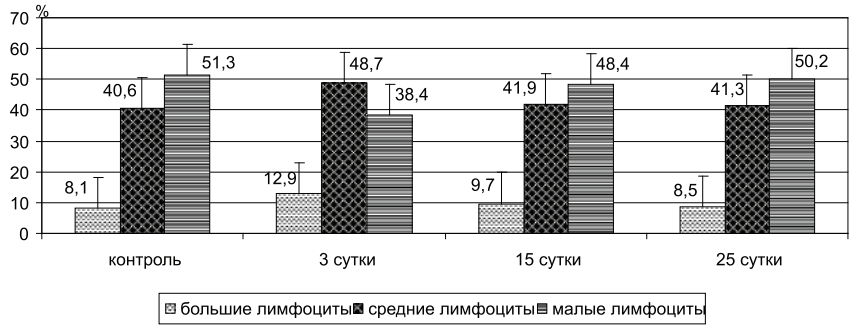

Рис. 2. Именения содержания разновидностей лимфоцитов коркового вещества тимуса на этапах заживления механической травмы

Анализ содержания лимфоцитов в мозговом веществе тимуса показал, что количество больших и малых лимфоцитов увеличивалось относительно контрольной группы на 5,9 ± 0,9 и 39,7 ± 2,5 % соответственно, а содержание средних лимфоцитов снижалось на 6,1 % (относительно контроля) и составило 54,4 ± 2,3 %, что свидетельствует об активации иммунного ответа на формирование фазы острого воспаления и образования лейкоцитарного вала вокруг очага повреждения.

Результаты исследования подопытных животных на 15-е сутки, характеризующие пролиферативную фазу течения огнестрельного ранения, показали, что площадь коркового вещества долек тимуса снижалась до 111,8 ± 6,4 усл. ед. Этот процесс сопровождался уменьшением количества больших и средних лимфоцитов до 9,7 ± 0,9 и до 41,9 ± 2,4 % соответственно, на фоне увеличения числа малых лимфоцитов – до 48,4 ± 2,5 %. Показатель площади мозгового вещества увеличивался и составил 86,0 ± 3,7 усл. ед. Анализ содержания лимфоцитов выявил снижение числа больших и малых лимфоцитов в мозговом веществе – 4,0 ± 0,8 и 38,1 ± 2,8 % соответственно, и увеличение количества средних лимфоцитов – 55,9 ± 2,4 %. Это может свидетельствовать о начальном этапе восстановительной дифференцировки лимфоцитов и снижении выраженности иммунного ответа на течение раневого процесса.

На 25-е сутки, характеризующие адаптивную фазу течения огнестрельного ранения, отмечалось восстановление показателей коркового и мозгового вещества тимуса, которые составили 105,1 ± 4,7 и 88,7 ± 4,8 ус. ед. соответственно. Содержание больших,

средних и малых лимфоцитов коркового вещества тимуса нормализовалось и составило 8,5 ± 0,9, 41,3 ± 2,7 и 50,2 ± 2,4 %, что соответствовало показателям контрольной группы. Содержание больших, средних и малых лимфоцитов мозгового вещества тимуса также приближалось к показателям интактных животных и составило 3,0 ± 0,8, 59,0 ± 1,8 и 38,0 ± 4,8 % соответственно. Результаты исследования свидетельствуют о развитии стойкой адаптивной перестройки тканей с завершением регенерации и формированием рыхлой волокнистой соединительной ткани, что, по мнению Данилова Р.К. [2], соответствует завершению репаративного процесса.

Таким образом, проведенный анализ реактивных изменений течения раневого процесса после механической травмы с передачей тканям большой кинетической энергии характеризуется закономерными реактивными изменениями в тимусе. В фазе некроза и воспаления отмечается активация иммунного ответа и интенсивный выход лимфоцитов в кровеносное русло, в очаг повреждения и формирование лейкоцитарного вала. В фазе пролиферации сохраняются признаки, характерные для фазы некроза и воспаления, но уже наблюдается уменьшение выраженности изменений, что свидетельствует о снижении миграции костно-мозговых предшественников Т-лимфоцитов и восстановлении их дифференцировки, а также степени выраженности иммунной реакции организма. В фазе адаптации происходит стойкая перестройка тканей с завершением регенераторного процесса.

Список литературы

1. Ланичева А.Х. Характеристика процессов регенерационного гистогенеза при заживлении кожной огнестрельной раны // Морфология. – 2010. – Т. 5, №3. – С. 100–104.

2. Данилов Р.К. Морфологические основы посттравматической регенерации тканей // Морфология. – 2002. – Т. 121, №3. – С. 45–46.

3. Мурзабаев Х.Х. Морфологические основы посттравматической регенерации тканей органов опорно-двигательного аппарата (экспериментальное исследование): дис. … д-ра мед, наук. – Уфа, 2002. – С. 73.

4. Сапин М.Р., Никитюк Д.Б. Иммунная система, стресс и иммунодефицит. – М.: АПП «Джангар» 2000. – С. 121–126.

Рецензенты:

Шакиров Д.Ф., д.м.н., профессор кафедры общей гигиены с экологией ГОУ ВПО «Башкирский государственный медицинский университет Росздрава», г. Уфа;

Гайнуллина М.К., д.м.н., ведущий научный сотрудник отдела охраны здоровья работающих ФБУН «Уфимский НИИ медицины труда и экологии человека», г. Уфа;

Гладилин Г.П., д.м.н., профессор, зав. кафедрой клинической лабораторной диагностики ГОУ ВПО «Саратовский ГМУ им. В.И. Разумовского Росздрава», г. Саратов.

Работа поступила в редакцию 16.06.2011.