УДК 611.33:611.1/133.1:611-081.2

ПАРАВАЗАЛЬНАЯ СОЕДИНИТЕЛЬНАЯ ТКАНЬ КРОВЕНОСНЫХ СОСУДОВ ЖЕЛУДКА В ПЕРВОМ ПЕРИОДЕ ЗРЕЛОГО ВОЗРАСТА

Никель В.В., Касимцев А.А., Ефремова В.П.

ГОУ ВПО «Красноярский государственный медицинский университет имени профессора В.Ф. Войно-Ясенецкого», Красноярск, e-mail: vica-nic@mail.ru

С помощью гистотопографических и гистологических методов была изучена структурная организация паравазальной соединительной ткани кровеносных сосудов желудка в первом периоде зрелого возраста. Объектом исследования стали препараты желудка 20 трупов мужчин в возрасте 22–35 лет, скончавшихся от причин, не связанных с заболеваниями органов пищеварительной системы. Выявлено, что в этот возрастной период паравазальная соединительная ткань хорошо определяется вокруг сосудов органа, в ее структуре преобладает волокнистый компонент. Среди волокон превалируют коллагеновые, составляющие 58,58% [57,39; 61,12] ($U < 0{,}001$; $p << 0{,}001$). Установлено, что для паравазальной соединительной ткани вен характерно разделение ее на два слоя: один слой лежит около адвентиции сосудистой стенки и в нем волокна расположены довольно компактно; второй располагается по периферии и в нем волокна расположены более хаотично.

Ключевые слова: паравазальная соединительная ткань, кровеносные сосуды желудка, первый период зрелого возраста

PARAVASAL CONNECTIVE TISSUE OF THE BLOOD VESSELS OF STOMACH IN THE FIRST PERIOD OF MATURE AGE

Nickel V.V., Kasimtsev A.A., Efremova V.P.

Krasnoyarsk State Medical University named after prof. V.F. Voyno-Yasenetsky, Krasnoyarsk, e-mail: vica-nic@mail.ru

With the help histological methods were studied structural organization paravasal connective tissue of the blood vessels of stomach into the first period of mature age. The object of study medication were 20 corpses of the stomach of men aged 22–35 years who died of causes unrelated to diseases of the digestive system. Found that, in this age period paravasal connective tissue around the vessels are well defined body, its structure, dominated by a fibrous component. Among the collagen fibers predominate, constituting 58,58% [57,39; 61,12] ($U < 0{,}001$; $p << 0{,}001$). It is established that for paravasal connective tissue characterized by vein division into two layers: one layer lies near the adventitia of the vascular wall and fiber in it are fairly compact, and the second is located on the periphery and there are more fibers randomly.

Keywords: paravasal connective tissue, blood vessels of stomach, the first period of mature age

В литературе имеется довольно большое количество информации о строении желудка. Широко освещен вопрос об особенностях морфологии слоев стенки желудка и его отделов на этапах пре- и постнатального онтогенеза [2, 5, 6].

Очень много внимания уделяется изучению артериального и венозного [10] русла желудка, а также пищеводно-желудочного и желудочно-двенадцатиперстного переходов [1, 9] в возрастном аспекте.

Особо пристальное внимание уделяется вариантной анатомии левых желудочных артерии и вены [3, 8].

В то же самое время, в доступной нам литературе нет описания соединительной ткани, расположенной вокруг кровеносного сосуда, которая получила название паравазальной соединительной ткани.

Структурные элементы паравазальной соединительной ткани находятся в постоянном тесном контакте со стенкой кровеносного сосуда, На протяжении всего периода онтогенеза паравазальная соединительная ткань контактирует с адвентицией и оказывает воздействие на регуляцию сосудистого тонуса, а как следствие, влияет на специфику гемодинамики в сосудистом русле органа [7].

Целью данного исследования стало изучение структурной организации паравазальной соединительной ткани кровеносных сосудов желудка в I периоде зрелого возраста.

Материал и методы исследования

В ходе исследования производился забор желудков от 20 трупов мужчин первого периода зрелого возраста (22–35 лет), умерших от ненасильственной смерти с быстрым темпом умирания, от причин, не связанных с заболеваниями пищеварительной системы. Забор органов производился не позднее 24 часов после констатации факта смерти.

Для изготовления гистотопограмм фиксация препаратов желудка осуществлялась через крупные артерии спирт-формалиновым консервантом. После заполнения сосудов фиксатором производилась их тотальная перевязка с последующим их выделением. Затем желудки запускали в проводку для пропитывания парафином.

Фиксированный материал препаратов желудка разрезали на толстые (до 1 см) пласты в сагиттальной и фронтальной плоскостях, с последующим изготовлением послойных серийных срезов с целью создания модели целого органа.

Пласты органов наносили на деревянные подставки, чтобы можно было сделать перпендикулярные срезы из первично приготовленных препаратов.

Для изготовления гистологических срезов из передней поверхности тела желудка иссекались участки ткани, величиной до 3 см и фиксировались в 10%-м растворе нейтрального формалина в течение 24–48 часов. После фиксации и промывки в проточной воде материал в течение суток обезвоживали в спиртах возрастающей концентрации и заливали в парафин. Изготовление парафиновых срезов осуществляли на санном микротоме с подъемным объектодержателем по наклонной плоскости по общепринятой методике.

Гистологические срезы и гистотопограммы окрашивались по способам: гемотаксилин + эозин, Ван Гизон, резорцин+фуксин (по Вейгерту), по Маллори, по Карупу [4].

Для изучения морфологии гистологических срезов сосудов желудка применялся световой микроскоп при стандартном увеличении ×175 на шестиугольной решетке с 25 точками.

Все проведенные исследования выполнены с соблюдением этических принципов (протокол № 24/2010 заседания локального этического комитета ГОУ ВПО «КрасГМУ им. проф. В.Ф. Войно-Ясенецкого» от 14.05.2010 г.).

Все полученные количественные данные подвергались необходимой статистической обработке с помощью компьютерной программы «Statistica 6.0 for Windows». Статистический анализ включал в себя методы описательной статистики. Учитывая малый объем выборки ($n = 20$), применялись непараметрические методы описательной статистики с определением медианы (Me), верхнего (C_{25}) и нижнего (C_{75}) квартилей. Для сравнения показателей исследуемых групп использовался критерий Mann-Whitney. Различия считались статистически значимыми при $p < 0,05$.

Результаты исследования и их обсуждение

В первом периоде зрелого возраста паравазальная соединительная ткань хорошо определяется вокруг сосудов органа, при этом ширина слоя зависит от диаметра и типа сосуда. С увеличением диаметра ширина слоя паравазальной соединительной ткани увеличивается, кроме того, сосуды артериального типа имеют более широкий слой паравазальной соединительной ткани 43,50 мкм [32; 51], по сравнению с венами 22,25 мкм [19;50; 25,00].

Паравазальная соединительная ткань плотно прилежит к адвентициальной оболочке и артерий, и вен, однако на некоторых участках встречается прослойка основного вещества между этими структурами (рис. 1).

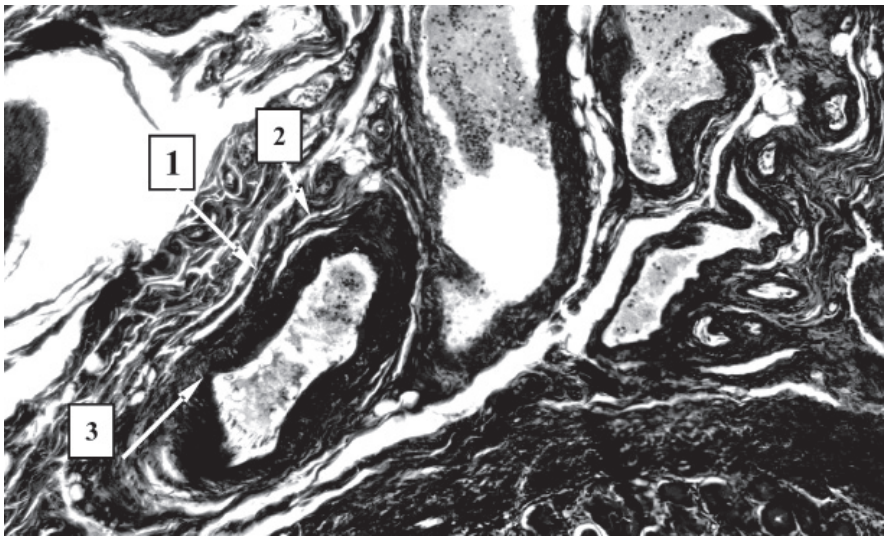

Рис. 1. Паравазальная соединительная ткань кровеносных сосудов желудка мужчины 32 лет. Волокна паравазальной соединительной ткани (1), отделенные основным веществом (2) от адвентициального слоя сосудистой стенки (3) (окраска по Маллори, ×400)

Для паравазальной соединительной ткани сосудов венозного типа характерно разделение ее на два слоя: один слой лежит около адвентиции сосудистой стенки и в нем волокна расположены довольно компактно; второй располагается по периферии и в нем волокна расположены более хаотично, расстояние между ними значительно больше, нет определенной закономерности в направлении, по сравнению со слоем, прилегающим к адвентиции (см. рис. 1).

В этот возрастной период в структуре паравазальной соединительной ткани преобладает волокнистый компонент, среди волокон в значительной степени превалируют коллагеновые, составляющие 58,58% [57,39; 61,12] ($U < 0,001$; $p << 0,001$) (рис. 2).

Волокна располагаются по всей ширине слоя, характерно их положение под углом по отношению к просвету сосуда, реже вдоль оси сосуда. Толщина пучков коллагеновых волокон в среднем составляет 10 мкм [8; 12]. Для паравазальной соеди-

нительной ткани сосудов венозного типа характерна концентрация коллагеновых волокон в слое, расположенном около адвентициальной оболочки.

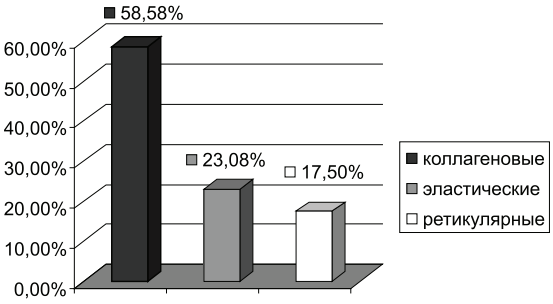

Рис. 2. Процентное соотношение волокнистых компонентов в структуре паравазальной соединительной ткани кровеносных сосудов желудка в возрасте 22–35 лет

Волокна эластического типа, шириной 5 мкм [4; 6], в паравазальной соединительной ткани сосудов артериального типа распределены достаточно равномерно по всей ширине слоя, в сосудах венозного типа – они сконцентрированы в большей степени в периферических отделах. Для эластических волокон, составляющих 23,08% [21,18; 24, 88] (см. рис. 2), характерна хорошо выраженная извитость, они располагаются под углом или перпендикулярно по отношению к просвету сосуда.

Ретикулярные волокна шириной 3 мкм [2; 3], составляющие в первом периоде зрелого возраста 17,50% [16,36; 19,04] (см. рис. 2), распределены равномерно среди волокон коллагенового и эластического типов независимо от типовой принадлежности сосуда и выполняют скрепляющую функцию.

На протяжении первого периода зрелого возраста существенных изменений в структурной организации паравазальной соединительной ткани кровеносных сосудов сердца не происходит. Количественные и качественные показатели отличаются определенной стабильностью, что свидетельствует о биологической надежности соединительно-тканных структур.

Список литературы

1. Амбросьева Н.П., Селиверстов С.С., Лепухов М.М. Возрастная динамика внутриорганного кровеносного русла пищеводно-желудочного, желудочно-двенадцатиперстного и подвздошно-слепокишечного переходов // Морфология. – 1998. – №3. – С. 16.

2. Беков Т.А., Медведев Д.И. Возрастные морфометрические изменения мышечной оболочки желудка у человека от рождения до конца юношеского возраста // Морфологические ведомости (приложение). – 2004. – №1–2. – С. 12.

3. Бирюк И.Г. Вариантная анатомия левой желудочной артерии // Структурные преобразования органов и тканей на этапах онтогенеза в норме и при воздействии антропогенных факторов. Экология и здоровье населения. Актуальные проблемы биологии и медицины: матер. междунар. конф. – Астрахань, 2000. – С. 27–28.

4. Елисеев В.Г. Основы гистологии и гистологической техники – М.: Медицина, 1967. – 268 с.

5. Кернесюк Н.Л., Левчик Е.Ю., Вилкова И.В. Изменение размеров желудка и его отделов в раннем постнатальном онтогенезе человека // Морфология. – 1997. – №1. – С. 81–84.

6. Кодиров О.З., Якуббеков И.И., Азимов А. Возрастные изменения стенки желудка у человека от рождения до 16 лет // Морфология. – 1999. – №2. – С. 55–56.

7. Павлинов Б.Г. Теоретические и прикладные аспекты учения о паравазальных соединительнотканных структурах // Морфология. – 2000. – №3. – С. 92.

8. Пашко А.А. Анатомическая изменчивость левых желудочных артерии и вены у новорожденных детей // Архив анатомии, гистологии, эмбриологии. – 1991. – №6. – С. 51–56.

9. Селивёрстов С.С. Особенности конструкции кровеносного русла слизистой оболочки пищеводно-желудочного перехода // Журнал теоретической и практической медицины. – 2010. – Спец. выпуск – С. 196–198.

10. Стабредов А.В. Формирование артериального русла желудка человека на этапах пренатального и раннего постнатального онтогенеза // Морфология. – 2000. – №3. – С. 114.

Рецензенты:

Самотесов П.А. д.м.н., заведующий кафедрой оперативной хирургии с топографической анатомией ГОУ ВПО «Красноярский государственный медицинский университет им. проф. В.Ф. Войно-Ясенецкого», г. Красноярск;

Зыкова Л.Д. д.м.н., профессор кафедры патологической анатомии им. проф. П.Г. Подзолкова ГОУ ВПО «Красноярский государственный медицинский университет им. проф. В.Ф. Войно-Ясенецкого», г. Красноярск.

Работа поступила в редакцию 17.08.2011.