УДК 615.47:616-072.7+616-089;617.5+615.849+616.14-002

МЕТОД ОЦЕНКИ ЭМБОЛООПАСНОСТИ ВЕНОЗНЫХ ТРОМБОВ С ИСПОЛЬЗОВАНИЕМ СОНОЭЛАСТОГРАФИИ

[1]Ненарочнов С.В., [2]Новикова Я.В., [3]Куликов В.Г., [4]Морозов В.В., [5]Новак Е.В.

[1,2,3,4,5]Отдел Центр новых медицинских технологий Института химической биологии и фундаментальной медицины Сибирского отделения РАН, Новосибирск;

[2]e-mail: yandoc@mail.ru;

[4]e-mail: doctor.morozov@mail.ru

Проведено исследование возможности применения соноэластографического исследования для оценки степени риска эмболизации венозных тромбов нижних конечностей. На основании полученных результатов доказана эффективность использования данного ультразвукового метода в качестве объективного, основанного на получении автоматически рассчитываемых цифровых индексов, диагностического критерия для определения эмболоопасности тромба.

Ключевые слова: венозный тромбоз, соноэластография, коэффициент эластичности, эмболические осложнения

THE EVALUATION OF THE VENOUS THROMBOEMBOLIC COMPLICATION RISK USING ELASTOGRAPHY

[1]Nenarochnov S.V., [2]Novikova Y.V., [3]Kulikov V.G., [4]Morozov V.V., [5]Novak E.V.

[1,2,3,4,5]New medical technology department of the Institute of chemical biology and fundamental medicine SB RAS, Novosibirsk;

[2]e-mail: yandoc@mail.ru;

[4]e-mail: doctor.morozov@mail.ru

The study of the possibility of using the elastography for the evaluation of the venous thrombosis complication risk was carried out. The high efficiency of this method, as an objective diagnostic criteria, using calculated automatically digital index, was proved.

Keywords: venous thrombosis, elastography, strain ratio, thromboembolic complication

Тромбозы вен нижних конечностей представляют собой не только одну из самых актуальных проблем хирургии, но и являются, прежде всего, социально значимым заболеванием, так как зачастую приводят к инвалидизации и смерти пациентов трудоспособного возраста, при этом истинная частота тромбоза глубоких вен остается неизвестной, поскольку нередко это заболевание протекает бессимптомно [1]. Но даже имеющиеся неполные эпидемиологические данные раскрывают всю катастрофичность ситуации [1, 2]. В связи с этим особое значение приобретает важность своевременного выявления тромботического процесса и оценки эмболоопасности уже имеющегося в просвете сосуда тромба. Ангиосканирование является на сегодняшний день основным диагностическим методом для выявления патологии вен нижних конечностей. Данный способ имеет существенный недостаток – отсутствие объективности полученной информации. Степень достоверности полученных данных зависит от степени подготовленности специалиста, проводящего исследование, и характеристик самого аппарата. Именно поэтому поиск и внедрение новых, действительно объективных диагностических методов, являются на сегодняшний день одной из важнейшей задач для всех специалистов, так или иначе сталкивающихся в своей практике с венозными тромбозами и тромбоэмболическими осложнениями.

Соноэластография – технология для оценки эластичности тканей в режиме реального времени при помощи мягкого давления, осуществляемого стандартным ультразвуковым датчиком. Эластичность тканей отображается определенными цветами на обычном экране В-режима. Более плотная структура тканей отображается оттенками синего цвета, а более легко сжимаемые эластичные участки – оттенками красного. Эта техника включает в себя специально разработанные математические алгоритмы, которые точно перенастраиваются под любые возможные боковые смещения очага поражения вне двухмерного поля сканирования. Первоначально данная методика была разработана для диагностики объемных образований, в первую очередь, для дифференциальной диагностики злокачественных и доброкачественных новообразований различной локализации. В работах последних десяти лет доказана диагностическая значимость соноэластографии при выявлении патологии предстательной железы [3, 6], молочных желез [4, 7], щитовидной железы [8], а также поражения лимфатических узлов [9]. Несколько позже, Bruno Geier et al. (Германия) в экспериментальной модели на

животных показали диагностические возможности соноэластографии применительно к патологии вен [5].

Цель исследования: определить возможность применения соноэластографического метода в диагностике эмболоопасности венозных тромбозов нижних конечностей.

Материалы и методы исследования

В группу исследования были включены 198 пациентов – 72 мужчины и 126 женщин, в возрасте от 21 до 78 лет. Тромбозы глубоких вен нижних конечностей различной локализации выявлены у 104 пациентов, варикотромбофлебиты выявлены у 94 пациентов, а сочетанная венозная патология была диагностирована в 17 случаях. Установленная давность заболевания составила от 1 до 67 дней. Всем пациентам было выполнено дуплексное ангиосканирование венозной системы нижних конечностей с цветным картированием кровотока в сочетании с соноэластографией на ультразвуковом диагностическом сканнере Hitachi EUB 8500 с использованием мультичастотного линейного датчика с частотой от 5 до 12 мГц. Диагностику проводили по стандартной методике, с продольной и поперечной ориентацией датчика относительно исследуемых сосудов нижних конечностей. После проведения исследования патологически измененного участка вены в В-режиме, сканнер переводили в режим соноэластографии. При проведении соноэластографического исследования выполнялось определение плотности выявленных тромбов с регистрацией цифрового значения коэффициента эластичности тромбомасс (в баллах) соответствующего участка, получаемого автоматически с помощью установленного в процессоре сканнера программного обеспечения по стандартной методике, предложенной для исследования очаговых образований.

Для стратификации критериев эмболоопасности тромбов в данном исследовании выявленные тромботические массы на основании комплексной клинико-лабораторной и инструментальной диагностики по характеру эхоструктуры разделяли на три группы:

– «свежие» тромбы (наиболее эмболоопасные);
– тромбы «в стадии организации»;
– «консолидированные» тромбы.

Результаты исследования и их обсуждение

У всех пациентов, включенных в группу исследования, исследование тромбомасс в просвете вен нижних конечностей было выполнимо. Кроме того, отмечено, что при выполнении исследования тромбозов глубоких вен по предлагаемой методике даже у тучных пациентов не вызвало технических трудностей. При проведении анализа полученных во время выполнения исследования значений цифрового индекса плотности было установлено, что для тромбов, локализованных в глубоких венах нижних конечностей, характерны следующие показатели: для «свежих» тромбов, то есть тромбов с высокой степенью эмболоопасности, среднее значение коэффициента эластичности составляет 0,79 ± 0,19; для тромбов «в стадии организации», которые можно определить как тромбы с пограничной степенью риска эмболизации, – 2,78 ± 0,50; для «консолидированных» тромбов – 4,13 ± 0,38 в среднем. Соответствующие результаты в группе пациентов с тромботическими поражениями подкожных вен нижних конечностей были сопоставимы с таковыми в первой группе. Так, для «свежих» тромбов с локализацией в подкожных венах нижних конечностей, среднее значение коэффициента эластичности составило 0,63 ± 0,27; для тромбов «в стадии организации» – 2,35 ± 0,52; для «консолидированных» тромбов – 4,52 ± 0,73., достоверных различий между ними обнаружено не было (Mann-Whitney-U-test, $p > 0,95$), что определило возможность объединения данных двух групп для получения средних значений коэффициента эластичности для тромбов разной степени организации, вне зависимости от места их локализации. Так, для «свежих» тромбов среднее значение коэффициента эластичности составило 0,71 ± 0,25; для тромбов «в стадии организации» – 2,57 ± 0,51; для «консолидированных» тромбов – 4,33 ± 0,15.

На основании полученных результатов с уверенностью можно сказать, что метод соноэластографии несомненно имеет высокие диагностические возможности для определения эмболоопасности тромбов как подкожных, так и глубоких вен нижних конечностей. Этот метод позволяет снизить уровень субъективизации исследования за счет автоматического получения цифрового значения эхоплотности, что позволяет более точно изучить характер распределения плотности тромботических масс на всем протяжении, определить «возраст» тромба, а значит и уровень его эмболоопасности в каждом конкретном случае. Метод соноэластографии, безусловно, не может полностью заменить другие методы ангиосканирования, являющиеся на сегодняшний день «золотым стандартом» диагностики заболевания вен, но позволяет значительно повысить информативность ультразвукового исследования, обеспечить получение достоверных данных при изучении характера тромботического процесса на протяженных участках и получить объективные критерии эмболоопасности венозных тромбов нижних конечностей.

Комплексное ультразвуковое исследование венозной системы нижних конечностей, включающее, кроме стандартного исследования с использованием В-режима, режима цветного картирования кровотока,

допплерографического исследования, последующее проведение соноэластографического исследования тромбомасс, позволяет значительно повысить информативность и достоверность диагностики, более точно определить тактику ведения пациентов с венозным тромбозом. Кроме того, на основании полученных объективных данных возможно определение ранних показаний к проведению хирургических мероприятий по профилактике развития венозных тромбоэмболических осложнений.

Определение плотности выявленных тромбов разной степени организации по характеру эхоструктуры в виде цифрового значения коэффициента эластичности тромботических масс представляет собой автоматический, простой в исполнении процесс, не требующий дополнительных временных затрат и сложной дешифровки полученных данных. При получении значения коэффициента эластичности тромботических масс до 1,0 балла тромб следует расценить как эмболоопасный (рис. 1), тогда как при получении коэффициента эластичности, равного 1,1–3,0 балла, делают заключение о риске эмболизации тромба средней степени. При регистрации цифрового коэффициента эластичности от 3,1 и выше тромб относят к категории «плотного» или «консолидированного» (рис. 2), что свидетельствует об отсутствии опасности развития венозных тромбоэмболических осложнений. Пограничные значения коэффициента (1,0–1,1) следует трактовать как эмболоопасные, а при 3,0–3,1 тромб следует относить все же к средней степени эмболоопасности. Подобная трактовка в определенной степени хоть и является гипердиагностической, но вполне оправдывается возможным риском развития тромбоэмболических осложнений.

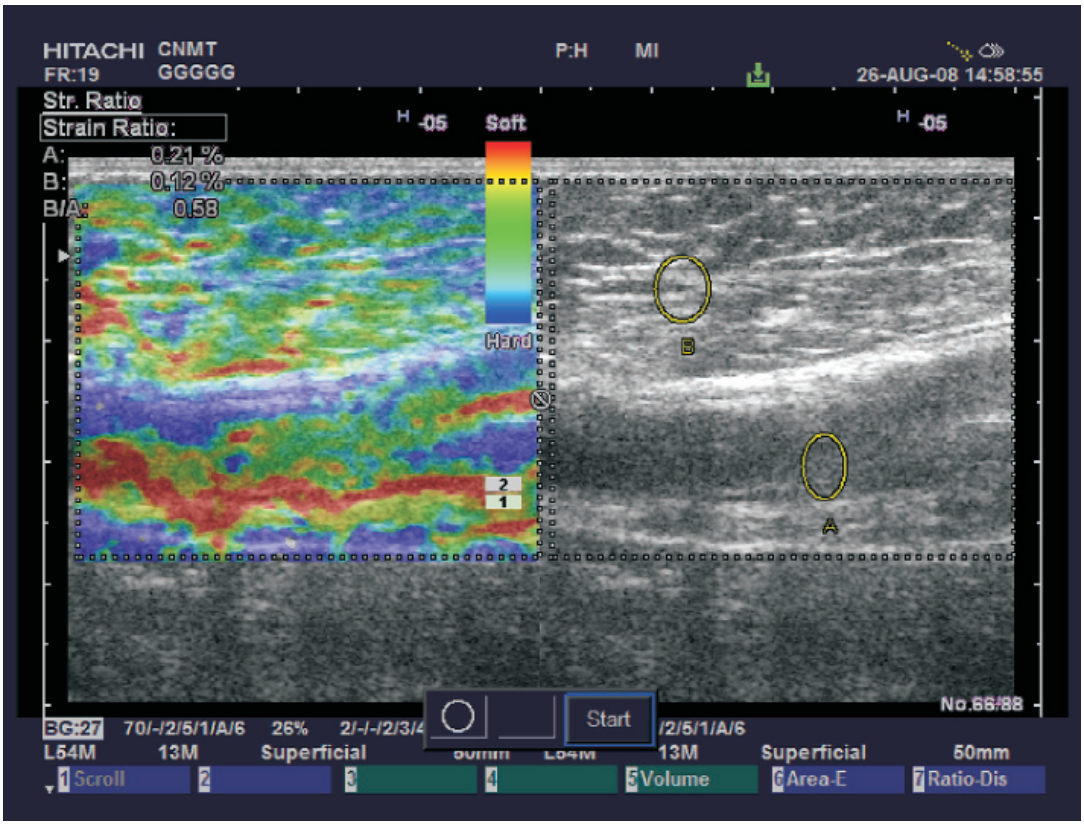

Рис. 1. Соноэластографическое исследование венозного тромба (указан эллипсом А). Риск эмболизации высокий, коэффициент эластичности (strain ratio) – 0,58

Выводы

1. Метод соноэластографии может быть использован в практической деятельности для исследования эмболоопасности тромбов вен нижних конечностей.

2. Локализация тромба в глубоких венах не является препятствием для выполнения предлагаемого исследования.

3. Применение метода соноэластографии позволяет объективизировать и стандартизовать тактику ведения пациентов с венозными тромбозами различной давности, является наиболее эффективной ранней диагностикой угрожающих по эмболизации тромботических состояний.

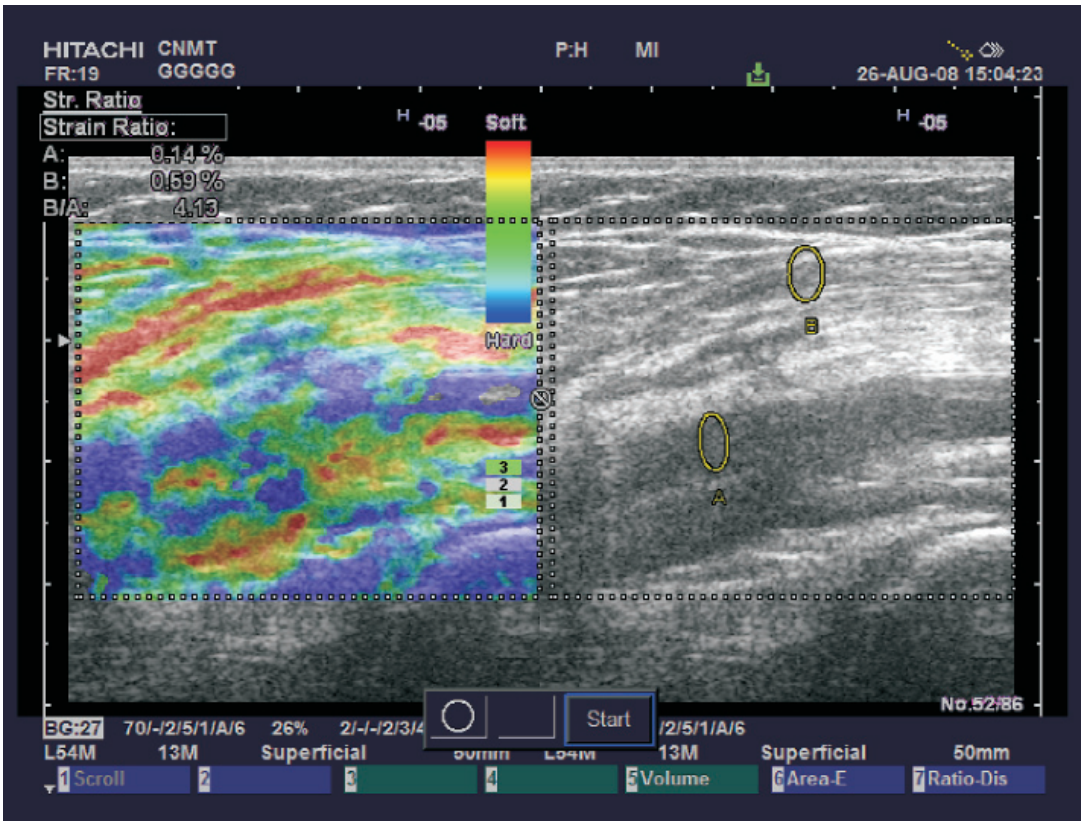

Рис. 2. Соноэластографическое исследование венозного тромба (указан эллипсом А). Эмболоопасность низкая, коэффициент эластичности (strain ratio) – 4,13

Список литературы

1. Основы клинической флебологии / под ред. Ю.Л. Шевченко, Ю.М. Стойко, М.И. Лыткина. – М.: Медицина, 2005.

2. Флебология: руководство для врачей / В.С. Савельев, В.А. Гологорский, А.И. Кириенко и др.; под ред. В.С. Савельева. – М.: Медицина, 2001.

3. Cochlin D., Ganatra R., Griffiths D. Elastography in the detection of prostatic cancer // Clinical Radiology. – 2002. – Vol. 57, № 11. – P. 1014–1020.

4. Elastography of breast lesions: initial clinical results / B. Garra, E. Cespedes, J. Ophir и др. // Radiology. – 1997. – Vol. 202. – P. 79–86.

5. Ultrasound elastography for the age determination of venous thrombi. Evaluation in an animal model of venous thrombosis / B. Geier, L. Barbera, D. Muth-Werthmann и др. // Thromb. Haemost. – 2005. – Vol. 93. – P. 368–374.

6. Initial experiences with real-time elastography guided biopsies of the prostate / K. König, U. Scheipers, A. Pesavento и др. // The Journal of Urology. – 2005. – Vol. 174, № 1. – P. 115–117.

7. Krouskop T., Younes P., Srinivasan S. Differences in the compressive stress-strain response of infiltrating ductal carcinomas with and without lobular features--implications for mammography and elastography // Ultrason Imaging. – 2003. – № 25. – P. 162–170.

8. Thyroid gland tumor diagnosis at US elastography / A. Lyshchik, T. Higashi, R. Asato и др. // Radiology. – 2005. – Vol. 237. – P. 202–211.

9. Cervical lymph node metastases: diagnosis at sonoelastography-initial experience / A. Lyshchik, T. Higashi, R. Asato и др. // Radiology. – 2007. – Vol. 243, № 1. – P. 258–267.

Рецензенты:

Нимаев В.В., д.м.н., профессор кафедры хирургических болезней медицинского факультета ФГБУ ВПО «Новосибирский национальный исследовательский государственный университет», г. Новосибирск ;

Смагин А.А., д.м.н., профессор, руководитель лаборатории лимфодетоксикации Учреждения Российской академии медицинских наук НИИ клинической и экспериментальной лимфологии Сибирского отделения РАМН, г. Новосибирск.

Работа поступила в редакцию 22.08.2011.