УДК 616. 711- 002- 07

СРАВНИТЕЛЬНАЯ ОЦЕНКА ЭФФЕКТИВНОСТИ СПОСОБОВ ЛЕЧЕНИЯ ПОСТРАДАВШИХ С ПОВЕРХНОСТНЫМИ ОЖОГАМИ КОЖИ В УСЛОВИЯХ ВЛАЖНОЙ СРЕДЫ

Еремеев С.А., Чичков О.В., Коваленко А.В., Прохоренко А.В., Барташевич Е.В.

ГОУ ДПО «Санкт-Петербургская академия последипломного образования», Санкт-Петербург, e-mail: serg.nvartovsk@yandex.ru

Изучена эффективность местного лечения пациентов с поверхностными ожогами в условиях влажной среды с применением серебросодержащих кремов и раневых покрытий. Проанализированы затраты на местное лечение обожженных в зависимости от способа лечения. Установлено, что использование серебросодержащих кремов и раневых покрытий существенно ускоряет заживление пораженных участков кожи. Применение крема сульфатиазола серебра и липидно-коллоидного раневого покрытия с сульфадиазином серебра способствует сокращению сроков окончательной эпителизации до 8 суток, чем при использовании мази на основе высокомолекулярных полиэтиленоксидов и влажно-высыхающих повязок. Применение серебросодержащих кремов и раневых покрытий снижает расходы на курс лечения пациента в среднем на 35%.

Ключевые слова: ожоги, раневой процесс, кремы сульфадиазина серебра, раневые покрытия

COMPARATIVE EVALUATION OF THE EFFECTIVENESS OF TREATMENTS FOR PATIENTS WITH SUPERFICIAL SKIN BURNS IN A WET ENVIRONMENT

Eremeev S.A., Chichkov O.V., Kovalenko A.V., Prohorenko A.V., Bartashevich E.V.

St. Petersburg Medical Academy of Postgraduate Education, St. Petersburg, e-mail: serg.nvartovsk@yandex.ru

The efficacy of local treatment of patients with superficial burns in a wet environment with the use of silver-containing creams and wound coverings. Analyzed the costs of local treatments fired depending on the method of treatment. Found that the use of silver-creams and wound coverings significantly accelerates the healing of damaged skin. The use of silver sulfathiazole cream and lipid-colloid wound cover with silver sulfadiazine help accelerate epithelialization of the final 8 days than when using an ointment based on polyethylene oxide and high wet-drying Turbans. The use of silver-containing creams and wound coating reduces the cost of treatment the patient an average of 35%.

Keywords: burns, wound process, silver sulfadiazine cream, wound cover

Для лечения обожженных предложены тысячи ранозаживляющих средств [7]. Их широкий ассортимент, вероятно, обусловлен отсутствием нескольких эффективных препаратов, удовлетворяющих требованиям практикующих хирургов. Универсальные средства, пригодные для использования во всех фазах раневого процесса, в настоящее время пока не разработаны [9]. Лечение ран и ожогов проводится дифференцированно с учетом стадии и фазы течения раневого процесса, при этом последовательно используются разнообразные лекарственные формы препаратов с различным механизмом действия. Исходом неадекватного консервативного лечения ожогов может быть развитие рубцовых деформаций и контрактур. Разработка и усовершенствование методов местного медикаментозного лечения пострадавших от ожогов является одной из актуальных задач хирургии и комбустиологии [1].

При ожоговых поражениях одним из перспективных подходов к оптимизации процессов репаративной регенерации считается обеспечение их протекания в условиях влажной среды. В этих условиях предупреждаются избыточное высыхание тканей и углубление некроза, что важно с точки зрения предотвращения рубцовых деформаций и контрактур [3]. Во влажной среде облегчаются межклеточное взаимодействие, транспорт нутриентов, биологически-активных молекул (гистамина, серотонина, простагландина E_2), факторов роста (эпидермального, фибробластического), гормонов (минералокортикоидов, соматотропного гормона, альдостерона). Во влажной среде иммунокомпетентные клетки (нейтрофилы, В-, Т-лимфоциты, моноциты) и клетки собственно кожи (дермы) легче осуществляют межклеточное взаимодействие, экскрецию внеклеточного матрикса и цитокинов [8]. Во влажной среде ускоряется пролиферация кератиноцитов и эндотелиоцитов [4]. В целом, в условиях влажной среды лучше сохраняется водный баланс глубоких структур, располагающихся под эпидермисом (собственно кожа, подкожно-жировая клетчатка, мышечная ткань и т.д.), а также предотвращается избыточная перспирация [6].

Для обеспечения течения раневого процесса во влажной среде в настоящее время предложены серебросодержащие кремы, а также ряд гидроколлоидных или липидоколлоидных раневых покрытий с различной

пропиткой, в частности, с сульфадиазином серебра [5].

Целью настоящего исследования явилась оценка эффективности способов местного лечения поверхностных ожоговых ран в условиях влажной среды с применением серебросодержащих кремов и раневых покрытий.

Материал и методы исследования

Исследование основано на клинической оценке результатов наблюдения 72 пострадавших с поверхностными ожоговыми поражениями, находившихся на лечении в ожоговом центре ГУЗ «Ленинградская областная клиническая больница» (ЛОКБ) в 2008–2011 гг. Мужчины составили большинство – 68 % пациентов. Ожоги оказались вызваны пламенем или горячей водой – 54 и 46 % случаев соответственно. Основной контингент клинических наблюдений составили пострадавшие с ожогами средней степени тяжести.

Предпринято проспективное, рандомизированное, контролируемое исследование. Рандомизацию пациентов проводили по дню поступления (четный/нечетный) методом случайных чисел.

Критерии включения в исследование: возраст пациентов от 18 до 60 лет; общая площадь поверхностных ожогов кожи (II–IIIа степени) более 10 % поверхности тела; адекватная противошоковая терапия на догоспитальном этапе, госпитализация в первые сутки после травмы. Критерии исключения из исследования: заведомо прогностически благоприятный или неблагоприятный исход ожоговой болезни (индекс тяжести поражения менее 30 и более 120 ед.); констатация у пациентов тяжелых соматических заболеваний; предшествующая гормонотерапия, химиотерапия; наркомания; иммунодефицит; комбинированные поражения; госпитализация спустя 24 ч после травмы. Ни одна из причин, по которой пациенты были исключены из исследования, не имела отношения к свойствам ранозаживляющих средств, и ни в одном случае используемые лечебные средства не являлись прямой или косвенной причиной исключения из исследования.

Среди пациентов, включённых в исследование, выделены 4 группы сравнения по 12 больных в каждой. В группах сравнения для местной обработки ран использовали кремы сульфадиазина серебра (1 группа), кремы сульфатиазола серебра (2 группа), раневое покрытие из карбоксиметилцеллюлозы с серебром (3 группа) и липидо-коллоидное раневое покрытие с сульфадиазином серебра (4 группа). У обожженных, вошедших в две группы контроля (также по 12 пациентов в каждой), для местного лечения ран применяли многокомпонентные антибактериальные мази на гидрофильной основе из полиэтиленоксидов (левосин, левомеколь) или влажно-высыхающие повязки с водным раствором антисептика (хлоргекседин).

Местное лечение ран у пострадавших начинали непосредственно после их поступления в стационар. Препараты наносили на ожоговые поверхности после их туалета, по возможности, не позднее первых суток после получения ожога. При ожогах II степени удаляли обрывки эпидермиса и частицы, загрязняющие раны, последние промывали раствором антисептика, после чего использовали раневое покрытие или крем. При ожогах пламенем IIIа степени с тонким струпом для механической очистки ран применяли 3 %-й раствор перекиси водорода, затем пораженные участки кожи высушивали салфетками и обрабатывали раствором антисептика (хлоргексидина). При ожогах кипятком IIIа степени обнаженную собственно дерму перекисью водорода не обрабатывали, а использовали только раствор антисептика в связи с опасностью химического повреждения глубоких слоев кожи.

Изучали сроки очищения ран от омертвевших тканей, а также окончательной эпителизации ожоговых поверхностей. Во время перевязок, выполняемых через день, фотографировали раны. Оценивали ряд показателей лабораторных параметров общеклинического и биохимического анализов крови. Исследовали мазки-отпечатки при цитологическом, в ряде случаев – биоптаты ран при гистологическом исследованиях. При микробиологическом исследовании определяли интенсивность микробной контаминации ран и вид вегетирующих микроорганизмов. Всего выполнено 180 микробиологических исследований. Специальный раздел исследования включал анализ финансовых затрат на лечение, проведенный с учетом хирургической тактики, продолжительности госпитализации в ЛПУ с разными возможностями оказания специализированной медицинской помощи. Использован метод расчета «общего времени болезни» по ценам 2010 г. [2].

Полученные данные обрабатывали методами вариационной статистики.

Результаты исследования и их обсуждение

В ходе исследования установлено, что сразу после наложения повязок с серебросодержащими кремами явления гипостезии и купирования болевых ощущений отмечали 17 из 24 пациентов, при этом в 22 клинических наблюдениях отчетливое снижение болевых ощущений отмечено уже спустя 30 минут после перевязки.

Среди 15 из 24 пациентов, лечение которых осуществляли повязками с мазью левомеколь или с раствором хлоргексидина, к 3–4 суткам после травмы на раневой поверхности отмечено формирование тонкой корочки поверхностного струпа светло-коричневого цвета, без признаков воспаления у 5 обожженных. В каждом четвертом случае ожогов II-IIIа степени на фоне местного применения мази левомеколь струп на протяжении первой недели после травмы оказался влажным, т.е. представлял собой колликвационный некроз. К 10–12 суткам на фоне местного лечения мазевыми повязками с левомеколем или влажно-высыхающими повязками с хлоргексидином отмечено развитие гнойного воспаления под струпом и его отторжение.

Использование кремов сульфадиазина или сульфатиазола серебра способствовало ускорению процессов репаративной регенерации поверхностных дефектов кожи. Об этом свидетельствуют следующие обстоятельства: уже к 4–5 суткам местного

лечения серебросодержащими кремами констатировано купирование явлений перифокального воспаления в области ран у 19 из 24 пациентов. На фоне лечения пострадавших с ожогами II-IIIа степени повязками с серебросодержащими кремами струп образовался лишь в 7 (29,1 %) наблюдениях, при этом у 6 (25 %) пациентов он оставался во влажном состоянии. К 6–9 суткам такого лечения в 22 (91,6 %) наблюдениях отмечены быстрое расплавление и отторжение некроза. На фоне местного лечения пострадавших с поверхностными ожогами серебросодержащими кремами срок очищения ран от струпа и обнажения жизнеспособных сосочков собственно кожи соответствовал 10–15 суткам после получения ожога.

При сравнительной оценке сроков очищения ожоговых ран II-IIIа степени с учетом глубины некрозов и эпителизации раневых поверхностей установилено, что их продолжительность зависит от методов лечения и глубины поражения тканей высокотемпературным агентом. Эпителизация участков ожога кожи II степени происходила в течение 5–9 суток. При ожогах собственно кожи сроки окончательной эпителизации раневой поверхности колебались от 16 до 29 суток, при этом в случаях поражения кожи на уровне сосочков дермы раны заживали в течение 16–21 суток, а при поражении сетчатого слоя собственно кожи – до 28–29 суток (табл. 1).

Таблица 1

Сроки очищения от струпа и заживления ожогов IIIа-IIIб степени при начале лечения в первые 12 ч после травмы с учетом лечебных средств местного применения

Препараты сравнения	Средние показатели продолжительности стадий раневого процесса (сутки) при границе некроза на уровне			
	сосочков дермы		сетчатого слоя дермы	
	отторжение струпа	эпителизация ран	отторжение струпа	эпителизация ран
Хлоргекседин	15,3 ± 2,2	19,2 ± 1,5	16,2 ± 1,3	29,8 ± 3,5
Левомеколь	13,0 ± 1,5	18,0 ± 1,2	15,2 ± 1,2	28,2 ± 2,0
Крем сульфадиазина серебра	10,0 ± 1,3	14,4 ± 1,4	12,4 ± 1,7	22,2 ± 1,5
Крем сульфатиазола серебра	10,2 ± 1,2	14,0 ± 0,7 [1,2]	12,6 ± 1,5	21,1 ± 1,4 [1,2]

Примечания:
[1] – достоверно ($p < 0,05$) по сравнению с группой, лечившейся левомеколем;
[2] – достоверно ($p < 0,05$) по сравнению с группой, лечившейся хлоргексидином.

Как следует из данных табл. 1, продолжительность периодов очищения ран от омертвевших тканей и их эпителизация при использовании серебросодержащих кремов, несмотря на разные действующие вещества в их составе, происходили быстрее, чем при использовании для лечения препаратов сравнения. В частности, на фоне применения кремов сульфадиазина и сульфатиазола серебра у 23 (95,8 %) обожженных сроки отторжения струпа при поражениях на уровне сосочков дермы соответственно составили 10,0 ± 1,3 и 10,2 ± 1,2 суток, что на 23,1 и 21,6 % меньше, чем при лечении мазью на основе полиэтиленоксидов, а также на 34,7 и 33,4 % короче по сравнению с результатами использования влажновысыхающих повязок ($p > 0,05$).

В случае распространения некроза до сетчатого слоя собственно кожи (дермы) период очищения ожоговых ран у 21 (87,5 %) пациента закономерно увеличивался и на фоне местного лечения кремами сульфадиазина или сульфатиазола серебра достигал 12,4 ± 1,7 и 12,6 ± 1,5 суток, что, однако, оказалось на 18,5 % ($p < 0,05$) и 17,1 % ($p > 0,05$) меньше, чем в случае применения влажновысыхающих повязок и на 23,5 и 22,3 % короче, чем при использовании с аналогичной целью мази на основе полиэтиленоксидов.

В 22 среди 24 клинических наблюдений сроки окончательного заживления (эпителизации) дермальных ожогов при глубине поражения на уровне сосочков собственно кожи на фоне применения кремов сульфадиазина и сульфатиазола серебра составили соответственно 14,4 ± 1,4 и 14,1 ± 0,7 суток, что оказалось короче на 20 % ($p > 0,05$) и 21,7 % ($p < 0,05$), чем в случае выбора мазевых повязок с левомеколем, а также на 25 % ($p > 0,05$) и 26,6 % ($p < 0,05$) быстрее по сравнению с использованием влажновысыхающих повязок (рис. 1).

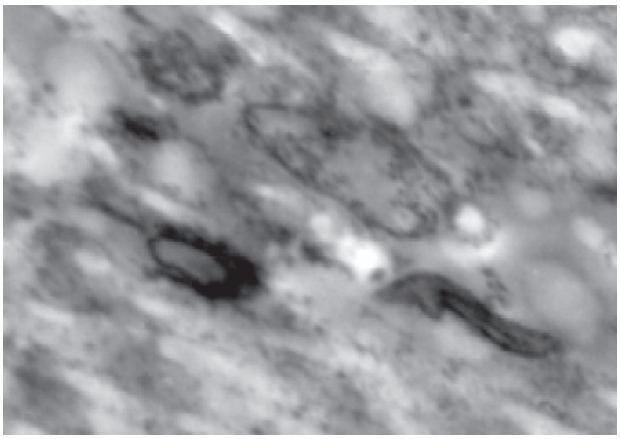

Рис. 1. Пострадавший О., 29 лет, ожог пламенем 22 % III-а степени, 14-е сутки после травмы на фоне лечения препаратом сульфатиазола серебра. Активный макрофаг в собственно коже под струпом, ув. ×7000

В случае распространения глубины ожогового поражения тканей до сетчатого слоя собственно кожи сроки окончательной эпителизации ожоговых ран у 21 (87,5 %) пациента в зоне использования кремов сульфадиазина и сульфатиазола серебра составили соответственно 22,2 ± 1,5 и 21,1 ± 1,4 суток – т.е. на 21,3 % ($p > 0,05$) и 25,2 % ($p < 0,05$) меньше, чем при использовании мази на основе полиэтиленоксидов и на 25,5 % ($p > 0,05$) и 29,2 % ($p < 0,05$) короче, чем при использовании влажновысыхающих повязок.

Для углубленной оценки антимикробной активности исследуемых препаратов в поверхностных ожоговых поражениях изучали динамику микробного пейзажа на раневой поверхности до лечения, а также спустя 10 суток после применения препарата (табл. 2).

Таблица 2

Частота случаев верификации микробов в ожоговых ранах IIIа степени с учетом сроков идентификации после травмы

Анализируемые параметры	Частота случаев, %		
	до лечения	через 10 суток после применения	
		мази на основе полиэтиленоксидов	крема сульфатиазола серебра
Staphylococcus aureus	44,2 ± 7,8	26,8 ± 4,2	12,1 ± 2,0 [1]
Enterococcus	31,5 ± 5,3	17,8 ± 3,9	8,8 ± 1,7
Corynebacterium	28,6 ± 6,6	14,9 ± 2,5	5,9 ± 1,0 [1]
Микробные ассоциации	56,6 ± 7,5	48,9 ± 8,5	48,2 ± 9,0
Виды в ассоциациях	3,3 ± 0,7	2,1 ± 0,6	2,2 ± 0,4
Стерильные посевы	5,1 ± 0,8	29,3 ± 3,3	47,5 ± 4,9 [1]
Микробное число	$5 \cdot 10^7 – 1 \cdot 10^9$	$1 \cdot 10^4$	$0,5 \cdot 10^3$

Примечание.
[1] – достоверно ($p < 0,05$) по сравнению с группой, лечившейся мазью на основе полиэтиленоксидов.

Установлено, что в случае применения антибактериальных средств с первых суток после получения ожога, к 10 суткам наблюдения происходит двукратное снижение микробной обсемененности, при этом увеличивается частота стерильных посевов. На фоне применения крема сульфатиазола серебра в 20 клинических наблюдениях из 24 этот показатель оказывался выше аналогичного при использовании мази на основе полиэтиленоксидов почти в 1,6 раз ($p < 0,05$). Среди пациентов, лечившихся кремом сульфатиазола серебра, по сравнению с результатами использования мази на основе полиэтиленоксидов, констатировано сокращение частоты высевов Staphilococcus aureus в 2,2 раза ($p < 0,05$), Enterococcus в 2,02 раза ($p > 0,05$), а Corynebacterium в 2,5 раз ($p < 0,05$).

При оценке эффективности раневых покрытий установлено, что применение средства из карбоксиметилцеллюлозы с се-

ребром, а также липидно-коллоидного покрытия с сульфадиазином серебра препятствовало высыханию ран и струпа (в 100% наблюдений), в то время как при использовании антисептиков и мазей с течением времени на поверхности ран в большинстве случаев (в 15–62,5% случаев) образовывалась тонкая корочка поверхностного струпа. В случаях, когда покрытия наносились на тонкий струп (как правило, при ожогах пламенем III-а степени), последний был более мягкий, легко брался в складку, при пальпации ощущался как более влажный.

Очищение ран от омертвевших тканей и эпителизация при использовании анализируемых покрытий происходили на 3–5 суток быстрее в 91,6% случаев, по сравнению с наблюдениями, когда применялись растворы антисептиков или антибактериальные мази на основе высокомолекулярных полиэтиленоксидов. В частности, результаты покрытия ожоговых ран препаратами из карбоксиметилцеллюлозы с серебром позволяют считать, что при использовании данного вида раневых покрытий для лечения ожогов IIIа степени при поражении кожи на уровне сосочкового слоя дермы сроки отторжения струпа и эпителизации ран, по сравнению с результатами использования мази на основе из полиэтиленоксидов, сократились на 24 и 28%, соответственно ($p < 0,05$). В случаях выбора липидно-коллоидных покрытий для лечения пострадавших с ожоговыми ранами аналогичной глубины анализируемые параметры снизились соответственно на 7 и 27% ($p < 0,05$).

При глубоком поражении кожи, соответствующем ожогам на уровне сетчатого слоя собственно кожи, в случаях местного применения покрытия из карбоксиметилцеллюлозы с серебром или полиэстерной сетки с сульфадиазином серебра влияние этих препаратов на течение процессов репаративной регенерации оказывалось не столь обнадеживающим, при этом в 22 (91,6%) клинических наблюдениях сроки отторжения струпа и эпителизации удалось сократить лишь на 6–9 и 12–13% ($p > 0,05$) соответственно.

Одной из возможных причин ускорения процессов репаративной регенерации при аппликации раневых покрытий в ранние сроки оказывается предотвращение высыхания тканей в зонах сосудистых нарушений или паранекроза, что, очевидно, уменьшает глубину некроза и способствует более быстрому восстановлению кожного покрова (рис. 2). В наших исследованиях применение серебросодержащих раневых покрытий у 22 (91,6%) пострадавших по сравнению с антибактериальными многокомпонентными мазями на гидрофильной основе, ускоряло ($p < 0,05$) репаративную регенерацию поверхностных ожогов III-а степени на 5–5,4 суток (табл. 3).

Таблица 3

Сроки очищения от струпа и заживления ожогов IIIа-IIIб степени при применении ранозаживляющих средств с первых суток после травмы

Препараты сравнения	Средние сроки отторжения струпа/эпителизации ран (сутки) при границе некроза на уровне ($M \pm m$)	
	сосочкового слоя дермы	сетчатого слоя дермы
Хлоргекседин	16,0 ± 1,9/21,1 ± 1,8	18,4 ± 2,1/29,5 ± 2,9
Левомеколь	13,0 ± 1,5/18,0 ± 1,9	15,2 ± 1,2/25,6 ± 2,6
Покрытие из целлюлозы с серебром	12,1 ± 1,6/13,2 ± 1,0 [1]	14,3 ± 1,6/22,5 ± 1,2
Покрытие с сульфадиазином серебра	10,0 ± 1,3/13,0 ± 0,7 [1, 2]	13,9 ± 1,9[1]/21,4 ± 1,5[1]

Примечания:
[1] – достоверно ($p < 0,05$) по сравнению с группой больных, лечившихся хлоргексидином;
[2] – достоверно ($p < 0,05$) по сравнению с группой больных, лечившихся левомеколем.

Полученные результаты позволяют заключить, что раневое покрытие из волокнистой карбоксиметилцеллюлозы с серебром, а также липидно-коллоидного раневое покрытие с сульфадиазином серебра позволяют оптимизировать течение репаративных процессов (сроки отторжения струпа, эпителизацию) при ожоговых поражениях. Эффективность применения испытанных покрытий достоверно превышает таковую у многокомпонентных антибактериальных мазей на гидрофильной основе, а также растворов антисептиков.

Отдельный раздел исследования составил расчет фактических затрат на препараты, используемые для лечения пострадавших с поверхностными ожогами в сопоставление с издержками, предусматриваемыми действующими нормативами стоимости единицы объема медицинской помощи в рамках территориальной программы государственных гарантий оказания населению бесплатной медицинской помощи.

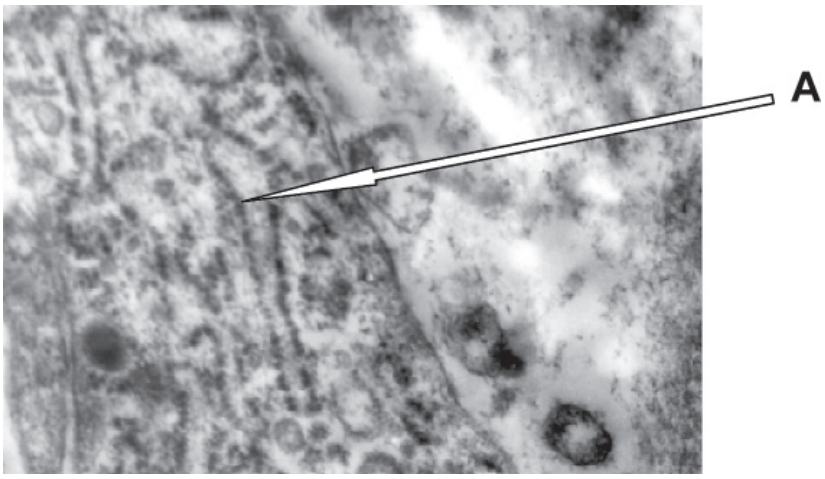

Рис. 2. Пострадавший В., 45 лет, ожог горячей водой 19%, 13-е сутки после травмы. Фибробласт грануляционной ткани в участке ожога кожи на фоне лечения покрытием из карбоксиметилцеллюлозы с серебром. Активация синтеза гликозамингликанов в расширенном эндоплазматическом ретикулюме (А). Ув. × 9000

Данные, приведенные в табл. 4, позволяют заключить, что использование крема сульфатиазола серебра и раневого покрытия из карбоксиметилцеллюлозы с серебром целесообразно с экономической точки зрения, т.к. позволяет сократить расходы на курс лечения ожога IIIа степени площадью 150 см^2 (1% поверхности тела) по сравнению с применением марлевых повязок с антибактериальной мазью на гидрофильной основе (левомеколь) на 34 и 37% соответственно ($p < 0,05$). Стоимость покрытия превышает стоимость марлевой повязки и мази почти в 4 раза. Однако применение такого покрытия позволяет добиться заживления в результате двух перевязок, тогда как при использовании мази с традиционным перевязочным материалом в виде марлевых повязок для заживления требуется 12 и более перевязок. Стоимость упаковки крема агросульфан (40 г) почти на 30% дешевле условной упаковки крема дермазин (50 г), применение крема позволяет добиться заживления дермального слоя в результате 10 перевязок, тогда как при использовании мази или антисептического раствора в виде влажно высыхающих повязок для заживления требуется соответственно 12 и 16 перевязок.

Таблица 4

Затраты на местное лечение ожоговых ран в зависимости от способа местного лечения

Препараты сравнения	Анализируемые показатели у пациентов ($M \pm m$) в виде				
	средних сроков заживления, сутки ($M \pm m$)	числа перевязок	частоты нагноения, % ($M \pm m$)	средних затрат на перевязку раны 10×15 см, руб. ($M \pm m$)	средних затрат на курс лечения, руб. ($M \pm m$)
Хлоргексидин	29,8 ± 3,5	16	27,5 ± 3,8	68,2 ± 3,4	1091,2 ± 4,3
Левомеколь	28,2 ± 2,0	12	24,7 ± 2,9	111,9 ± 5,1	1342,4 ± 3,2
Дермазин	22,2 ± 1,5	10	17,5 ± 2,6 [2]	176,4 ± 3,1	1054 ± 2,7
Аргосульфан	21,1 ± 1,4 [1,2]	10	17,8 ± 1,4 [1,2]	124,8 ± 2,6	882,1 ± 3,1 [1]
Urgotul	22,5 ± 1,2	3	9,8 ± 1,8 [1]	796,5 ± 5,7	2388,2 ± 4,7
Aquacel Ag	21,4 ± 1,5 [1]	2	7,1 ± 1,4 [1, 2]	419,8 ± 4,2	839,6 ± 2,4 [1]

Примечания:
[1] – достоверно ($p < 0,05$) по сравнению с больными, лечившимися хлоргексидином;
[2] – достоверно ($p < 0,05$) по сравнению с больными, лечившимися левомеколем.

Таким образом, использование крема сульфатиазола серебра и покрытия из карбоксиметилцеллюлозы с серебром снижает общие расходы на курс лечения пострадавших с поверхностными ожоговыми поражениями кожи в среднем на 35%.

Выводы

1. Использование серебросодержащих кремов и раневых покрытий создает благоприятные условия для течения раневого процесса при поверхностных ожоговых поражениях во влажной среде, существенно ускоряя заживление дефектов кожи.

2. Использование крема сульфатиазола серебра и липидно-коллоидного раневого покрытия с сульфадиазином серебра является наиболее эффективным способом лечения пострадавших с поверхностными ожоговыми и в условиях влажной среды применение которых способствует сокращению сроков отторжения струпа до 6 суток, а окончательной эпителизации раневых дефектов – до 8 суток, по сравнению с результатами использования влажновысыхающих повязок и мази на основе полиэтиленоксидов.

3. Применение серебросодержащих кремов и раневых покрытий целесообразно экономически, т.к. позволяет снизить общие расходы на курс лечения пациента на 35 %.

Список литературы

1. Андреев Д.Ю. Эффективность новых гидроколлоидных раневых покрытий в лечении трофических язв нижних конечностей / Д.Ю. Андреев, В.М. Седов, С.Ф. Антонов, Б.А. Парамонов // Материалы XI съезда хирургов Российской Федерации. – 2011. – С. 27–29.

2. Белевитин А.Б. Нормативно-правовые и экономические аспекты деятельности ведомственного медицинского учреждения / А.Б. Белевитин, И.А. Реутский, С.Ю. Фадеев, А.Т. Топорков, Ж.А. Черный // Вестник Российской военно-медицинской академии – 2004. – №2. – С. 119–123.

3. Lohmeyer J.A. Use of gene-modified keratinocytes and fibroblasts to enhance regeneration in a full skin defect / J.A. Lohmeyer, F. Liu, S. Krüger, W. Lindenmaier, F. Siemers, H.G. Machens // Langenbecks Arch Surg. – 2011. – Vol.2, № 3. – P. 76–79.

4. Lopes F. Hydrogen peroxide resolves neutrophilic inflammation in a model of antigen-induced arthritis in mice / F. Lopes, F.M. Coelho, V.V. Costa, E.L. Vieira, T.A. Silva et all // Arthritis Rheum. – 2011. – Vol.10, №2. – P. 169–172.

5. Opasanon S. Clinical effectiveness of alginate silver dressing in outpatient management of partial-thickness burns / S.Opasanon, P.Muangman, N.Namviriyachote // Int Wound J. – 2010. – Vol.7, № 6. – P. 467–471.

6. Park J.B. Healing of extraction socket grafted with deproteinized bovine bone and acellular dermal matrix: histomorphometric evaluation // Implant Dent. – 2010. – Vol.19, № 4. – P. 307–313.

7. Ryssel H. Dermal substitution with Matriderm in burns / H. Ryssel, G. Germann, O. Kloeters, E. Gazyakan, C.A. Radu // Burns. – 2010. – Vol. 25, № 4. – P. 567.

8. Shupp J.W. A review of the local pathophysiologic bases of burn wound progression / J.W. Shupp, T.J. Nasabzadeh, D.S. Rosenthal, M.H. Jordan, P. Fidler, J.C. Jeng // J Burn Care Res. – 2010. – Vol.31, № 6. – P. 849–873.

9. Zonies D. Verified centers, nonverified centers, or other facilities: a national analysis of burn patient treatment location / D. Zonies, C. Mack, B. Kramer, F. Rivara, M. Klein // J Am Coll Surg. – 2010. – Vol. 21, № 3. – P. 299–305.

Рецензенты:

Мовчан К.Н., д.м.н., профессор, зам. директора по организации контроля качества медицинской помощи Санкт-Петербургского государственного учреждения здравоохранения «Медицинский информационно-аналитический центр», профессор кафедры хирургии им. Н.Д. Монастырского ГОУ ДПО «СПбМАПО», г. Санкт-Петербург;

Зиновьев Е.В., д.м.н., доцент кафедры госпитальной хирургии с курсом травматологии и военно-полевой хирургии ГОУ ВПО «Санкт-Петербургская государственная педиатрическая медицинская академия» Минздравсоцразвития России, г. Санкт-Петербург.

Работа поступила в редакцию 17.08.2011.