УДК: 616.62–008.222:616.34–008.14-0532-08

ЗНАЧЕНИЕ МЕТОДОВ БИОЛОГИЧЕСКОЙ ОБРАТНОЙ СВЯЗИ ДИАГНОСТИКИ В ВЫЯВЛЕНИИ МОРФОФУНКЦИОНАЛЬНЫХ ИЗМЕНЕНИЙ У ДЕТЕЙ С СОЧЕТАНИЕМ ЭНУРЕЗА И ХРОНИЧЕСКОГО ЗАПОРА

Малых А. Л.

МУЗ «Городская детская поликлиника № 1», г. Ульяновск,
LPU019@mail.ru

Под нашим наблюдением находилось 75 детей в возрасте от 5 до 17 лет с энурезом, сочетавшимся с различными изменениями толстой кишки. Всем пациентам было проведено комплексное обследование, в результате которого были выявлены изменения показателей кожного суммарного импенданса времени удержания максимального напряжения мышц тазового дна. В основе комплекса немедикаментозных методов коррекции были использованы биологическая обратная связь, иглорефлексотерапия, лазеротерапия. В результате проведенной программы лечения отмечалось урежение частоты энуреза и энкопреза и восстановление когнитивных функций у детей и подростков.

Ключевые слова: электромиография, допплерография, дисфункция толстой кишки.

THE VALUE OF BIOFEEDBACK IN THE IDENTIFICATION OF MORPHOLOGICAL CHANGES IN CHILDREN WITH A COMBINATION OF ENURESIS AND CHRONIC CONSTIPATION

Malykh A. L.

Ulyanovsk City children's polyclinic № 1, Ulyanovsk,
LPU019@mail.ru

We observed 75 children aged 5 to 17 years with enuresis, combined with various changes of the colon. All patients were conducted a comprehensive survey. As a result, which revealed changes in the indices of the total skin impedance of the retention time of maximum stress of the pelvic floor. At the heart of the complex non-drug methods of correction were used biofeedback, acupuncture, laser therapy. As a result of the treatment program noted decrease in frequency of enuresis and encopresis frequency and recovery of cognitive functions in children and adolescents.

Key words: electromyography, Doppler, dysfunction of the colon.

Различные нейрогенные дисфункции мочевого пузыря являются одним из самых распространенных заболеваний в детской популяции. Их частота, по данным различных авторов, составляет от 7,9% — 10% [1]. Однако многочисленными исследованиями показано, что изолированные нарушения мочевого пузыря и толстой кишки встречаются только в 25–45% случаев. Гораздо чаще стали наблюдаться сочетанные дисфункции этих органов, которые нередко сопровождаются различными функциональными изменениями электрогенеза мышц тазового дна, участвующих в акте мочеиспускания и дефекации [2,3].

Изменения биопотенциалов мышц регистрируются с помощью электромиографии (ЭМГ), которая была нами выбрана в качестве базового метода диагностики. Данный метод основан на принципах мышечной обратной биологической связи (БОС), biofeed back, являющейся производной формой электромиографического сигнала. ЭМГ — метод регистрации биоэлектрической активности мышечных и периферических волокон, отражающий их состояние в покое, при мышечном напряжении (произвольном или синергическом), а также при электростимуляции различной интенсивности, частоты, продолжительности. Электромиография играет важную роль в диагностике электронейрофизиологических нарушений в сегментарных мотонейронах передних рогов. Выявленные, по данным ЭМГ, изменения указывают на наличие у детей с нарушениями функций тазовых органов негрубой патологии в виде неполноценности крестцовых отделов позвоночника и в целом — о сохранности сегментарно-периферического обеспечения функций мочевого пузыря и толстой кишки [4].

При расстройствах актов мочеиспускания и дефекации происходит нарушение функций мышц тазового дна и передней брюшной стенки, изменение внутриректального давления, сопровождающееся значительным уменьшением времени удержания максимального мышечного усиления и различными изменениями ренальной гемодинамики, явлениями циркулярной гипоксии в мочевом пузыре, формированием органической патологии в толстой кишке, и сопряжено расположенных в органах [3,4,6]. Это прежде всего связано со сложным анатомическим строением, физиологией нижних мочевых путей и толстой кишки, их тесной взаимосвязью, что в конечном итоге является причиной возникающей патологии.

Ряд исследований, посвященных изучению особенностей электрофизиологических показателей мышц тазового дна и передней брюшной стенки, показали, что выявленные типы дисфункций мочевого пузыря и толстой кишки находятся в разнодействующем состоянии [3,5], и осуществлять контроль в процессе лечения за их состоянием в режиме реального времени целесообразно с помощью ЭМГ. Кроме того, используя принцип биологической обратной связи, электромиография проводится на современных физиотерапевтических приборах и становится не только современным методом диагностики, но и лечения.

По определению Ассоциации психофизиологов и специалистов биологической обратной связи (AAPB), «БОС — нефармакологический метод лечения с использованием специальной аппаратуры для реги-

страции, усиления и возвращения обратной биологической информации пациента». Основными задачами БОС являются оценка функционального состояния нервномышечного аппарата пациента, его коррекция через установление физиологического контроля за процессами актов мочеиспускания, дефекации, саморегуляции.

У пациента с сочетанием хронического запора, энуреза и другими расстройствами мочеиспускания при лечении БОС главными задачами являются восстановление времени максимального удержания (сокращения) мышечного усилия, обучение управлению процессом микции, регуляция сознательного контроля за актами дефекации и мочеиспускания. Рядом авторов для повышения эффективности БОС-метода рекомендуется включать методики по выработке у детей с нейрогенной сочетанной дисфункцией мочевого пузыря диафрагмально- релаксирующего типа дыхания, позволяющего обучить пациента произвольному контролю за мышцами передней брюшной стенки [5].

Сеансы такого миотренинга способствуют восстановлению периферического кровообращения мышц тазового дна, позволяют сформировать оптимально физиологический тип максимального мышечного сокращения. Однако у БОС-метода имеется возрастное ограничение — 5 лет, минимальный возраст, когда ребенок может адекватно выполнять необходимые действия и команды врача. Преимуществом БОС-терапии является возможность проведения сеансов в игровой форме, что в конечном итоге способствует установлению доверия к врачу, к самому процессу лечения, а это повышает эффективность проводимой терапии.

Цель исследования

Изучение морфофункциональных изменений органов малого таза у детей с сочетанием энуреза и хронического запора и их коррекция с помощью немедикаментозных методов лечения.

Материалы и методы

В работе представлены наблюдения 75 детей в возрасте от 5 до 17 лет (47 мальчиков и 28 девочек), находившихся на стационарном лечении в ГУЗ «Областная детская клиническая больница» г. Ульяновска. Средний возраст пациентов составил 10,6±2,8 лет. Группу контроля составили 15 детей, не имевших установленных хронических заболеваний.

Всем пациентам было проведено комплексное обследование, которое включало в себя клинико-анамнестический анализ, УЗИ почек и мочевыводящих систем с допплерографией почечных артериальных сосудов, урофлоуметрию, колонопроктодефекографию, фиброгастроскопию и компьютерную томографию (по показаниям).

Для определения электрофизиологического состояния мышц и типа дисфункции толстой кишки использовали физиотерапевтический комплекс «Myomed-932» («Enraf Nonius», Нидерланды). Это универсальный прибор для проведения лечебно-диагностических процедур с помощью БОС по переменному току (электромиография), с обратной связью по внутриректальному давлению, электродиагностике и электротерапии. Во время электромиографии определяли суммарный кожный потенциал (импеданс) мышц тазового дна и передней брюшной стенки с параллельным измерением времени удержания максимального

сокращения мышц. Для исследования использовали одноразовые накожные пластины и ректальные электроды. Одновременно проводили регистрацию по двум каналам БОС поступающей информации, что позволяло дифференцировать мышечные сокращения. После установки времени процедуры устанавливали порог чувствительности в зависимости от тонуса мышц.

Сильным сокращением пациент «определял» себе максимальный порог, при гипертонусе мышц электромиографический сигнал устанавливался ниже заданного. Затем происходила тренировка мышечных групп, которая схематично показана на рисунке, с последующей оценкой времени утомления и времени максимального сокращения. Данная методика составляет основу БОС-терапии. Количество сеансов составило за курс 5–7 процедур, которые проводились через день. Продолжительность занятия, его структура, время воздействия (седация или стимуляция) определялись индивидуально, в зависимости от типа дисфункции мочевого пузыря и толстой кишки, тяжести и продолжительности заболевания.

Оценку функционального состояния нижних мочевых путей проводили на урологической системе «Botino» (Италия). Изучались основные показатели урофлоуметрии: время мочеиспускания (сек), время достижения максимальной скорости потока мочи (сек), максимальная, средняя скорость потока мочи (мл/сек) с определением эффективного объема мочевого пузыря (мл).

Ультразвуковое исследование мочевой системы проводилось на ультразвуковом сканере «Aloka-5500SV» (Япония). Триплексное сканирование выполнялось с применением допплерометрии на уровне магистральной почечной артерии, междолевой, сегментарной и дуговых артерий. При цветном и энергетическом допплеровском картировании проводилась оценка сосудистого русла, его геометрия, траектория, ход почечных сосудов.

Статистическая обработка полученных результатов проводилась стандартными методами. Статистическую значимость полученных результатов оценивали с помощью t- критерия Стьюдента. Критерием достоверности считали $p<0,05$.

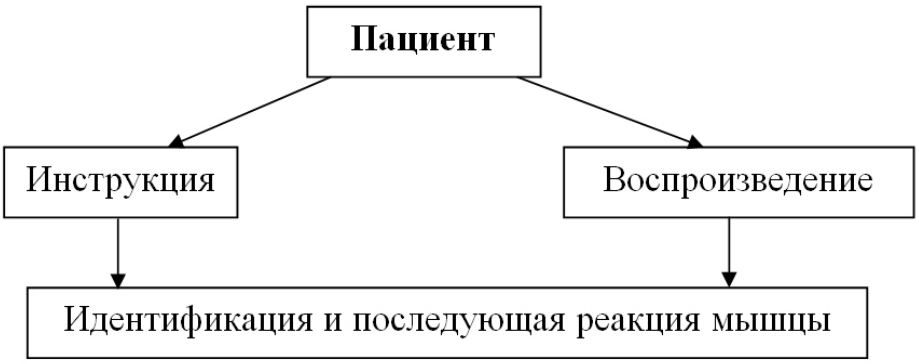

Физиологический механизм БОС-тренировки мышц тазового дна

Результаты исследования и их обсуждение

Анализ жалоб детей с сочетанной патологией мочевого пузыря и толстой кишки позволил выявить ряд особенностей расстройств мочеиспускания: у 64 (84,3%) детей отмечались частые мочеиспускания, у 49 (65,3%) — ночное недержание мочи и у 8 (16,6%) — дневной энурез. Жалобы на хронический запор были установлены у 35 (46,6%) обследованных, на энкопрез — 21 (28%). Результаты клинического обследования показали высокую распространенность неврологической патологии, связанную с морфофункциональными изменениями нервной системы (табл. 1.).

Анализ табл. 1 показал наличие различий в клинических проявлениях жалоб детей в зависимости от пола. У мальчиков достоверно чаще отмечался синдром гиперактивного ребенка с дефицитом внимания (СДВГ), резидуальная энцефалопатия. У девочек чаще наблюдалась нейроциркуляторная дистония. Среди клинических проявлений данных расстройств у мальчиков чаще выявлялись нарушения внимания, изменения личностной тревожности. У девочек преобладали жалобы на головную боль, сочетанность различных симптомов была установлено у 57,2% обследованных детей.

Электромиографическое исследование, проведенное по двум каналам обратной связи с определением динамики уровня внутриректального давления, позволило установить 4 основных вида дисфункции толстой кишки (табл. 2). Полученные результаты показали, что для детей с гипорефлекторным типом дисфункции толстой кишки было характерно изменение мышечного тонуса кишки с уменьшением времени максимального сокращения мышц промежности (10,3±2,3сек) и максимального уровня внутриректального давления (Р=13,2±1,7 кПа), что клинически проявлялось задержкой каловыделения до 3,8±1,3 дня. Данная форма дисфункции выявлялась у 65% мальчиков и 41% девочек.

Таблица 1

Основные клинико-психологические проявления сочетанной дисфункции мочевого пузыря и толстой кишки

Диагноз	Число детей		Проценты		Клинические проявления, жалобы	Абс. число детей		Проценты	
	муж.	жен.	муж.	жен.		муж.	жен.	муж.	жен
Синдром гиперактивного ребенка с дефицитом внимания	14	2	18,6	2,6	Нарушения внимания Головные боли Изменения тревожности	25 17 14	11 14 3	33,3 22,6 18,6	14,6 18,6 4
Резидуальная энцефалопатия	9	3	19	4	в т.ч. депрессивное состояние	5	1	5,3	1,3
Астеноневротический синдром	6	2	9	2,6	Замкнутость Агрессивность	10 7	3 1	13,3 9,3	4 1,3
Нейроциркуляторная дистония	4	5	5,3	6,6	Сочетание 2-х и более симптомов	28	16	37,3	21,3

Для гиперрефлекторного типа дисфункции толстой кишки было характерно наличие гипорефлекторного мочевого пузыря, обструктивного типа мочеиспускания, что указывало на различное (противоложное) физиологическое состояние внутренних органов. Данная форма дисфункции отмечалась у 75% детей со средней тяжелой формой энуреза и легкой формой энкопреза, когда ночное недержание мочи у ребенка происходило не чаще 3–5 раз в неделю в сочетании с хроническими запорами, продолжительность которых составила 1,3±0,7 дня, сопровождавшимися у 14% пациентов точечным энкопрезом.

Таблица 2

Показатели электромиографии и внутриректального давления у детей с различными типами дисфункции толстой кишки (M±m)

Показатели	Тип дисфункции толстой кишки			
	Гиперрефлекторный (n=13)	Норморефлекторный (n=7)	Гипорефлекторный (n=46)	Ассиметричный (n=9)
Uo мышц тазового дна (мкВ)	3,5±1,2*	0	0,3±0,2	0,4±0,3
UМакс (мкВ)	165,3±35,8*	74,9±8,7	37,2±8,6	229,4±32,7
Т время удержания максимального напряжения мышц брюшной стенки (сек)	5,3±1,6	14,2±3,6	9,8±3,5	8,2±2,7
Uo мышц промежности (мкВ)	2,6±1,8	0,3±0,2	7,6±0,9	1,3±0,7
UМакс (мкВ)	138,3±23,2*	69,7±18,4	32,7±10,6	184,6±39,5
Т время удержания максимального усилия мышц промежности (сек)	7,3±4,6	14,6±4,2	4,3±2,8	10,9±3,5
Рмакс максимальное внутриректальное давление (кПА)	116,4±9,5	62,5±14,7	25,8±4,9	74,6±10,8

*Примечание: * $p<0,05$*

Исследование почек проводилось импульсными методами триплексного дуплексного сканирования с применением допплерографии почечных артерий. Для количественной характеристики почечного кровотока использовали индексы RI (индекс резистентности), PI (пульсационный индекс), S/D (систолодиастолическое соотношение). Анализ полученных результатов проводился раздельно по артериальным сосудам правой и левой почки (табл. 3).

Показатели нормы почечного кровотока у здоровых детей учитывались согласно рекомендациям М.И. Пыкова с соавт. (2005) [8].

Результаты допплерографии почечных сосудов показали наличие сосудистой дисфункции в левой и правой почке у детей с сочетанием энуреза и хронического запо-

Таблица 3

Показатели почечной гемодинамики на различных уровнях артериального русла в правой и левой почке у детей и подростков с тяжелой формой энуреза и хронического запора (M±m)

Группы	Индексы	Магистральная почечная артерия	Сегментарная артерия	Междолевая артерия	Дуговая артерия
Дети с энурезом и хроническим запором (n=50)					
Правая почка	RI	0,61±0,01*	0,64±0,01*	0,67±0,01*	0,58±0,01
	PI	1,16±0,02	1,09±0,02	1,27±0,03	0,98±0,02
	S/D	2,43±0,02	2,57±0,04	2,85±0,03	2,42±0,03
Левая почка	RI	0,69±0,01*	0,68±0,01*	0,65±0,02*	0,57±0,02
	PI	1,39±0,02	1,27±0,01	1,21±0,04	0,95±0,02
	S/D	3,44±0,05	2,74±0,04	3,1±0,02	2,48±0,03
Контрольная группа (n=17)					
Правая почка	RI	0,64±0,04	0,61±0,01	0,58±0,004	0,56±0,01
	PI	1,12±0,03	1,02±0,03	1,07±0,02	0,91±0,02
	S/D	2,96±0,04	2,57±0,04	2,71±0,01	2,32±0,03
Левая почка	RI	0,63±0,01	0,61±0,01	0,59±0,02	0,56±0,02
	PI	1,17±0,02	1,06±0,02	0,98±0,03	0,92±0,01
	S/D	2,82±0,03	2,69±0,02	2,48±0,04	2,36±0,04

*Примечание: * — $p<0,05$*

ра. Индексы резистентности у этих больных в 3-х отделах почечной артерии значительно превышали соответствующий показатель у здоровых детей.

Проведенная комплексная терапия в течение 3-х месяцев выявила улучшение функционального состояния мышц брюшного пресса, а у пациентов с легкой и среднетяжелой формой дисфункции — достоверное увеличение Тмакс удержания мышц промежностей, уменьшение явления сосудистой дистонии в почечных артериях.

У 36% пациентов после трех курсов лазерорефлексотерапии отмечалось появление в затылочной области альфа-ритма, увеличение его амплитуды, альфа-индекса и усиление активности бета-ритма на фоне умеренного числа заостренных волн.

Проведенный анализ зависимости типа ЭЭГ и состояния мышечного аппарата не выявил достоверной взаимосвязи. Только для пациентов с гиперрефлекторным типом дисфункции толстой кишки был характерен дезорганизованный вариант с замедленным альфа-ритмом, для 4 (5,3%) пациентов с асимметричным вариантом толстой кишки отмечались десинхронизированный и дезорганизованный тип ЭЭГ.

Полученные результаты указывают на сложный генез сочетанной дисфункции мочевого пузыря и толстой кишки. Важную роль в диагностике основных проявлений энуреза, хронического энкопреза и запора играет электромиография: определение типа толстой кишки, динамический контроль за основными показателями электро-

миографии в процессе лечения. Отсутствие изменений уровня внутриректального давления, Uмакс, Тмакс следует рассматривать как неблагоприятный фактор в прогнозе заболевания. Данные показатели следует считать важными маркерами состояния внутренних органов у пациентов, имеющих сочетанную патологию актов мочеиспускания и дефекации.

Заключение

Таким образом, у большинства детей, страдающих энурезом и хроническим запором, выявлены различные изменения морфофункционального состояния висцеральных органов, центральной нервной системы. Это проявляется нарушением биоэлектрической активности мозга с преобладанием десинхронизированного типа ЭЭГ, в том числе с замедленным альфаритмом, который достоверно чаще регистрируется у 53% мальчиков и лишь у 21% девочек. Возможно, эта особенность ЭЭГ является одной из причин высокой распространенности энуреза у мальчиков и подростков.

Использование сочетания методов рефлексотерапии и сеансов биологической обратной связи позволяет уменьшить проявления нарушений резервуарно-эвакуаторной функции мочевого пузыря и толстой кишки у 76% пациентов с сочетанием энуреза и хронического запора.

Результаты проведенного исследования подтверждают необходимость широкого внедрения информативного, экономически доступного метода биологической обратной связи. Показатели кожного импеданса и индексов периферического сопротивления позволяют обеспечить динамический контроль за дифференцированной терапией заболевания.

Использование дифференцированной терапии в зависимости от типа дисфункции толстой кишки, по данным ЭМГ, является важнейшей особенностью лечения пациентов с сочетанием энуреза и хронического запора.

Список литературы

1. Брязгунов И. П. Ночной энурез у детей и подростков.— М.: Медпрактика, 2006. — 76 с.

2. Игнатьев Р. О., Лаптев Л. А. Современные технологии в педиатрии и детской хирургии. — М., 2002. — С. 393.

3. Малых А. Л., Пыков М. И. Нейрогенные дисфункции органов малого таза у детей, подростков, молодых взрослых.— М.: ОАО «ИПК «Ульяновский Дом печати», 2009.— 320 с.

4. Звездкина Е. А. Рентгенодиагностика анатомо-функционального состояния толстой кишки при хронических запорах у детей: Автореф. дис. канд. мед. наук. — М., 2005.— 19 с.

5. Писклаков А. В. Сочетанные нарушения функций тазовых органов у детей: Автореф. дис. докт. мед. наук.— Омск, 2007.— 42 с.

6. Моисеев А. Б., Паршина К. Б., Кольбе О. Б. и др. Лечение нейрогенных дисфункций мочевого пузыря у детей с использованием метода биологической обратной связи // Педиатрия.— 2008.— Т87, №3.— С. 41–45.

7. Anderson K. E., Hedlund P. Pharmacologic perspective оп the physiology of the lower urinary tract // Urology. — 2002.— 605 (Suppl. l). — P. 13–21.

8. Пыков М.И., Сивоус А.В., Труфанова А.В. Ультразвуковая оценка почечного кровотока у детей, подростков и молодых взрослых с диабетической нефропатией: Методические рекомендации.— М., 2005.—16.

9. Жирмунская Е.А. Клиническая электроэнцефалография. — М.:Мейби, 1991.— 77 с.