

ИММУНОХИМИЧЕСКОЕ ИССЛЕДОВАНИЕ БРОНХИАЛЬНОГО СЕКРЕТА В ОЦЕНКЕ СТЕПЕНИ ЭНДОБРОНХИТА

Сухарев А. Е., Ермолаева Т. Н., Беда Н. А., Мамаева С.А.
Астраханская государственная медицинская академия

Иммунохимическими методами определяли в бронхиальном секрете 268 больных с бронхо-легочной патологией (пневмонии, хронические неспецифические заболевания, абсцессы, туберкулез, рак легких, эмпиема плевры) альбумин (А), лактоферрин (ЛФ), ферритин (Ф), С-реактивный протеин (СРП), продукты деградации фибриногена (ПДФ), сывороточные α , β , γ -глобулины, неспецифическую тканевую эстеразу (НТЭ), суммарную и плацентарную щелочную фосфатазу (СЩФ и ПЩФ). Выявлена корреляция между повышением количества антигенов и степенью выраженности эндобронхита. Термостабильные (60°C - 15') изоэнзимы НТЭ и ЩФ чаще выявляются в бронхиальном секрете при бронхолегочном раке и могут служить маркерами онкологического риска при ХНЗЛ. Полученные данные могут быть использованы в уточняющей диагностике бронхолегочной патологии, контроле за санацией бронхиального дерева при консервативном и оперативном лечении.

Заболевания бронхо-лёгочной системы, с одной стороны, являются фоном, на котором возникает рак легкого, с другой – бронхит, как правило, является неотъемлемым сопутствующим компонентом разнообразной легочной и внелегочной патологии (2, 5, 10, 13). Однако, состояние слизистой оболочки бронхов мало учитывается в клинической практике из-за отсутствия надежных лабораторных тестов. Это часто приводит к неадекватной терапии и возникновению различных неблагоприятных исходов, таких как: несостоятельность культи бронха после его резекции, хронизация воспалительного процесса с развитием деформирующего эндо- и перибронхита, бронхоэктазов, пневмосклероза, метаплазии, гиперплазии, малигнизации (4, 7, 9, 13, 15, 16).

Поэтому, вопросы диагностики такого общего для многих форм ХНЗЛ и опухолей легких патологического компонента, как эндобронхит, являются весьма актуальными в клинике внутренних болезней и онкологии (2, 4, 8, 16).

Перспективным направлением в пульмонологии являются иммунохимические исследования антигенных компонентов тканей и биологических жидкостей, в том числе энзимов, онкофетальных антигенов и острофазовых белков (3, 7, 12, 16, 17). С этой точки зрения, в дополнение к существующим методам, мы применили способ иммунохимической оценки ферментативной активности и антигенного спектра бронхиального секрета с целью определения степени выраженности эндобронхита в сопоставлении с клинико-эндоскопическими и лабораторными данными.

Материал и методики исследования

В качестве материала для исследования использовались образцы мокроты и бронхоальвеолярных аспириатов 268 больных с бронхолегочной патологией (пневмония, ХНЗЛ, абсцесс, туберкулез, опухоли лёгких, эмпиема плевры) в динамике заболевания. Данные о характере легочной патологии основывались на окончательном диагнозе, установленном в соответствующих специализированных отделениях (пульмонологическом, торакальном I АМОКБ и ООД, противотуберкулезном диспансере г. Астрахани).

Состояние слизистой оболочки бронхов оценивали визуально при фибробронхоскопии (ФБС) и при цитологическом исследовании мазков-отпечатков и бронхиальной слизи, в соответствии с эндоскопической классификацией эндобронхита (4). По данным ФБС, наблюдавшиеся больные распределены следующим образом: «без патологии в бронхах»-20%; «катаральный эндобронхит»-40%; «катарально-гнойный»-22,9%; «гнойный»-17,1%

Обработка мокроты и бронхоаспириатов

Для разжижения и разрушения мукополисахаридных компонентов в мокроту добавляли раствор лидазы из расчета 6 ЕД на 1 мл мокроты и азид натрия в качестве консерванта. Смесь инкубировали при 37°C в течение 4-6 часов, центрифугировали при 8000 об./мин. - 20 минут. Осаток отбрасывали, а к надосадочной жидкости добавляли 40% р-р полиэтиленгликоля (М.в.-3000) в соотношении 1:1 и вновь центрифугировали при 8000 об./мин., после чего надосадок отбрасывали. Осадок растворяли в веронал-мединаловом буфере. Полученная белковая фракция мокроты использовалась для после-

дующего иммунодиффузионного анализа в научно-исследовательской работе для изучения антигенного спектра.

Для рутинной лабораторной практики с целью определения степени выраженности эндобронхита мы использовали упрощенный вариант этой методики без концентрации мокроты полиэтиленгликолем. Следует отметить, что лидаза, разрушая мукополисахаридный компонент мокроты, не влияет на состав ее белков. Не рекомендуем для этой цели использовать мукосольвин (ацетилцистеин), который блокирует реакцию эстеразы в пробах.

Методами иммунодиффузии (1, 14, 18), энзимодиффузии и иммуноэлектрофореза (11, 14) в агаре, в бронхиальном секрете определяли альбумин (А), лактоферрин (ЛФ), ферритин (Ф), С-реактивный протеин (СРП), продукты деградации фибриногена (ПДФ), сывороточные α , β , γ -глобулины, неспецифическую тканевую эстеразу (НТЭ), суммарную и плацентарную щелочную фосфатазу (СЩФ и ПЩФ). Для идентификации указанных антигенов применяли кроличьи моноспецифические и поливалентные антисыворотки к сывороточным белкам человека, полученные в нашей лаборатории и коммерческие. Для выявления активности суммарной щелочной фосфатазы и неспецифической тканевой эстеразы в преципитатах агаровые пластинки подвергали гистохимической окраске с соответствующими реактивами по Суринову Б.П. и соавт. (11) и Нахласу с соавт. (6). Термостабильные изоформы

гидролаз выявляли после прогревания исследуемых образцов при 60° С в течение 15 минут.

Результаты и обсуждение.

А. Иммунохимическая оценка бронхиальной слизи.

В зависимости от нозологических форм легочной патологии и наличия эндобронхита в составе бронхиального секрета обнаруживаются как тканевые (ЩФ, НТЭ, ЛФ, Ф), так и сывороточные белки (альбумин, глобулины, СРП, ПДФ).

При пневмонии обнаружено, что положительные результаты на ЩФ и эстеразу в мокроте встречаются в 54,5% и 81,2% случаев, при острых абсцессах - в 50% и 56,5% и активном туберкулезе в 45,5% и 80% случаев, соответственно. При этом в мокроте отмечается относительно высокое содержание (до титров 1/128-1/256) ЛФ, ПДФ и альбумина (до 0,6 г%). Число сывороточных белков в зоне α_1 - α_2 - β_1 и γ -глобулинов, образующих при иммуноэлектрофорезе линии преципитации с соответствующей кроличьей антисывороткой, колеблется от 3-4 до 8-11 (табл. 1). Частота обнаружения в бронхиальном секрете ферритина и СРП при пневмонии, острых абсцессах и активном туберкулезе лёгких различна. Так, ферритин при пневмонии не выявлен, тогда как при острых абсцессах лёгких он встречается в 13,3%, а СРП - в 50% случаев (табл.1), что ассоциируется с деструкцией лёгочной ткани.

Таблица 1. Уровни гидролаз и острофазовых белков в мокроте при воспалительных заболеваниях и раке бронхо-лёгочной системы (n-общее число проб; %-количество положительных проб)

Диагноз	СЩФ		НТЭ		ЛФ		Ф		СРП		ПДФ		Альбумин Концентрация в г%	Число линий преципитации в иммуно- электрофорезе
	n	%	n	%	титр	%	n	%	n	%	n	%		
Пневмония	22	54,5	32	81,2	1/16-1/256	100	19	0	22	9,1	30	76,7	0,15-0,6	4-11
Абсцессы лёгкого	16	50,0	26	57,0	1/16-1/128	100	15	13,3	18	50	22	91,0	0,15-0,6	4-11
Эмпиема плевры	6	0	6	33,3	1/8-1/32	100	6	0	6	0	6	33,3	0,001-0,002	3-4
ХНЗЛ	31	29,	34	67,6	1/8-1/32	100	17	11,2	26	7,7	96	8,3	0,005-0,3	3-10
Туберкулёз лёгких	11	45,5	10	80	1/8-1/128	100	10	20	10	20	10	80,0	0,002-0,6	4-12
Добркачественные образования лёгких	10	0	10	0	1/4-1/8	100	10	0	10	0	10	10,0	0,001	3-4
Рак лёгкого II-IV ст.	38	39,5	63	73	1/8-1/32	100	49	10,2	54	5,6	58	79,3	0,01-0,6	3-8
При фибро- бронхоскопии: "без патологии" "эндобронхит"	22	13,6	20	30	1/8-1/32	100	20	0	20	0	20	0	0,001-0,04	3-4 *
	32	62,5	32	65,6	1/64-1/256	100	32	6,2	17	29,4	16	75	0,04-0,6	6-11 **

*, ** p<0,001 (содержание антигенов в мокроте при «эндобронхите» достоверно выше чем «без патологии»)

При ряде хронических воспалительных заболеваний бронхо-лёгочной системы (ХБ, бронхоэктатическая болезнь, поликистоз, пневмоск-

лероз, хронический абсцесс лёгких) частота выявления СЩФ (25-29,6%), титры лактоферрина и альбумина значительно ниже, чем эстеразы (60-

67,6%). Появление в мокроте 11-18% больных ХНЗЛ ферритина, СРП, высоких концентраций альбумина (до 0,3-0,6 г%), ПДФ и других сывороточных белков обусловлено обострением воспалительного процесса в бронхах.

В бронхоаспиратах больных с туберкуломами и доброкачественными опухолями лёгких, не имеющих признаков сопутствующего бронхита, гидролазы и острофазовые белки не определяются, а содержание альбумина и число линий преципитации других сывороточных белков минимальное (2-3 линии).

При эмпиеме плевры, когда воспалительный процесс отдален от бронхиального дерева, в бронхоаспиратах также регистрируется бедный антигенный спектр, и лишь у 33% пациентов отмечено наличие эстеразной активности.

Достоверные отличия в насыщенности мокроты антигенами выявлены при воспалительном процессе в бронхиальной слизи (отёк, гиперемия по данным ФБС) в отличие от группы больных с благоприятной эндоскопической оценкой слизистой оболочки бронхов. Так, при выраженном эндобронхите значительно чаще выявлялись СЩФ, СЭ, СРП, ПДФ, ферритин, высокие концентрации ЛФ, альбумина и широкий спектр α_1 - α_2 - β_1 и γ -глобулинов. При благоприятной эндоскопической картине лишь у 13,6% и 30% больных отмечено появление в мокроте, соответственно, СЩФ и эстеразы, низкое содержание ЛФ, альбумина и других сывороточных белков.

Б. Сопоставление эндоскопических, иммунохимических и клиничко-лабораторных данных

Отсутствие патологических изменений в бронхах или эндобронхит I степени отмечались

при диффузном или ограниченном постпневмоническом пневмосклерозе, единичных воздушных кистах и поликистозе лёгких, хроническом бронхите в стадии ремиссии, туберкуломах и доброкачественных опухолях, эхинококке и не дренирующемся абсцессе лёгкого, иногда - при сегментарных пневмониях и эмпиеме плевры. Катарально-гнойный (II ст.) и гнойный (III ст.) эндобронхиты выявлены при обострениях бронхоэктатической болезни, дренирующихся абсцессах лёгких и бронхо-плевральных свищах. При возрастании степени выраженности эндобронхита увеличивалась насыщенность клеточного состава мокроты лейкоцитами, альвеолярными макрофагами, бактериями (табл. 2).

У больных раком лёгкого при ФБС картина опухоли, stenoziruyushchey просвет бронха, выявляется чаще на фоне хронического бронхита I степени или даже макроскопически неизменной слизистой. Однако, при цитологическом исследовании мазков-отпечатков в 26% случаев обнаруживались признаки метаплазии бронхиального эпителия.

По нашему мнению, отмеченные изменения антигенного спектра мокроты могут служить дополнительным критерием к оценке активности местного воспалительного процесса в бронхах наряду с другими клиничко-лабораторными показателями, отражающими активность воспаления. Так, при оценке общего анализа крови, где наиболее информативными являются такие критерии, как лейкоцитоз и повышенная СОЭ, частота последних довольно низка при ХНЗЛ и пневмонии (15-27%) и возрастает до 45-65% лишь при нагноительных осложнениях.

Таблица 2. Степень выраженности эндобронхита при воспалительных заболеваниях легких по данным комплексного обследования

Эндоскопическая оценка степени эндобронхита	Цитологический состав бронхиального секрета	Имунохимическая оценка	
		По числу белковых фракций	Концентрация альбумина в г%
1. "Без патологии"	Слизь, клетки плоского и мерцательного эпителия, альвеолярные макрофаги (единичные в поле зрения) 20	3-4	0,001-0,004 *
2. Катаральный (I ст.)	Слизь, метаплазированный эпителий бронхов, пролиферирующий цилиндрический эпителий, альвеолярные макрофаги, нейтрофилы до 10-20 в поле зрения, единичные эритроциты 40,0 %	5-7	0,01-0,03 *
3. Катарально-гнойный (II ст.)	Слизь, большое количество нейтрофилов, гистиоцитов, альвеолярных макрофагов, смешанная флора, стафилококки, дрожжевые грибки, эритроциты 22,9 %	7-9	0,04-0,6 **
4. Гнойный (III ст.)	Слизь, лейкоциты закрывают всё поле зрения, смешанная микрофлора, много гистиоцитов, макрофагов, эритроцитов 17,1%	10-16	0,04-0,6 **

* и ** - разница достоверна ($p < 0,001$)

При раке легкого повышение СОЭ отмечается в 65% лишь в III-IV стадиях заболевания, тогда как в ранних стадиях болезни общий анализ

крови в большинстве случаев неинформативен (табл.3).

Таблица 3. Частота лейкоцитоза и повышенной СОЭ в периферической крови больных с лёгочной патологией

Диагноз	Лейкоцитоз в %	Повышенная СОЭ в %
ХНЗЛ, пневмония	15-27	18-22
Абсцесс лёгкого Эмпиема плевры	45-65	55-65
<u>Рак лёгкого:</u> I-II стадии	6-8	15-20
III-IV стадии	15-20	50-65

Изменения спектра белков в бронхиальном секрете при синхронном определении не всегда совпадают с изменениями общего анализа крови или с выявлением острофазовых белков в периферической крови больных, поскольку отражают разные фазы воспалительного или пролиферативного процессов в бронхо-лёгочной системе. Так, совпадение признаков местного и общего воспаления отмечается в большинстве случаев

лишь в остром периоде заболевания, при обострении хронического процесса. Ретроспективная оценка показала, что частота положительных иммунохимических тестов воспаления в бронхиальном секрете преобладала над сывороточными его показателями. Так, иммунохимические маркёры воспаления в мокроте определяются и в начале, и в разгар заболевания и отражают динамику процесса (рис. 1).

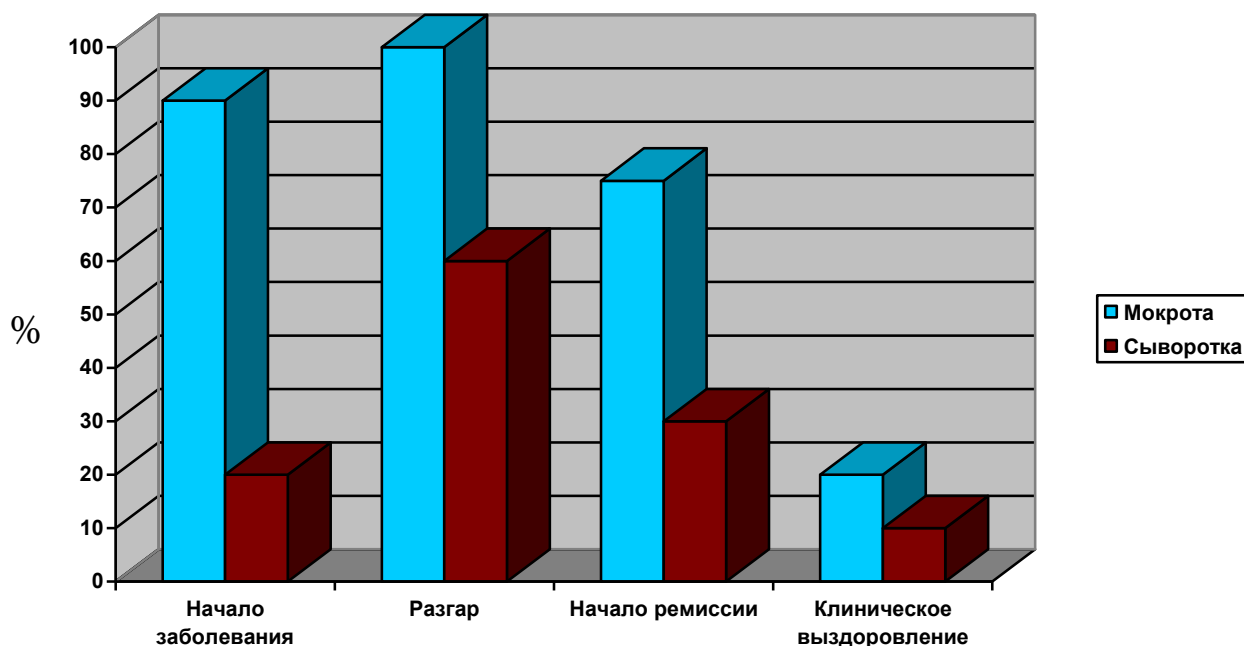


Рисунок 1. Частота (в %) признаков воспаления в мокроте и сыворотке крови больных бронхо-лёгочной патологией в зависимости от фазы заболевания (обострения)

Следует отметить, что при локализации патологического очага в лёгочной паренхиме (пневмония, абсцесс, туберкулёз, эмпиема) состояние слизистой бронхов при ФБС, цитологическом и иммунохимическом исследованиях бронхиальной слизи нередко оценивается как "без патологии", тогда как в периферической крови отмечаются и лейкоцитоз, и повышенные уровни СОЭ, ЛФ, СРП, ПДФ. И, наоборот, при

выраженном эндобронхите (по клинко-эндоскопическим данным), но без инфильтративных или деструктивных процессов в лёгочной паренхиме (физикальный и рентгенологический контроль) в мокроте определяется большое количество острофазовых белков на фоне благополучных показателей лейкоцитоза, СОЭ и острофазовых белков в периферической крови.

Наблюдения показывают, что в динамике воспаления антигенный состав бронхиального секрета меняется раньше, чем его цитология (число лейкоцитов, альвеолярных макрофагов, гистиоцитов и других клеточных элементов), то есть “иммунохимическая” фаза легочного воспаления предшествует “цитологической”.

В. Клинические примеры.

Больной А., 25 лет (и/б № 983) поступил в торакальное отделение I ОКБ 25/1 с жалобами на кашель со слизистой мокротой до 200,0 мл в сутки с примесью крови, боли в груди слева, общую слабость, высокую температуру тела (до 40°C). Данные симптомы появились месяц назад.

Из анамнеза: Болен около 8 лет, когда впервые стали отмечаться периодические кашель с мокротой, с повышением температуры тела, в тот период при флюорографии выявлена патология в лёгких, расцененная как “пневмония”. После противовоспалительного лечения наступило клиническое выздоровление - при рентгенологическом контроле в течение 5 лет патологии не обнаружено. 2 года назад вновь пневмония. Курит 11 лет по 1-2 пачки сигарет в день.

При рентгенологическом обследовании выявлена бронхогенная киста нижней доли левого лёгкого 10×16 см с горизонтальным уровнем жидкости.

При ФБС - дренажный эндобронхит, в просвете бронхов слизистая мокрота. При цитологическом исследовании мокроты выявлены: слизь, клетки плоского метаплазированного эпителия, незначительное количество нейтрофилов, альвеолярных макрофагов.

Бакпосев мокроты: синегнойная и кишечная палочки в большом количестве, нечувствительные к антибиотикам.

При иммунохимическом исследовании мокроты - высокая активность СЩФ и НТЭ, титры ЛФ (до 1/128) и альбумина (до 1/4096 - 0,6 г%) и большое количество (до 8 линий преципитации) белковых фракций в зоне α_1 - α_2 - β_1 - β_2 и γ - глобулинов. СРП и Ф не обнаружены.

В общем анализе периферической крови изменений в лейкоцитарной формуле не выявлено, однако, отмечена повышенная СОЭ (до 48 мм в 1 час), в динамике некоторое повышение общего числа лейкоцитов ($7,6-8,0 \times 10^9$ /л), однако, это повышение недостоверное и не выходит за верхнюю границу нормы.

В комплексном лечении использованы: антибиотикотерапия, дезинтоксикационные средства, торакоцентез с дренированием нагноившейся кистозной полости.

Через 2 недели от начала лечения СОЭ снизилась до 15 мм/час, температура тела - до

37,5°C, но реакция сыворотки крови на СРП осталась положительной (++).

После подготовки больной оперирован. I/III - выполнена резекция нижней доли левого лёгкого.

Макроскопическое исследование удалённого препарата: в S6 и S10 полость 10×12 см с тонкой стенкой, выстланной эпителием. В стенке полости сосуда до 3 мм в диаметре, гранулёзная ткань, полость сообщается с бронхом B₁₀.

Гистологическое исследование № 6447-58: Стенка кисты соединительнотканная с грануляциями. В лёгком - участки пневмосклероза, мелкие перибронхиальные воспалительные инфильтраты, скопления макрофагов. В лимфоузлах доли - гиперплазия лимфоидной ткани.

Послеоперационный период протекал без осложнений и 29 марта больной выписан с выздоровлением.

Таким образом, у больного с воспалившейся бронхогенной кистой развились дренажный реактивный эндобронхит, перибронхит, бронхаденит, без деструкции лёгочной ткани. При этом, ни местная, ни общая лейкоцитарная реакция не выражены, а из лабораторных признаков воспаления отмечено лишь повышение СОЭ и СРП в периферической крови с положительной динамикой в процессе предоперационной подготовки.

Наиболее информативным оказалось иммунохимическое исследование (наряду с цитологическим и бактериологическим) мокроты, где в роли острофазовых маркёров экссудативного и продуктивного воспаления выступили гидролазы, лактоферрин, альбумин и белковые фракции глобулинов.

В ряде случаев активный воспалительный процесс в бронхолёгочной ткани в фазе деструкции сопровождается высокой активностью СЩФ и других белков в мокроте при отсутствии реакции неспецифической тканевой эстеразы.

Больной С., 46 лет (и/б № 3955) находился в торакальном отделении с 5/IV по 10/VI с диагнозом: Центральный рак правого лёгкого стадия II б (T₂N₁M₀) плоскоклеточный вариант. Хронический бронхит курильщика, буллёзная болезнь лёгкого.

При ФБС от 12/IV выявлена опухоль устья среднедолевого бронха с полным стенозом его.

Общий анализ крови от 6/IV: Эр.- $3,44 \times 10^{12}$ /л, Нв - 110 г/л, ЦП - 0,9; Лейкоциты - 5800, п/я - 5%, с/я - 66%, лимфоциты 19%, моноциты 10%, СОЭ - 55 мм/час.

Мокрота на цитологическое исследование 3-хкратно: много слизи, лейкоцитов 5-10 в поле зрения, эпидермальный стафилококк и candida albicans в большом количестве, метаплазирован-

ный эпителий верхних дыхательных путей, опухолевых клеток не найдено.

Иммунохимическое исследование мокроты: Белковый спектр скудный (до 4-х линий преципитации), СРП, ферритин отсутствуют, титр альбумина и ЛФ низкий, однако, выражена активность суммарной и плацентарной щелочной фосфатазы, а также общей и термостабильной тканевой эстеразы.

23/IV выполнена пневмонэктомия справа.

Препарат: в верхней доле - множественные буллы, в средней доле - плотная ткань, опухолевый узел отдельно не дифференцируется. На разрезе - опухоль с распадом в центре врастает в устье средне-долевого бронха.

Гистологическое исследование № 13127-32: плоскоклеточный рак с массивными некрозами и прорастанием стенки бронха.

Больная Т., 55 лет (и/б № 1986) находилась в торакальном отделении с 17/II по 10/III с диагнозом: Периферический рак верхней доли левого лёгкого IV стадия, метастазы в средостение, плевру; паралич левой половины гортани.

При ФБС слизистая бронхов бледно-розовая. Мазки отпечатки: клетки мерцательного и метаплазированного плоского эпителия.

Мокрота скудная слизистая с бедным клеточным составом (единичные лейкоциты, альвеолярные макрофаги).

Иммунохимическое исследование мокроты: умеренное количество белковых фракций (6 линий преципитации), титр ЛФ - 1/8, альбумина 1/512, отсутствует ферритин, но выявлены СРП, СЩФ и ПЩФ, суммарная и термостабильная НТЭ. Общий анализ крови без отклонений от нормы, лишь СОЭ повышена до 50 мм/час.

25/II - торакотомия слева в 4-м межреберье, ревизия: в S₂ плотная опухоль 3,5×4 см в диаметре, спаянная с париетальной плеврой, уходит

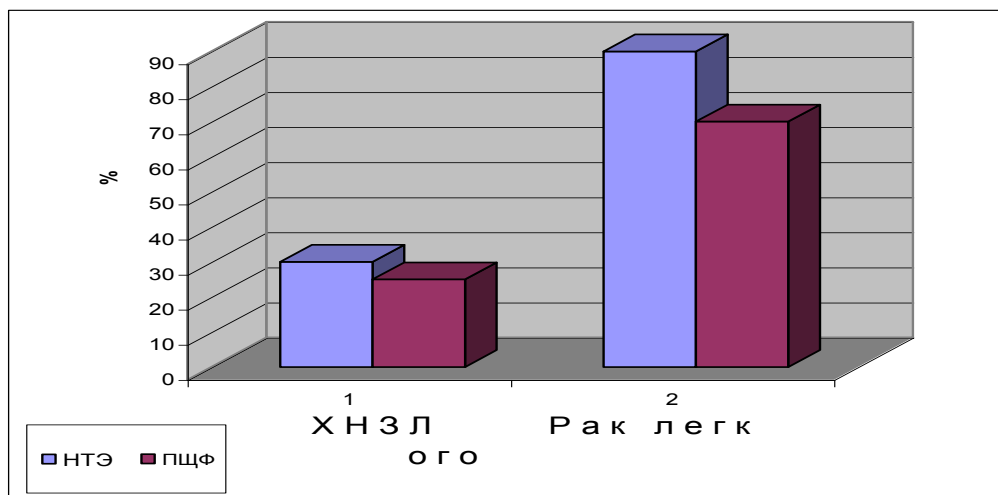
вглубь S₆, прилегает к плотной бугристой метастатической опухоли “вколоченной” в аортальное окно. Биопсия опухоли - аденокарцинома.

В описанных выше случаях центрального и периферического рака лёгкого цитологическое исследование мокроты не выявило раковых клеток, а при эндоскопическом исследовании не выражены явления эндобронхита, но на фоне метаплазированного бронхиального эпителия и малигнизированной лёгочной ткани и относительно бедного белкового спектра мокроты в последней обнаружены СЩФ и плацентарная ЩФ, а также термостабильная НТЭ.

В процессе санации бронхиального дерева на фоне обеднения спектра белковых фракций и стихания воспаления при хроническом пролиферативном и атрофическом бронхите в мокроте и бронхиальных аспиратах еще долго сохраняется активность тканевой эстеразы, а при наличии метаплазии бронхиального эпителия – и щелочной фосфатазы. При этом установлено, что в бронхиальном секрете при раке легкого частота выявления термостабильных гидролаз достоверно выше, чем при ХНЗЛ (рис.2).

Таким образом, насыщенность мокроты тканевыми и сывороточными белками тесно связана с характером патологического процесса в бронхо-легочной системе, коррелирует со степенью выраженности эндобронхита, но не всегда совпадает с реакцией острофазовых белков крови и другими лабораторными показателями воспаления.

Изменения антигенного состава бронхиального секрета безусловно отражают наличие патологического процесса в бронхиальном дереве, тогда как патологические изменения в паренхиме легкого или в плевральной полости мало влияют на состав бронхиального секрета и чаще вызывают реакции со стороны периферической крови.



$p < 0,001$

Рисунок 2. Частота выявления термостабильных гидролаз в бронхиальном секрете при ХНЗЛ и раке легкого (в %).

Совпадение местных (бронхиальный секрет) и общих (сыворотка крови) признаков воспаления отмечается лишь в разгар гнойно-деструктивного эндобронхита, перибронхита, пневмонии, тогда как в начале заболевания и при наступлении клинической ремиссии на фоне благополучных анализов крови лишь в мокроте определяются иммунохимические маркеры патологического процесса, что свидетельствует о гораздо большей их информативности. К тому же, появление иммунохимических маркеров воспаления в мокроте регистрируется раньше появления в ней диагностически значимого количества лейкоцитов, альвеолярных макрофагов и других клеточных элементов, то есть «иммунохимическая» фаза воспаления всякий раз предшествует «цитологической». При успешной санации бронхиального дерева иммунохимические маркеры воспаления исчезают из бронхиального секрета последними, что также может служить дополнительным диагностическим и прогностическим тестом в контроле за эффективностью лечения.

По нашему мнению, обнаруженные изменения антигенного спектра мокроты могут использоваться как дополнительные диагностические критерии для оценки местного воспалительного процесса в бронхах, в частности, степени «готовности» бронха к резекции в плане предоперационной подготовки, контроля за эффективностью лечения и профилактики пострезекционных осложнений, так и в экспертизе при диспансеризации больных с бронхолегочной патологией и формировании групп повышенного онкологического риска.

Литература:

1. Абелев Г. И., Цветков В. С. Выделение специфического антигена перевивной гепатомы мышей методом иммунофльтрации//Вопросы онкологии, 1960, VI, 6, 62.
2. Авдеев С.Н., Авдеева О.Е., Чучалин А.Г. Облитерирующий бронхит//Русский медицинский журнал, 1998.- Т.6.-№ 4 (64).-С.228-240.
3. Бассалык Л.С., Любимова Н.В., Пашинцева Л.П. Клиническое использование опухолевых маркёров. Критическая оценка. Медицина и здравоохранение. Выпуск 1. Москва 1989 г.
4. Верболович В.П., Иоффе Л.Ц., Петренко Е.П., Демченко Л.К. Оценка состояния бронхов по данным биохимического анализа бронхиального содержимого (методические рекомендации). Алма-Ата, 1985.
5. Виноградова Н.Н. Заболеваемость злокачественными новообразованиями по данным

канцер-регистра медицинского центра при Правительстве Российской Федерации //Клинический вестник, 1993.-№1.-С.5-10.

6. Лейтес Ф. Л. Выявление «неспецифических эстераз» по Нахласу, Зелигману, Гомори. В кн. «Принципы и методы гисто-цитохимического анализа в патологии». Л., 1971.

7. Мороз Г.С., Дрыжак В.И., Дыкан И.Н. и др. Опухолевые маркеры – диагностический и прогностический тест//Вопросы онкологии, 1991.-№ 3.-С.289-293.

8. Мухин Н.А., Корнев Б.М., Коган Е.А., Попова Е.Н. Актуальные проблемы клиники и диагностика интерстициальных болезней легких//Международ. медиц. журнал “Топ медицина”, 1997.-№5.-С.15-16.

9. Саперов В. Н. Клиническая пульмонология. Чебоксары, 1998.

10. Сборник здоровья населения России и деятельность учреждений здравоохранения в 1995 г.//Статистические материалы.-М., 1996.-137 с.

11. Суринов Б. П., Кошкин К. П., Бочкова Д. Н., Кузина А. А. Определение активности изоферментов при помощи электрофореза в агаровом геле//Лабораторное дело, 1970, 4, 240-243.

12. Татаринов Ю.С. Прошлое и будущее онкофетальных белков. Лекция к актовому дню 2-го Московского Государственного медицинского института.-М., 1988.

13. Трапезников Н.Н., Аксель Е.М., Бармина Н.М. Заболеваемость и смертность от злокачественных новообразований населения России в 1996 году//Русский медицинский журнал, 1998.-Т.6.-№ 10.-С.616-621.

14. Фримель Х. Иммунологические методы. М., «Мир», 1979.

15. Чиссов В.И. Комбинированное и комплексное лечение больных со злокачественными опухолями. Москва, 1989.

16. Чучалин А. Г. Актуальные вопросы пульмонологии (по мат. 2-го ежегодного Конгресса Европейского Общества респираторной медицины). Пульмонология, 1992.-№3.-С.6-9.

17. Kao L.R., Motoyama N., Dauterman W.C. Multiple Forms of Esterases in Mouse; Rat and Rabbit Liver, and Their Role in Hydrolysis of Organophosphorus and Pyrethroid Insecticides// Pesticide Biochemistry and Physiology, 1985, 23, 1, 66-73.

18. Ouchterloni O. Diffusion - in - gel methods for immunological analysis. Progr. In Allergy, 1958, 5:1

Immunochemical study of bronchial secretions for estimate of endobronchitis degree

Sukharev A. E., Ermolaeva T. N., Beda N. A., Mamaeva S. A.

Immunochemical methods were used for identification of albumin, lactoferrin, ferritin, C-reactive protein, fibrinogens degradation products, α -, β - and γ - globulins of sera, nonspecific tissues esterase (NSE), total and placental alkaline phosphatase (PLAP) in sputum and bronchial lavage fluid of 268 patients with bronchial – lung diseases (pneumonia, chronic nonspecific lung diseases, abscess, tuberculosis, lung tumors and pleural empiema).

We found the correlation between increase levels of these antigens and bronchial mucous inflammations degree (endobronchitis degree).

The thermostable (60° C - 15') isoenzymes of NTE and PLAP were detected in 82+-3,0% of bronchial mucous secretes of patients with lung cancer, and 23,0+-4,0% of chronic bronchitis.

Both isoenzymes and other antigens my be use for screening and monitoring to groups of oncological risk, precision diagnostic and conservative or surgical treatment of bronchial trees diseases.