

УДК 611.424:576.311.3

МИОЦИТЫ В СТОРКАХ КЛАПАНОВ ГРУДНОГО ПРОТОКА

Петренко В.М.

*Государственная медицинская академия им. И.И. Мечникова,
Санкт-Петербург*

Исследованы створки клапанов грудного протока человека на серийных гистологических срезах и тотальных препаратах клапанных створок, окрашенных по различным методикам, включая иммуногистохимическую (антитела к α -актину миоцитов). Миоциты располагаются на всём протяжении клапанной створки, в том числе около её свободного края, образуют сеть.

Клапаны, постоянная и характерная часть стенок грудного протока, активно участвуют в регуляции лимфооттока, поскольку их створки содержат пучки гладких миоцитов, которые способны изменять вязкоупругие свойства, форму и положение створок.

Клапаны играют важную роль в организации лимфооттока. В литературе преобладает мнение, что миоциты отсутствуют в створках клапанов лимфатических сосудов, их пассивные движения происходят по градиенту колеблющегося лимфотока [1-4]. F. Kaindl, O. Mitarb [5] считают, что клапаны представляют собой не простую дубликатуру внутренней оболочки лимфатического сосуда, а несут в себе специфические черты строения средней оболочки. Y. Kajawa [6] обнаружил продольные мышечные пучки внутренней оболочки грудного протока человека, глубоко вдающиеся в центральную пластинку свободных клапанов протока. H. Oehmke [7] использовал гистологические и электронномикроскопические методы исследования лимфатических сосудов стопы у человека и обнаружил гладкие миоциты в створках их клапанов. Известно, что в интима грудного протока человека проходят мышечные пучки [1-4, 6, 8]. Поскольку клапаны формируются как складки внутренней оболочки сосудов при возможном участии средней оболочки, то можно предположить наличие миоцитов в составе клапанных заслонок.

Цель работы состояла в идентификации гладкомышечных клеток в створках клапанов грудного протока на световом уровне, на котором обычно проводятся исследования в практической медицине и количественной морфологии, определение количества гладких миоцитов в сосудистой стенке и оценка её миоархитектоники [1, 4].

Материал и методы. Работа проведена на 30 трупах людей 17-40 лет, умерших от случайных причин, не страдавших патологией сердечно-сосудистой системы. Без предварительной инъекции выделяли начальную часть грудного

протока, продольно рассекали и выделяли створки его клапанов. Материал фиксировали в 10% нейтральном формалине, заливали в парафин с последующим изготовлением серийных продольных и поперечных срезов толщиной 5-7 мкм. Срезы окрашивали гематоксилином и эозином, пикрофуксином по Ван Гизон, азаном по Гейденгайну, орсеином. Часть материала после фиксации использовали для изготовления тотальных препаратов клапанных створок, окрашенных галлоцианином, железным гематоксилином Вейгерта, орсеином, импрегнированных солями серебра. Для специфической идентификации гладких миоцитов на гистологических срезах и тотальных препаратах клапанных створок применили иммуногистохимический метод. Материал обрабатывали реактивом Human Alpha Smooth Muscle Actin (monoclonal antibodies RTU-SMA, Novocastra Laboratories), содержащим антитела к α -актину гладких миоцитов сосудов и кишечной стенки, затем окрашивали диаминобензидином и докрасивали гематоксилином. Ядра клеток приобретали бледно-синий цвет, цитоплазма миоцитов – коричневым.

Результаты исследования. На гистологических срезах и тотальных препаратах обычно окрашиваются ядра, не всегда – околоядерная часть цитоплазмы гладкомышечных клеток, иногда – их тонкие цитоплазматические отростки. При изучении таких препаратов создаётся впечатление, что миоциты лежат разрозненно. В действительности они могут формировать миомиоцитарные контакты благодаря длинным цитоплазматическим отросткам [2, 7].

На гистологических срезах клапанов грудного протока обнаружено, что между двумя тонкими пластами эндотелия в створках находится довольно толстая пластинка рыхлой соединительной ткани (рис. 1). В её более широкой парietальной части преобладают складчатые пучки коллагеновых волокон. В аксиальной части створки соединительнотканые волокна гораздо тоньше, в ней больше эластических волокон.

Миоциты имеют различную ориентацию в створке клапана, преобладает поперечная, косо-поперечная. Продольные и косопродольные

миоциты чаще обнаруживаются в аксиальной части клапанных створок.

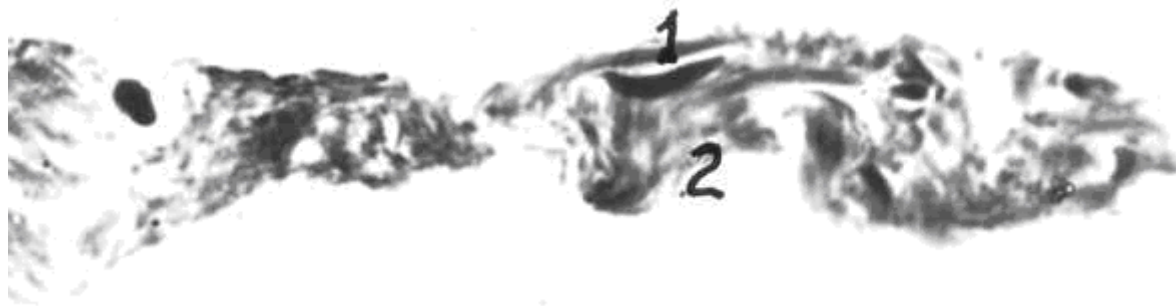


Рисунок 1. Створка клапана грудного протока мужчины 17 лет, продольный срез: 1 – миоцит в аксиальной части створки; 2 – складчатые пучки коллагеновых волокон в париетальной части створки. Пикрофуксин. Об. 40, ок. 15.

На окрашенных тотальных препаратах клапанных створок отчётливо видно, что гладкомышечные клетки размещаются цепочками. Их тёмные, базофильные ядра имеют удлинённую эллипсоидную и палочковидную, а также спиралевидную форму, причём ядрышки обычно не выявляются. Напротив, при окраске галлоцианином в светлых ядрах соединительнотканых клеток, которые чаще имеют округлую или овальную форму, хорошо видны 1-2 ядрышка. Большинство мышечных пучков повторяет параболические

контуры клапанной заслонки. По мере приближения к свободному краю створки мышечные пучки истончаются и выпрямляются, становятся параллельными краю створки. На некотором расстоянии от него происходит утолщение и уплотнение соединительнотканной пластинки за счёт пучков коллагеновых волокон. Паралимбическая полоска параллельна свободному краю створки. Дистальнее полоски обнаружена концентрация укрупняющихся миоцитов (рис. 2).

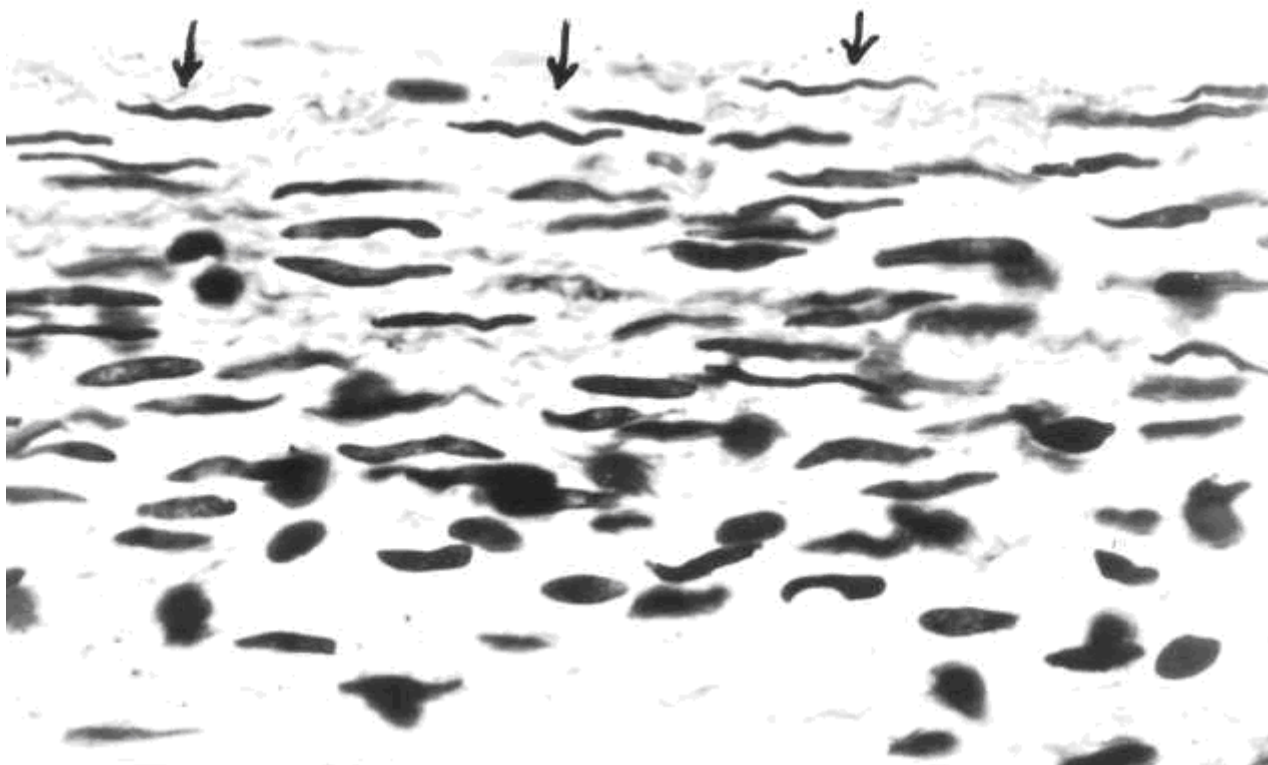


Рисунок 2. Створка клапана грудного протока мужчины 17 лет, тотальный препарат: стрелками показаны спиралевидные ядра гладких миоцитов около свободного края створки. Импрегнация солями серебра. Об. 40, ок.15.

После обработки материала по иммуногистохимической методике миоциты окрашиваются целиком в коричневый цвет, в остальных клетках – только ядра гематоксилином (рис. 3, 4). Особенно информативными оказались тотальные препараты клапанных створок. Гладкомышечные клетки имеют веретеновидную форму. Их длина достигает 80-100 мкм. Средняя часть миоцита, содержащая ядро, утолщена (3-4

мкм), имеет эллипсоидную форму, занимает примерно 20-25% от общей длины клетки (15-25 мкм). Затем миоцит значительно утоньшается (до 1 мкм и менее), образует длинные цитоплазматические отростки. Они могут ветвиться. Благодаря таким отросткам немногочисленные миоциты клапанной створки соединяются в цепочки и составляют единую сеть.




Рисунок 3. Створка клапана грудного протока мужчины 25 лет, продольный срез: 1 – поперечно и 2 – продольно ориентированные мышечные пучки. Иммуногистохимический метод. Об. 40, ок. 15.

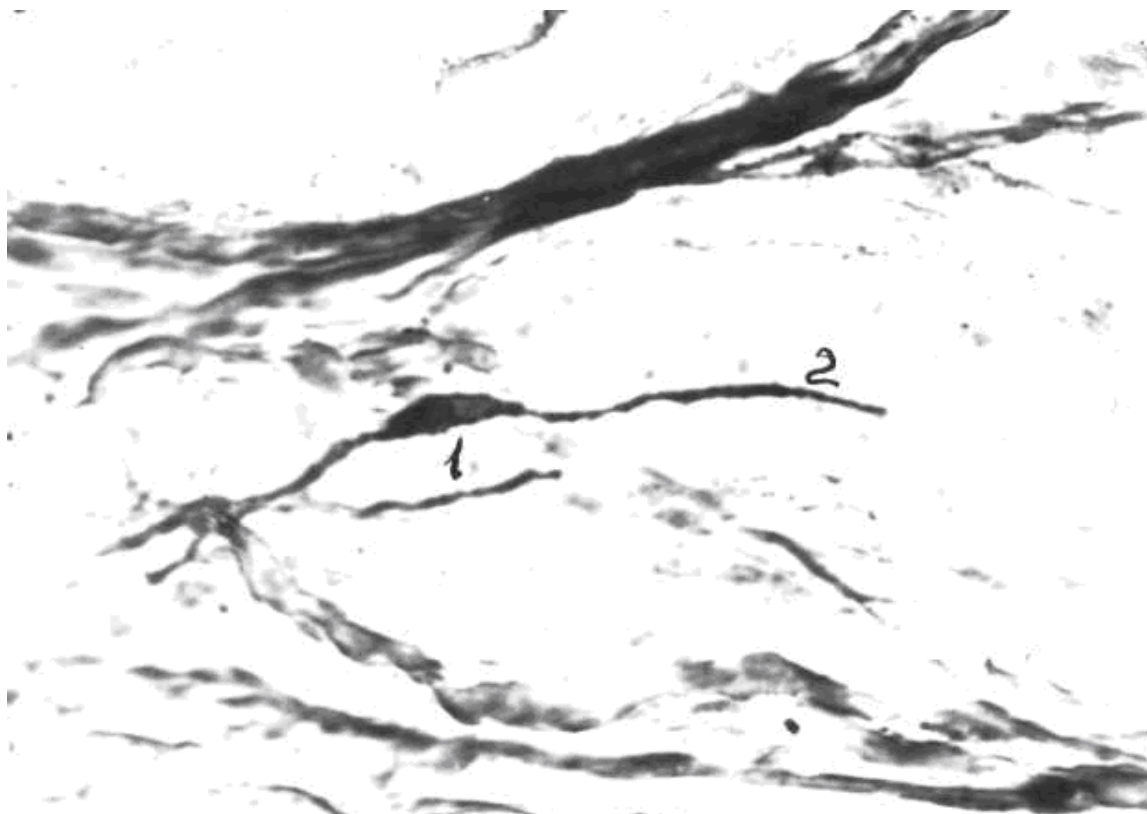


Рисунок 4. Створка клапана грудного протока мужчины 25 лет, тотальный препарат: 1 – центральная часть миоцита, содержащая ядро; 2 – тонкий цитоплазматический отросток миоцита. Иммуногистохимический метод. Об. 40, ок. 15.

Заключение. Результаты проведенного исследования согласуются с выводами тех авторов [5-7], которые описывали гладкомышечные элементы в створках клапанов грудного протока и других лимфатических сосудов с помощью гистологических и электронномикроскопического методов. Иммуногистохимическая методика (антитела к α -актину гладких миоцитов) позволяет специфически идентифицировать миоциты на гистологических срезах и тотальных препаратах клапанных створок. Методика окрашенного тотального препарата клапанной заслонки автором использовалась впервые для выявления миоцитов и изучения миоархитектоники створки. Дороговизна и сложность иммуногистохимического метода позволяет рекомендовать использовать его в качестве контрольного в комплексе с обычными гистологическими методиками окраски препаратов.

ЛИТЕРАТУРА

1. Борисов А.В. // Морфология.- 1997.- Т.112.- № 5.- С. 7-17.
2. Бородин Ю.И., Сапин М.Р., Этинген Л.Е. и др. Общая анатомия лимфатической системы. Новосибирск: Наука, СО РАМН, 1990.
3. Жданов Д.А. Общая анатомия и физиология лимфатической системы. Л.: Медгиз,1952.
4. Орлов Р.С., Борисов А.В., Борисова Р.П. Лимфатические сосуды. Структура и механизмы сократительной активности. Л.: Наука,1983.
5. Kaindl F., Mitarb O. // Z. f. kreislaufforsch.- 1960.- Bd. 50.- S. 126-136.
6. Kajawa Y. // Acta Soc., med. Fen. "duodecium".- Helzinki, 1921.- Т. III.- Fasc. 1.- S. 1-24.
7. Oehmke H.J. // Zeitschr. F. Zellforsh.- 1968.- Bd. 90.- Н. 2.- S. 320-333.
8. Shimada K., Sato I. // Clin. Anat.- 1997.- Vol. 10.- P. 163-172.

Myocytes in the Cusps of the Thoracic Duct Valves

Petrenko V.M.

Saint-Petersburg State Medical Academy.

Cusps of the human thoracic duct valves are investigated on serial histological sections and total preparations of valvar cusps stained by various techniques, including immunohistochemical (antibodies to myocytar α -actin). Myocytes locate on all extent of the valvar cusp, including its free margin, form a network.